The University of Osaka
Institutional Knowledge Archive

Title	上顎犬歯の移転と埋伏に伴い上顎中切歯を欠損した骨格性3級開咬症例
Author(s)	草野, 慎之介; 岡, 綾香; 伊藤, 慎将 他
Citation	大阪大学歯学雑誌. 2024, 68(2), p. 45-57
Version Type	VoR
URL	https://hdl.handle.net/11094/101994
rights	
Note	

The University of Osaka Institutional Knowledge Archive : OUKA

https://ir.library.osaka-u.ac.jp/

The University of Osaka

阪大歯学誌　68(2)：45 ～ 57，2024

上顎犬歯の移転と埋伏に伴い上顎中切歯を欠損した骨格性３級開咬症例

草野　慎之介*，岡　綾香*，伊藤　慎将*，山城　隆*

（令和６年４月８日受付）

緒　言

埋伏歯とは，正常な歯牙の発育終了後に萌出しなかった歯と定義されている。この埋伏歯は，小児歯科医，矯正歯科医および一般歯科医による定期健診にて発見されることが多い。特に，歯科矯正臨床の場において，埋伏歯を伴う不正咬合に遭遇する機会は多い[1)]。智歯を除く埋伏永久歯の部位別頻度は，日本人において，上顎犬歯（左側：24%，右側：22.7%），上顎中切歯（左側 6.2%，右側 6.2%），上顎第二小臼歯（右側：3.9%：，左側：3.6%）の順であると報告されている[2)]。また，犬歯の埋伏では，発生頻度は 2%[3)]，性差（女性：男性＝７：3）[4)]，片側性や両側性（４：１），頬側もしくは口蓋側といった埋伏位置による発生率（61%：4.5%）に違いがある[5)]。犬歯埋伏の発生頻度は最も多いことから，病因，診断や治療法においては，数多く報告されている。上顎犬歯の埋伏によって，隣在歯の歯根が圧迫されている場合，それに伴い，歯根の転位が生じるだけではなく，歯根吸収を生じる。その程度によっては，隣在歯が抜歯となる可能性がある。そのため矯正歯科医は，埋伏犬歯に伴うリスクを理解し，適切な時期と方法で治療に介入していくことが重要となる。また，同時に埋伏歯の問題のみならず一口腔単位で捉えた不正咬合の改善まで考慮した診察，診断および治療を行なうことが重要である。

今回われわれは，第Ⅰ期治療において，上顎右側犬歯の埋伏と上顎右側中切歯の歯根吸収を伴う骨格性１級の症例に対して，歯根吸収した上顎右側中切歯を抜去し，上顎右側犬歯の開窓および牽引を行なった。その後，下顎骨の成長終了後，第Ⅱ期治療において，上顎中切歯の欠損と上顎犬歯の移転を伴う，ハイアングル骨格性３級，開咬の不正咬合に対して，カムフラージュ治療を施行した。その結果，良好な顔貌および咬合が獲得できたので報告する。

本症例への各種資料の使用については，患者への書面と口頭による説明を行なった後，承諾の同意書の署名を得た。

症　例

患者は，当院初診時年齢 11 歳０か月の女児であった。患者は「右上の前歯が揺れている」ことを，患者の母親は，「右上の犬歯が生えてこない」ことを主訴に当院を来院した。経緯として患者は，2012 年８月（10 歳 11 か月）に近医にて上顎右側中切歯の動揺について相談したところ，上顎右側犬歯の埋伏と上顎右側中切歯の歯根吸収を指摘され，当院を紹介された。また，歯科的既往歴として，2008 年８月（６歳 11 か月）（図１）に近医口腔外科にて逆性正中埋伏過剰歯を抜去した。家族歴として，患者の父方祖母が下顎前突であり，患者の父親が切端咬合であった。上顎右側中切歯の動揺度は M2 であった。その他，特記すべき全身的既往歴はなかった。

患者は，12 歳 11 か月まで第Ⅰ期治療を行ない，2016 年８月（15 歳０か月）まで３～６か月に１回の頻度で経過観察を行なった。その後，通院困難となり，大学進学後の第Ⅱ期治療開始を希望された。2021 年８月（20 歳０か月）に「右上前歯の形が尖っている見た目

＊　大阪大学大学院歯学研究科　顎顔面口腔矯正学教室

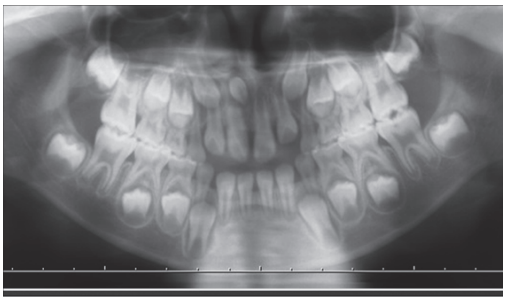

図１　パノラマエックス線写真（6 歳 11 か月）
上顎右側中切歯の根尖付近に逆性正中埋伏過剰歯を認め，上顎右側側切歯および上顎右側乳犬歯の根尖付近に上顎右側犬歯を認める。

と上の前歯の隙間」を主訴に第Ⅱ期治療を開始した。

1. 症例分析（第Ⅰ期治療）

1）顔貌所見（図 2A）

正貌は，おおむね左右対称であった。笑顔時に上顎前歯の歯冠は約 100％露出し，安静時には上顎前歯の歯冠の露出は認めなかった。側貌は，やや上唇の後退を伴うストレートタイプで，口唇閉鎖時に口輪筋およびオトガイ筋に緊張を認めなかった。E-line に対して上唇は 2.0mm 後方に，下唇は E-line 上に位置し，上唇が後退していた。上顔面高に対して下顔面高の比率

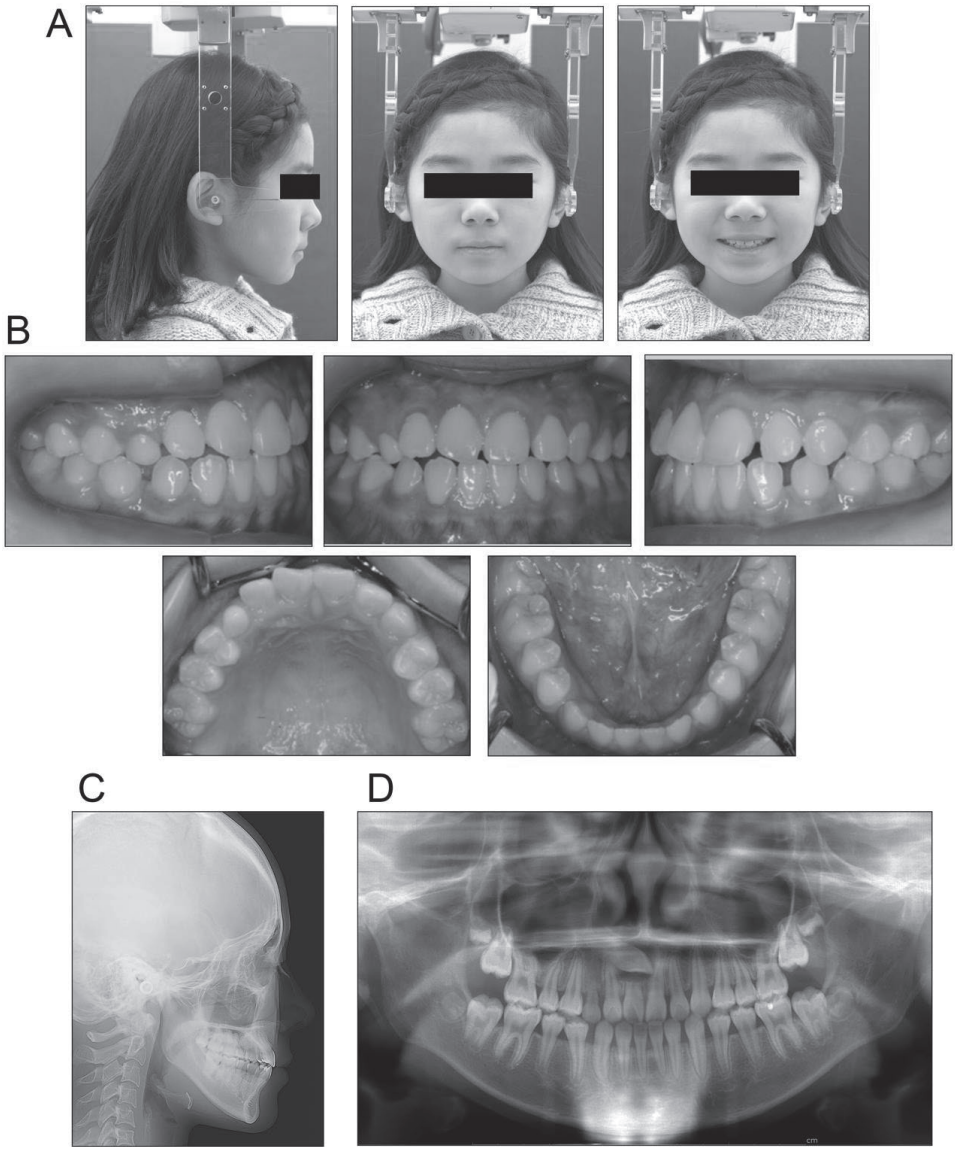

図２　第Ⅰ期治療初診時（11 歳 1 か月）
A　顔面写真　　B　口腔内写真
C　頭部エックス線規格写真　　D　パノラマエックス線写真

はバランスよく（比率：1.0），鼻下点から口裂までの距離に対する口裂からオトガイまでの距離の比率は後者が小さかった（比率：1.9）。

2）口腔内所見（図 2B）

上下顎歯列はほぼ左右対称の放物線型歯列弓で，ともに空隙歯列であった（上顎のアーチレングスディスクレパンシー：A.L.D.：＋1.2mm，下顎の A.L.D.：＋3.6mm）。オーバージェットは 3.2mm，オーバーバイトは 1.7mm で，オーバーバイトがやや小さかった。大臼歯関係は１級であった。上顎右側乳犬歯は残存しており，上顎両側第二大臼歯は未萌出であった。

3）頭部エックス線規格写真所見（図 2C，表 1）

正面位では，顔面正中に対して，上下顎骨正中はともにおおむね一致し，上顎歯列の正中は右方に 1.0mm 偏位し，下顎歯列の正中はおおむね一致していた。側面位では，骨格系に関して，日本人の標準値と比較すると，ANB 角は 3.5° で標準範囲内，SNA 角は 75.3°，SNB 角は 71.8° であり，頭蓋底に対して上下顎骨が後方位に位置する骨格性１級であった。FMA 角は 35.2° で大きかった。歯系に関しては，U1-SN は 104.0° で，上顎中切歯の歯軸傾斜は標準範囲内であった。IMPA は 86.9° で，FMIA は 57.9° であり，下顎中切歯の歯軸傾斜は舌側傾斜していた。その結果，上下中切歯歯軸傾斜角（interincisal angle：IIA）は 122.2° で，標準範囲内であった。

4）エックス線写真所見（図 2D，図 3）

パノラマエックス線写真所見において，上下顎両側第三大臼歯の歯胚を含むすべての永久歯と上顎右側乳犬歯が存在していた。上顎右側犬歯は埋伏しており，その歯冠周囲に嚢胞様透過像を認めた。Cone beam computed tomography（CBCT）所見より，上顎右側犬歯は近心転位しており，上顎右側中切歯および側切歯の歯根上に位置していた。それに伴い，上顎右側中切歯は，1/2 以上歯根吸収していたが，側切歯に歯根吸収は認めなかった。上顎右側犬歯の歯根は未完成であった。

表１　側面頭部エックス線規格写真分析の計測値（第Ⅰ期治療）

	初診時（11 歳 1 ヶ月）			動的処置終了時（12 歳 11 か月）		
	Norm（12Y F）			Norm（12Y F）		
	Measure	Mean	SD	Measure	Mean	SD
Angular (deg.)						
SNA	75.3	80.7	−1.5	74.1	80.7	−1.8
SNB	71.8	77.6	−1.3	71.9	77.6	−1.2
ANB	3.5	3	0.2	2.2	3	−0.3
FMA	35.2	29.6	2.7	35.8	29.6	3
U1-SN	104	105.2	−0.1	101.3	105.2	−0.4
FMIA	57.9	57.8	0	60	57.8	0.3
IMPA	86.9	92.5	−0.8	84.2	92.5	0.2
IIA	122.2	125.4	−0.3	126.6	125.4	0.1
Linear (mm)						
N-Me	117	120.9	−0.9	122.4	120.9	0.3
N/PP	51.3	54.7	−1.2	53	54.7	−0.6
Me/PP	63.5	64.8	−0.4	67	64.8	0.6
Ptm-A/PP	47.5	46.4	0.5	48.1	46.4	0.7
Go-Me	67.6	69.2	−0.5	73.6	69.2	1.3
Ar-Go	39.3	44.2	−1.6	39.7	44.2	−1.4
Ar-Me	99.8	102.3	−0.5	106.8	102.3	0.9
OJ	3.2	3.2	0	0	3.2	−1.1
OB	1.7	3.6	−0.8	0	3.6	−1.4

*日本人の平均値（Wada K.（1977）：A study of the individual growth of maxillofacial skeleton by means of lateral cephalometric roentgenograms., *J Osaka Univ Dent Sch.*, 22, 239-269.）

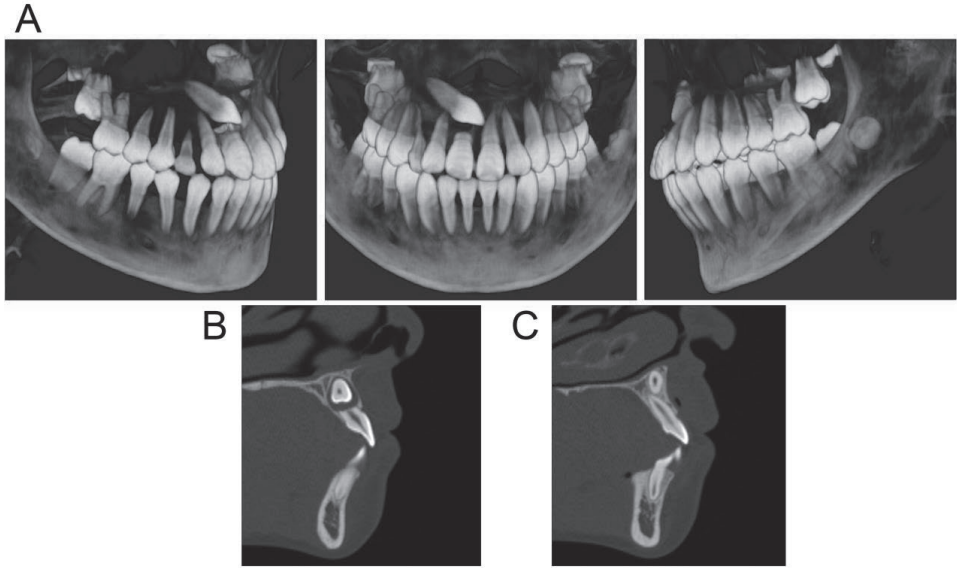

図 3　第Ⅰ期治療初診時 CBCT（11 歳 1 か月）
A　CBCT の 3D 構築画像　　B　上顎右側中切歯および上顎右側犬歯
C　上顎右側側切歯および上顎右側犬歯

2. 診断

上顎右側犬歯の移転・埋伏と上顎右側中切歯の歯根吸収を伴うハイアングル症例と診断した。

3. 治療方針

埋伏犬歯は，歯冠周囲の透過像から含歯性嚢胞が疑われたため，外科的に嚢胞を摘出し，その後，開窓および牽引を行なうこととした。上顎右側中切歯は，1/2 以上の歯根吸収と M2 の動揺度を認めたことから，保存不可能と判断し，抜去することとした。ハイアングルでオーバーバイトが小さいことに加えて，家族歴に下顎前突症や切端咬合を認めるため，下顎骨の成長量や成長方向を注意深く経過観察する必要があった。

4. 治療経過

矯正歯科治療に先立ち，口腔外科医と連携を取り，2013 年 2 月（11 歳 0 か月）に上顎右側犬歯の開窓を行なった。その後，同日に上顎歯列にリンガルアーチ装置を装着し，上顎右側犬歯の牽引を開始した。レントゲン上で上顎右側犬歯が牽引されているか確認し，2013 年 7 月（11 歳 5 か月）に上顎右側中切歯を抜去した。2013 年 11 月（12 歳 1 か月）に，セクショナルアーチ装置を用いて，上顎前歯部を排列した。2014 年 8 月（12 歳 11 か月）に排列を終了したため，装置を撤去し，下顎骨の成長観察を開始した。

5. 治療結果

1）顔貌所見（図 4A）

正貌は，おおむね変化なく，ほぼ左右対称であった。笑顔時に上顎前歯の歯冠は約 100％露出し，安静時には上顎前歯の歯冠の露出は認めなかった。側貌は，下顎骨が前下方へと成長した。口唇閉鎖時の口輪筋およびオトガイ筋の緊張は認めなかった。E-line に対して上唇は 2.0mm 後方を維持し，下唇は E-line 上から 2.0mm 前方に変化し，下唇の前突感が増加した。

2）口腔内所見（図 4B）

上下顎歯列の空隙は，やや大きくなった（上顎の A.L.D.：＋1.2mm から＋1.5mm，下顎の A.L.D.：＋3.6mm から＋3.8mm）。下顎骨が前下方への成長によって，オーバーバイトが 3.2mm から 0.0mm となり，前歯部切端咬合となった。顔面正中に対して上下顎歯列正中は変化しなかった。

3）頭部エックス線規格写真所見（図 4C，図 5）

正面位では，顔面正中に対して上下顎骨正中はほぼ一致し，上顎歯列の正中は，上顎右側犬歯を上顎右側中切歯の位置に萌出させてことによって，上顎右側犬歯と上顎左側中切歯間となった。骨格系に関して，SNA 角は 75.3° から 74.4° に減少し，SNB 角は 71.8° から 71.9° に増加し，ANB 角は 3.5° から 2.2° に減少

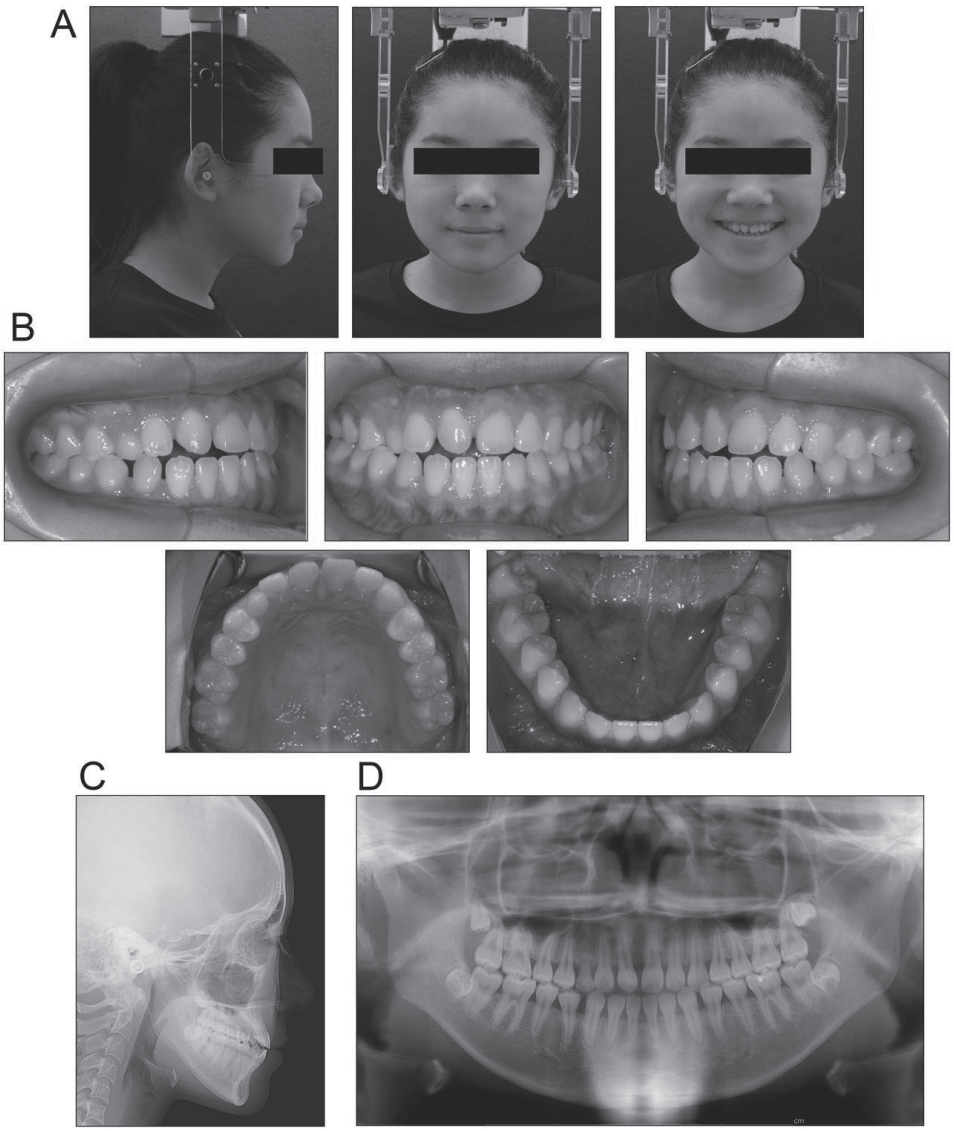

図４　第Ⅰ期治療終了時（12 歳 11 か月）
A　顔面写真　　B　口腔内写真
C　頭部エックス線規格写真　　D　パノラマエックス線写真

して，軽度な骨格性３級となった。下顎下縁平面は，FMA が 35.2° から 35.8° へ増加した。歯系に関しては，U1-SN が 104.0° から 101.3° と減少し，上顎中切歯はわずかに口蓋側傾斜した。FMIA が 86.9° から 84.2° へ減少し，下顎中切歯は唇側傾斜し，IIA は 122.2° から 126.7° へ増加した。

4）パノラマエックス線写真所見（図 4D）

上顎右側犬歯，上顎右側側切歯の顕著な歯根吸収を認めなかった。

6. 症例分析（第Ⅱ期治療）

1）顔貌所見（図 6A）

正貌は，おおむね左右対称であった。笑顔時に上顎前歯の歯冠は約 100％露出し，安静時には上顎前歯の歯冠の露出は認めなかった。側貌は，上唇の後退，下唇の前突感および軽度の中顔面の陥凹感を伴うコンケーブタイプで，口唇閉鎖時に口輪筋およびオトガイ筋に緊張を認めなかった。E-line に対して上唇は 3.0mm 後方に，下唇は E-line 上に位置しており，上唇が後退していた。上顔面高に対して下顔面高の比率はバランスよく（比率：1.0），鼻下点から口裂までの距離に対する口裂からオトガイまでの距離の比率は後者が小さ

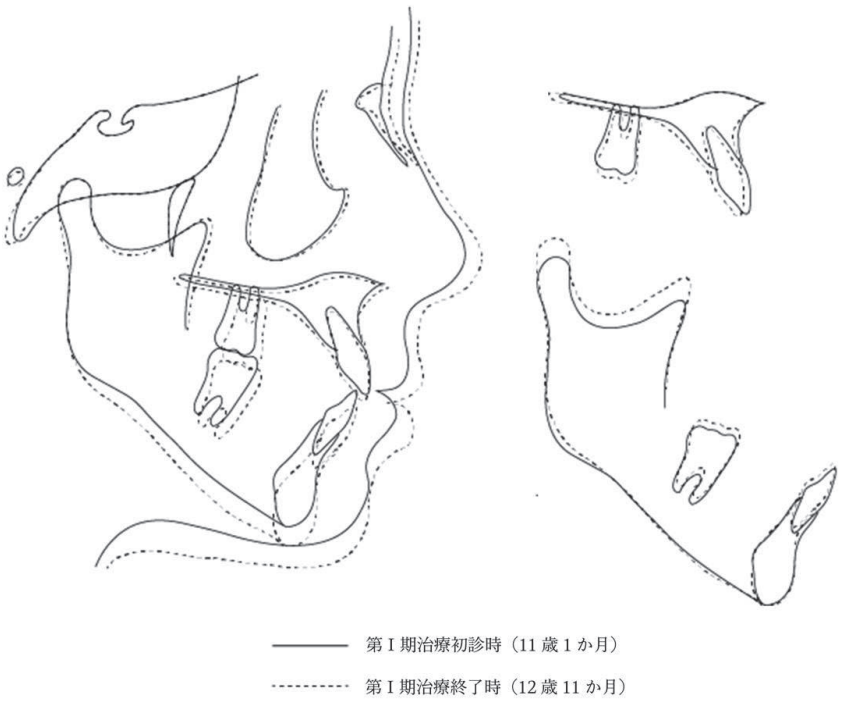

図 5　第Ⅰ期治療終了時の側面位頭部エックス線規格写真トレース図の重ね合わせ
上下顎骨（SN plane at Sella），上顎骨（Palatal plane at ANS）と下顎骨（Mandibular plane at Menton）

かった（比率：1.8）。

2）口腔内所見（図 6B）

上下顎歯列はほぼ左右対称の放物線型歯列弓で，ともに空隙歯列であった（上顎の A.L.D.：＋2.4mm，下顎の A.L.D.：＋4.5mm）。オーバージェットは 0.5mm，オーバーバイトは−1.3mm で，ともに小さく，開咬であった。大臼歯関係はⅠ級であった。上顎右側乳犬歯は残存していた。

3）頭部エックス線規格写真所見（図 6C，表 2）

正面位では，顔面正中に対して，上下顎骨正中はともにおおむね一致し，上顎歯列の正中は右方に 0.7mm 偏位しており，下顎歯列の正中はおおむね一致していた。側面位では，骨格系に関して，日本人の標準値と比較すると，ANB 角は 0.0° で小さく，SNA 角，SNB 角はともに 74.0° であり，頭蓋底に対して上下顎骨は後方位に位置するが，より上顎骨が後方位にあることに起因する骨格性 3 級であった。FMA 角は 35.6° で大きく，ハイアングルであった。歯系に関しては，U1-SN は 109.9° で，上顎中切歯の歯軸傾斜は標準範囲内であった。IMPA は 84.6° で，FMIA は 59.8° で，下顎中切歯の歯軸傾斜は標準範囲内であった。その結果，IIA は 118.0° で，標準範囲内であった。

4）エックス線写真所見（図 6D）

パノラマエックス線写真所見としては，上下顎両側第三大臼歯の歯胚が存在していた。上顎右側乳犬歯は初診時と比べ，歯根吸収が進行していた。

7. 診断

上顎右側中切歯の欠損と上顎右側犬歯の移転を伴うハイアングル骨格性 3 級の開咬症例と診断した。

8. 治療方針

骨格性 3 級で，上唇の後退感と中顔面の陥凹感を伴うコンケーブタイプの側貌で，上下前歯の後方牽引は治療後の側貌の悪化が予想されたため，上下ともに非抜歯で排列することとした。また，軟組織所見とスタイナー分析を参考に以下の治療目標を設定した。

下顎歯列は，下顎臼歯の挺出と近心移動を防止しながら，下顎中切歯を約 2.0° 舌側傾斜し，約 3.0mm 後方牽引する。上顎歯列は，上顎臼歯の挺出と近心移動を防止しながら，上顎中切歯を約 3.0° 口蓋側傾斜する

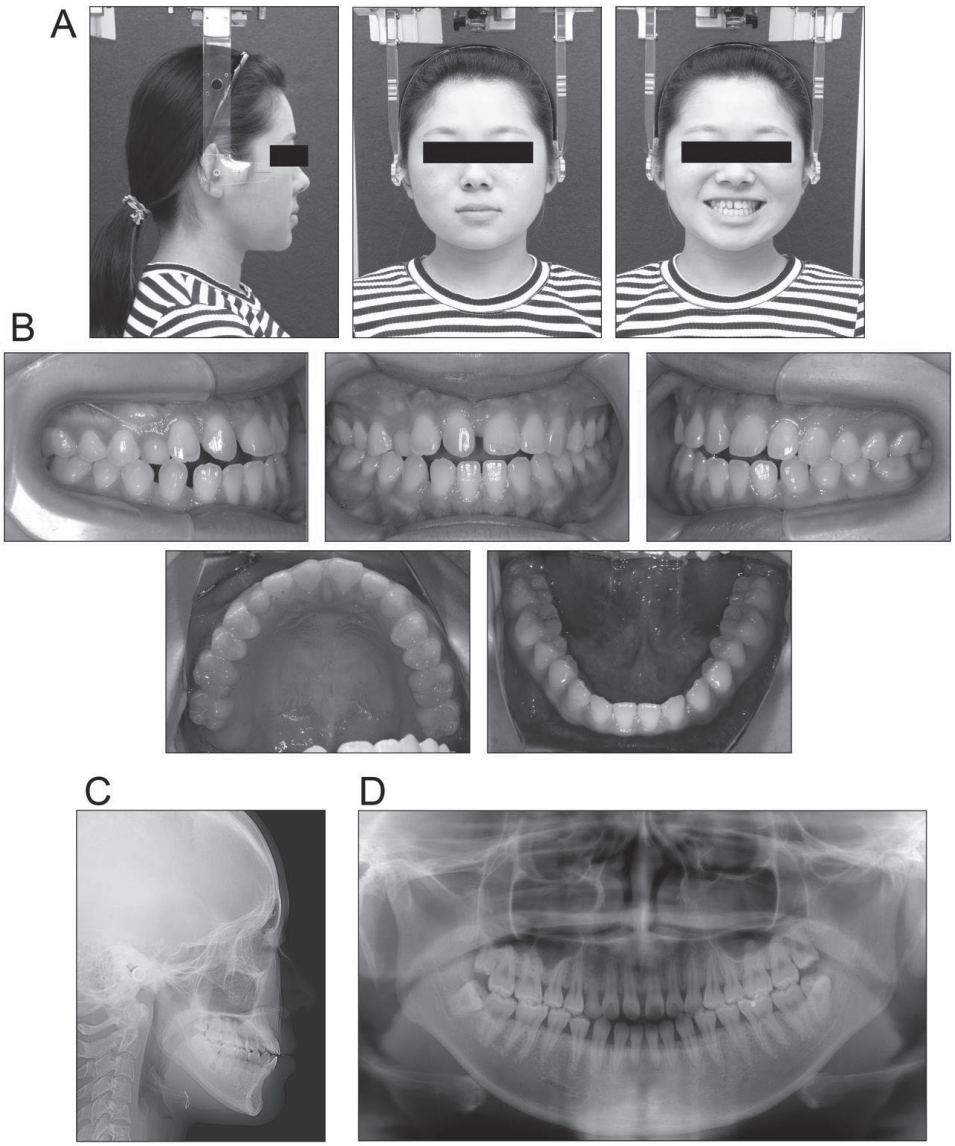

図６　第Ⅱ期治療初診時（20 歳 0 か月）
A　顔面写真　　B　口腔内写真
C　頭部エックス線規格写真　　D　パノラマエックス線写真

こととした。上下前歯の舌側傾斜による前歯の挺出によって，上下顎歯列の空隙を閉鎖すると同時に前歯部開咬と過小なオーバージェット，側貌における上唇の後退感を改善することとした。上顎右側犬歯の形態修正については，矯正歯科治療に先立ち上顎左側中切歯の歯冠幅径に合わせて，コンポジットレジンにて形態修復を行なうこととした。

上顎右側乳犬歯については，歯根吸収していたため抜歯後スペースを閉鎖するプランと残存させるプランの２つが考えられた。本症例では，骨格性３級に対して，上顎前歯を抜歯し，臼歯の近心移動させることが困難であると予想されたこと，また患者が短期間での治療を希望したことと上顎右側乳犬歯が脱落した際に補綴治療となることを了承されたので，保存する方針とした。

9. 治療経過

2022 年 1 月（20 歳 5 か月）に下顎歯列に固定源のためリンガルアーチ装置を装着した。その後，下顎歯列にマルチブラケット装置（.022 インチスロットプリアジャスティッドブラケット）を装着し，動的処置を開始した。2022 年 4 月（20 歳 8 か月）に上顎歯列に固定源のためトランスパラタルアーチ装置を装着した。その後，上顎歯列にマルチブラケット装置を装着した。

表２　側面頭部エックス線規格写真分析の計測値（第Ⅱ期治療）

	初診時（20 歳 0 ヶ月）			動的処置終了時（21 歳 8 か月）		
	Norm（18Y F）			Norm（18Y F）		
	Measure	Mean	SD	Measure	Mean	SD
Angular (deg.)						
SNA	74	80.8	−1.9	74	80.8	−1.9
SNB	74	77.9	−0.8	73.6	77.9	−0.9
ANB	0	2.8	−1.2	0.4	2.8	−1
FMA	35.6	30.5	2.4	35.4	30.5	2.3
U1−SN	109.9	112.3	−0.2	104	112.3	−0.9
FMIA	59.8	56	0.4	70	56	1.7
IMPA	84.6	93.4	−1.2	74.6	93.4	−2.8
IIA	118	123.6	−0.5	134	123.6	0.9
Linear (mm)						
N − Me	142.7	125.8	3.3	138.6	125.8	2.5
N/PP	58.5	56	1	55.2	56	−0.3
Me/PP	84.1	68.6	4.2	81.4	68.6	3.5
Ptm − A/PP	52.8	47.9	1.8	52.3	47.9	1.6
Go − Me	88.2	71.4	4.1	80.3	71.4	2.1
Ar − Go	57.7	47.3	3.1	54.3	47.3	2.1
Ar − Me	135.9	106.6	5.1	125.9	106.6	3.4
OJ	0.5	3.1	−2.7	2	3.1	−1
OB	−1.3	3.3	−2.4	2	3.3	−0.7

*日本人の平均値（Wada K.（1977）：A study of the individual growth of maxillofacial skeleton by means of lateral cephalometric roentgenograms., *J Osaka Univ Dent Sch.*, 22, 239−269.）

2023 年 1 月（21 歳 5 か月）に装置を撤去して，動的矯正治療を終了し，保定へ移行した。上顎右側側切歯から左側犬歯間および下顎両側犬歯間にボンディッドリテーナーを装着して，保定管理を行なっている。

10. 治療結果

1）顔貌所見（図 7A，図 8A）

正貌は，おおむね変化なく，ほぼ左右対称であった。笑顔時に上顎前歯の歯冠は約 100％露出し，安静時には上顎前歯の歯冠の露出は認めなかった。側貌は，下顎前歯の舌側傾斜および後方移動により，下唇の前突感が消失した。E-line に対して上唇は 3.0mm から 3.2mm 後方に位置し，下唇は E-line 上から 3.0mm 後方に位置した。保定 1 年後においても，良好な側貌を維持していた。

2）口腔内所見（図 7B，図 8B）

上下顎歯列の空隙は閉鎖された。オーバーバイトが 0.5mm から 2.0mm に増加し，オーバーバイトは −1.3mm から 2.0mm に増加した。大臼歯関係はⅠ級を維持し，良好な前歯部被蓋と緊密な臼歯部の咬合が獲得された。右側の側方誘導について，乳犬歯への負担を軽減するために，乳犬歯は接触させなかった。そして，側方誘導は第一小臼歯，第二小臼歯および第一大臼歯の近心咬頭までのグループファンクションとし，平衡側は咬合干渉しないようにした。また，左側の犬歯誘導は獲得された。顔面正中に対して上下顎歯列正中はおおむね一致した。上顎右側犬歯は近医にて形態修正された。保定 1 年後では，オーバーバイトが動的治療終了時と比較して，やや小さくなっているが，おおむね良好な咬合を維持していた。

3）頭部エックス線規格写真所見（図 7C，図 9）

正面位では，顔面正中に対して上下顎骨正中はほぼ一致し，治療前後で変化しなかった。骨格系に関して，SNA 角は 74.0° を維持し，SNB 角は 74.0° から 73.6° に減少し，ANB 角は 0.0° から 0.4° にわずかに増加した。下顎下縁平面は，FMA が 35.6° から 35.4° とおおむね維持された。歯系に関しては，U1-SN が 109.9° から 104.0° と減少し，上顎中切歯は口蓋側傾斜した。FMIA が 84.6° から 74.6° へ減少し，下顎中切歯は舌側傾斜した。その結果，IIA は 118.0° から 133.9° し，標

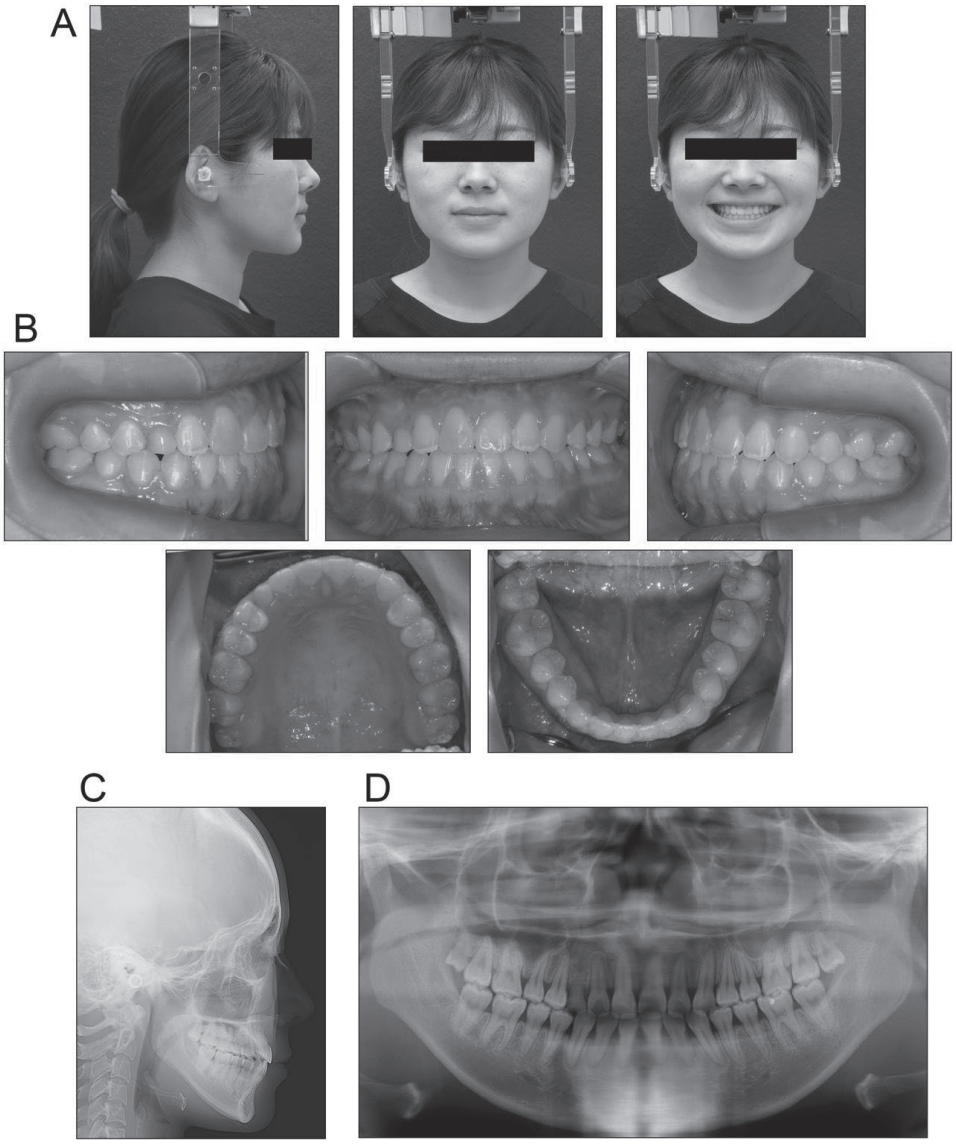

図７　第Ⅱ期治療終了時（21 歳７か月）
A　顔面写真　　B　口腔内写真
C　頭部エックス線規格写真　　D　パノラマエックス線写真

準範囲内になった。上下大臼歯は挺出や近心移動することなく，また垂直的および前後的な位置は維持された。

4）パノラマエックス線写真所見（図 7D）

上顎右側乳犬歯は歯根吸収を認めた。その他，顕著な歯根吸収を認めなかった。

考　察

1. 上顎犬歯埋伏の病因について

上顎犬歯は審美的，機能的かつ咬合の安定性において重要であるとされており[6,7]，一般的に 10 歳から 12 歳頃に萌出する[8]。上顎犬歯は第三大臼歯に次いで，最も高頻度で埋伏する[9,10]。上顎犬歯埋伏の病因としては，一般的に環境要因と遺伝要因があるとされている[11]。環境要因としては，上顎犬歯の萌出経路が長いこと，隣在歯の歯根の形態異常や位置異常，歯牙腫や嚢胞による物理的な障害，側切歯の正常な発育が障害されたことによるものなどがあげられる[11]。遺伝要因としては，上顎犬歯の歯胚の位置異常を伴い埋伏が生じている場合で，両側性に埋伏することが多い[12]。他にも Primary Failure of Eruption など永久歯の自然萌出が困難な疾患[13] や鎖骨頭蓋異形成症[14] や Gardner's

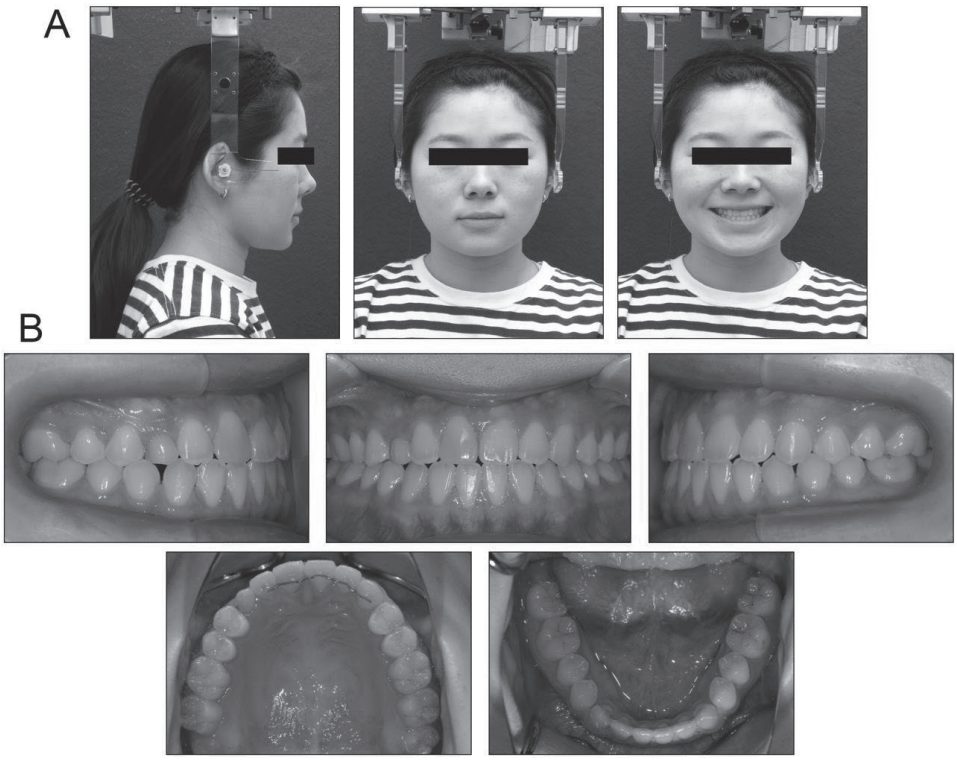

図 8　保定 1 年後（22 歳 6 か月）
A　顔面写真　　B　口腔内写真

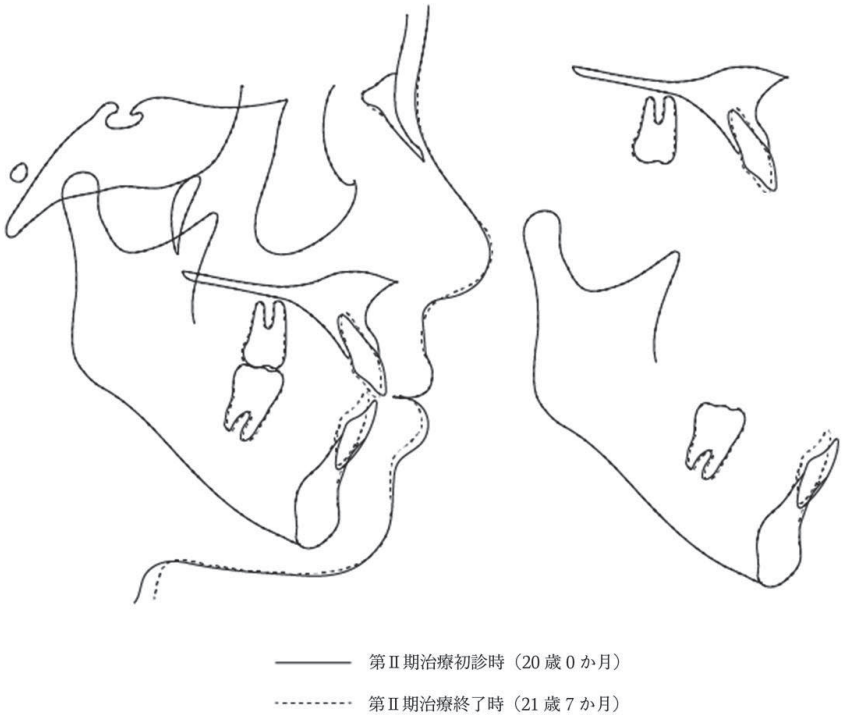

図 9　第Ⅱ期治療終了時の側面位頭部エックス線規格写真トレース図の重ね合わせ
上下顎骨（SN plane at Sella），上顎骨（Palatal plane at ANS）と下顎骨（Mandibular plane at Menton）

syndrome[14] など多数埋伏歯する疾患が知られている。

上顎犬歯の埋伏が示唆される口腔内所見として，上顎乳犬歯の晩期残存があげられる[11]。その他にも，隣接する上顎側切歯が矮小であったり，先天欠如している場合，犬歯が埋伏しやすいといった報告がある[15]。本症例における埋伏犬歯は，患者が女性であること，片側性に位置していることから，日本人に好発する条件と一致している。また，右側乳犬歯が晩期残存していたが，上顎右側側切歯の形態は正常であった。このことから，上記のような疾患由来や遺伝要因による上顎犬歯埋伏ではなく，環境要因によるものであると考えられた。

2. 上顎犬歯埋伏による隣在歯の歯根吸収について

上顎犬歯埋伏において，隣在歯の歯根吸収が多く生じることは知られている。Schroder らは，953 件の上顎犬歯が埋伏している人を対象に隣在歯の歯根吸収の発生率を評価した研究のメタ分析を行い，口蓋側に上顎犬歯が埋伏している場合，56.9%において隣在歯の歯根吸収を認めると報告している[16]。我が国の上顎犬歯埋伏においては，34.5%において隣在歯の歯根吸収を認めたとの報告がある[17]。パノラマ X 線写真のみの検査ではなく，cone beam computed tomography（CBCT）を用いた検査では，48%で隣在歯の歯根吸収を認めたとの報告もある[18]。また，Ericson と Kurol らによると，157 歯の埋伏犬歯のなかで，72 歯の隣在歯の歯根吸収を認め，そのうち 58 歯（38%）が側切歯，14 本（9%）が中切歯であった[19]。本症例において，上顎右側埋伏犬歯によって，上顎右側中切歯の 1/2 以上の歯根吸収を認めた。上顎右側側切歯では，CBCT で確認したところ，歯根吸収を認めなかった。このように CBCT を用いて，正確な隣在歯の歯根吸収を精査することは治療方針を決定するうえで重要であると考えられる。

3. 上顎埋伏犬歯の予測と治療法について

先述したように，上顎埋伏犬歯は多くの歯根吸収を引き起こす。そのため，未然に上顎犬歯の埋伏を予測し，上顎犬歯が埋伏する可能性の高いことを評価することは有用であると言える。上顎犬歯埋伏を予測するためにいくつか方法が検討されており，パノラマ X 線写真[20]，CBCT[21]，側方頭部エックス線規格写真[22] から評価する方法があげられている。Alqerban らは，犬歯と第一小臼歯の角度，犬歯尖頭と正中線の距離，犬歯尖頭と上顎咬合平面の距離が，上顎犬歯埋伏を予測するための最良のパラメータであると報告した[23]。

埋伏犬歯に対する治療法としては，レントゲン撮影を行い，側切歯の歯根吸収がないかあるいは埋伏犬歯の歯冠に嚢胞が形成されていないか経過観察する[19] あるいは積極的に介入する治療がある。積極的な治療としては，上顎犬歯の歯胚が近心傾斜していた場合，上顎乳犬歯を抜去することが一般的である。これにより，叢生を認めない場合には口蓋側に位置する犬歯の 78% が半年から 1 年以内に正常な位置に戻ると報告されている[19]。さらに，犬歯の萌出スペース不足による埋伏の可能性があった場合は，乳犬歯の抜歯とヘッドギアの併用が乳犬歯の抜歯のみの治療成績と比較して，有用であるとされている[24]。本症例では，かかりつけ歯科から提供された 6 歳 11 か月のパノラマエックス線写真（図 1）において，上顎右側犬歯の歯胚はやや近心方向に向いているが，第 I 期治療開始時（11 歳 1 か月）のような上顎右側犬歯の転位を認めなかった。また，上顎右側犬歯の歯胚は上顎左側犬歯の歯胚と差異を認めなかった。この時期において，上記に示した予測方法を用いたとしても，埋伏する可能性を予想することは困難であった。しかしながら，本症例では，その後，数年間に上顎右側中切歯の 1/2 以上の歯根吸収を伴う埋伏犬歯となっている。このことは，逆性正中埋伏過剰歯を抜去したことが一因となっている可能性がある。近心傾斜した犬歯の歯胚を正常な萌出方向へ是正する方法として，乳犬歯の抜去することを先述した。これは，乳犬歯を抜去することで，抜歯スペースに向かい，犬歯の萌出方向が変化することを示している。本症例では，同様の原理で，上顎犬歯より近心に位置する逆性正中埋伏過剰歯を抜去したことにより，上顎犬歯の萌出方向がより近心になったのではないかと考えられる。また，逆性正中埋伏過剰歯を抜去した際の侵襲による影響のために上顎右側犬歯の歯嚢が刺激され，嚢胞化した可能性も考えられる。このように，近心方向にある犬歯の歯胚周囲の過剰歯や病変を取り除く場合は，処置後しばらく注意深い経過観察を行うことが推奨される。このような場合は，乳犬歯の抜去を先行して，近心方向に向いている犬歯の歯軸の方向を是正した後に，外科的侵襲処置を加えるのがよいのかもしれない。いずれにせよ，定期健診の際に，矯正歯科医以外の一般歯科医や小児歯科医，口腔外科医などによる経過観察が埋伏歯の早期診断や隣在歯の歯根吸収の防止になるのではないかと考える。

4. 前歯部開咬における治療と予後について

下顎下縁平面が開大したハイアングル開咬では，オーバーバイトが小さくなっていることが多い。本症例それに該当し，前歯部開咬を呈する骨格性３級であった。前歯部開咬を改善する方法には，一般的に前歯の挺出，臼歯の圧下，外科的矯正治療による３つの方法があげられる。ハイアングルを伴う前歯部開咬の治療では，近年歯科矯正用アンカースクリューを用いて，上下顎臼歯の圧下によって，下顎骨の反時計回りの回転により，オーバーバイトを増加させる。本症例では，上顎臼歯の圧下による下顎骨の反時計回りの回転がコンケーブタイプの側貌を助長してしまうことを考慮し，上下顎歯列の空隙を閉鎖する際に，上下顎前歯を舌側傾斜しながら，前歯を挺出させる従来の方法で前歯部開咬を改善した。

前歯部開咬は矯正治療後の再発が多く，予後が悪いとされている。前歯部開咬の原因としては，下顎骨の下方向への成長，筋力の低下，巨大舌や舌の位置による軟組織的な問題，吸指癖，進行性下顎頭吸収などがあげられる[25]。また，前歯部開咬の治療において，前歯の挺出を行なう場合は後戻りが多いことはよく知られている[25]。過去のシステマティックレビューでは，歯科矯正用アンカースクリューを用いた治療により，特に上顎臼歯の圧下により治療を行なった場合，１年後の再発が12％であり，安定性が高いことが報告されている[26]。本症例では前歯の舌側傾斜による挺出により前歯部開咬の改善をしたため，上顎臼歯の圧下により治療を行なった場合と比較して再発のリスクが高くなることが考えられる。また，空隙歯列を改善した予後についても，後戻りが生じやすいことが知られている[27]。そのため，本症例では上下顎歯列の前歯部の開咬および空隙の後戻りを防止するために，上顎右側側切歯から左側犬歯間および下顎両側犬歯間にボンディッドリテーナーを装着して保定管理を行なっている。また，保定１年（図９）において，動的治療終了（図６）と比較して，ややオーバーバイトが小さくなったが，維持できていた。今後も引き続き，再発の可能性が高い前歯部開咬と空隙歯列の予後について，長期的に経過を見守る必要があると考えられる。

文　献

1）Hamada, Y., Timothius, C. J. C., Shin, D., John, V.（2019）: Canine impaction ― A review of the prevalence, etiology, diagnosis and treatment., *Seminars in orthodontics*, **25**, 117–123.

2）Xu, D., Wang, P., Liu, H., Gu, M.（2022）: Efficacy of three surgical methods for gingivectomy of permanent anterior teeth with delayed tooth eruption in children. *Head & Face Medicine*（*Eds.*）. **18**.

3）Ericson S, Kurol J.（1986）: Radiographic assessment of maxillary canine eruption in children with clinical signs of eruption disturbance., *Eur J Orthod.*, **8**, 133–140.

4）Ericson S, Kurol J.（1987）: Radiographic examination of ectopically erupting maxillary canines., *Am J Orthod Dentofacial Orthop.*, **91**, 483–492.

5）Stivaros N, Mandall NA.（2000）: Radiographic factors affecting the management of impacted upper permanent canines., *J Orthod.*, **27**, 169–173.

6）Raghav P, Singh K, Munish Reddy C, Joshi D, Jain S.（2017）: Treatment of Maxillary Impacted Canine using Ballista Spring and Orthodontic Wire Traction., *Int J Clin Pediatr Dent.*, **10**, 313–317.

7）Thiruvenkatachari B, Javidi H, Griffiths SE, Shah AA, Sandler J.（2017）: Extraction of maxillary canines: Esthetic perceptions of patient smiles among dental professionals and laypeople., *Am J Orthod Dentofacial Orthop.*, **152**, 509–515.

8）Ferguson JW.（1990）: Management of the unerupted maxillary canine., *Br Dent J.*, **169**, 11–17.

9）Ericson S, Kurol J.（1986）: Longitudinal study and analysis of clinical supervision of maxillary canine eruption., *Community Dent Oral Epidemiol.*, **14**, 172–176.

10）Peck S, Peck L, Kataja M.,（1996）: Site-specificity of tooth agenesis in subjects with maxillary canine malpositions., *Angle Orthod.*, **66**, 473–476.

11）Becker A, Chaushu S.（2015）: Etiology of maxillary canine impaction: a review., *Am J Orthod Dentofacial Orthop.*, **148**, 557–567.

12）Kannari N, Ishii H, Tomizawa M（1993）: Clinical observa- tion on impacted upper central incisors., *Niigata Dent J.*, **23**, 45–56.

13）Hanisch M, Hanisch L, Kleinheinz J, Jung S.（2018）: Primary failure of eruption（PFE）: a systematic review., *Head Face Med.*, **15**, 14(1):5.

14）Cankaya AB, Erdem MA, Isler SC, Cifter M, Olgac V, Kasapoglu C, Oral CK.（2012）: Oral and maxillofacial considerations in Gardner's Syndrome., *Int J Med Sci.*, **9**, 137–141.

15）Brin I, Becker A, Shalhav M.（1986）: Position of the maxillary permanent canine in relation to anomalous or missing lateral incisors: a population study., *Eur J Orthod.*, **8**, 12–16.

16）Schroder AGD, Guariza-Filho O, de Araujo CM, Ruellas AC, Tanaka OM, Porporatti AL.（2018）: To

what exte nt are impacted canines associated with root resorption of the adjacent tooth?: A systematic review with meta-analysis., *J Am Dent Assoc.*, **149**, 765-777.

17) Nakano Haruhisa, et al. (2021): Incidence of impacted teeth requiring fenestration, traction, and orthodontic treatment in Japan., *Orthodontic Waves*, **80**, 241-250.

18) Ericson S, Kurol PJ. (2000): Resorption of incisors after ectopic eruption of maxillary canines: a CT study., *Angle Orthod.*, **70**, 415-423.

19) Ericson S, Kurol J. (1988): Early treatment of palatally erupting maxillary canines by extraction of the primary canines., *Eur J Orthod.*, **10**, 283-295.

20) Sajnani AK, King NM. (2012): The sequential hypothesis of impaction of maxillary canine a hypothesis based on clinical and radiographic findings., *J Craniomaxillofac Surg.*, **40**, 375-385.

21) Sosars P, Jakobsone G, Neimane L, Mukans M. (2020): Comparative analysis of panoramic radiography and cone-beam computed tomography in treatment planning of palatally displaced canines., *Am J Orthod Dentofacial Orthop.*, **157**, 719-727.

22) Laurenziello M, Montaruli G, Gallo C, Tepedino M, Guida L, Perillo L, Troiano G, Lo Muzio L, Ciavarella D. (2017): Determinants of maxillary canine impaction: Retrospective clinical and radiographic study., *J Clin Exp Dent.*, **9**, 1304-1309.

23) Alqerban A, Storms AS, Voet M, Fieuws S, Willems G. (2016): Early prediction of maxillary canine impaction., *Dentomaxillofac Radiol.*, **45**.

24) Kokich VG. (2004): Surgical and orthodontic management of impacted maxillary canines., *Am J Orthod Dentofacial Orthop.*, **126**, 278-283.

25) Burford D, Noar JH. (2003): The causes, diagnosis and treatment of anterior open bite., *Dent Update.*, **30**, 235-241.

26) Alam M K, Alayyash A (2024): Management Strategies for Open Bite Relapse: A Systematic Review and Meta-Analysis., *Cureus*, **16**.

27) Edwards JG (1977): The diastema, the frenum, the frenectomy: A clinical study, *AJO*, **71**, 489-508