Osaka University Knowledge Archive

Title	悪性リンパ腫
Author(s)	樋口, 徹也
Citation	日本医学放射線学会雑誌. 2002, 62(6), p. 278-283
Version Type	VoR
URL	https://hdl.handle.net/11094/14710
rights	
Note	

Osaka University Knowledge Archive : OUKA

https://ir.library.osaka-u.ac.jp/

Osaka University

総　説

特　集：ポジトロン核医学の最先端
FDG-PET検査のがん診療への臨床応用

悪性リンパ腫

樋口　徹也

群馬大学医学部核医学教室

Current Status of Nuclear Medicine
Clinical Application of FDG-PET for Cancer Diagnosis

Malignant Lymphoma

Tetsuya Higuchi

Malignant lymphoma is one of the tumors that show high FDG uptake, enabling the accurate detection of small involved lesions by FDG-PET. It is useful in both initial staging and follow-up study.

In initial staging, FDG-PET is superior to CT from the aspects of sensitivity and specificity, and it is reported that the therapeutic protocol has been changed in 21% of patients. In the follow-up of therapy and detection of recurrence, the accuracy of residual disease is reported to be more than 90%.

Among the different pathological types of lymphoma, Hodgkin's disease and intermediate-grade NHL are typical indications because of the requirement of accurate staging in determining the therapeutic protocol.

One of the shortcomings of FDG-PET is its low specificity. Combination study with PET tracers with higher specificity in tumor diagnosis such as C-11 methionine or F-18 methyltyrosine could be a way to solve this problem.

Research Code No.: *210.4*

Key words: *Fluorine-18 fluorodeoxyglucose(FDG), Positron emission tomography(PET), Malignant lymphoma*

Recieved April 3, 2002

Gunma University School of Medicine, Department of Nuclear Medicine

本論文は，日本医学放射線学会誌編集委員会が企画し，執筆依頼した．

別刷請求先
〒371-8511　前橋市昭和町3-39-22
群馬大学医学部核医学教室
樋口　徹也

はじめに

悪性リンパ腫は，FDGが強く集積する典型的な疾患であるため微少な病変も検出可能でありFDG-PETが最もその力を発揮する疾患である．主に，病期診断，治療効果判定や再発診断に利用さている．

以下，悪性リンパ腫の画像診断におけるFDG-PETの臨床的有用性に関して概説する．

従来の画像診断との有用性の比較

悪性リンパ腫の画像診断には，従来よりX線CTが最も繁用されているため，FGD-PETの有用性は，X線CTとの比較で論じられる事が多い．Table 1は，Gambhirらの行ったX線CTとFDG-PETの有用性に関する文献的検討[1]である．病期診断では，感度，特異性ともにFDGが優れており，21%の症例で治療法が変更された点に注目したい．再発診断では，感度こそCTに劣るものの特異性は，CTの10%に対してFDG-PETでは90%と非常に正確に再発を診断できる．治療効果判定に関しても感度90%，特異性93%と非常に良好な結果が得られている．悪性リンパ腫診断におけるFDG-PETの優位性は明らかである．

1．病期診断への応用

悪性リンパ腫の病期分類には，アナーバー分類が一般的に使われる．リンパ節内病変の進展範囲，リンパ節外病変，全身性症候の3点で評価され，おおまかにはI期およびII期は，病変が横隔膜をまたがないもの，III期は横隔膜の上下にわたるもの，IV期はリンパ節外の臓器に病変が存在するものとして病期分類が行われる．FDG-PETでは，同じく全身イメージングであるガリウムシンチと比べても微少なリンパ節進展を高分解能で描出可能であり，また，X線CTのように形態画像ではないため大きさにかかわらずリンパ節進展を診断できるため全身リンパ節での進展範囲の検索に非常に適している[2]．

節外病変の診断でも，FDG-PETが力を発揮する[3]．節外

Table1　Comparison of usefulness of FDG-PET and X-ray CT in the diagnosis of malignant lymphoma

	Sensitivity (%)		Specificity (%)		
	FDG	CT	FDG	CT	Therapy change (%)
Initial staging	90	81	93	69	21
Detection of recurrence	87	92	93	10	10
Follow up of therapy	90	—	93	—	—

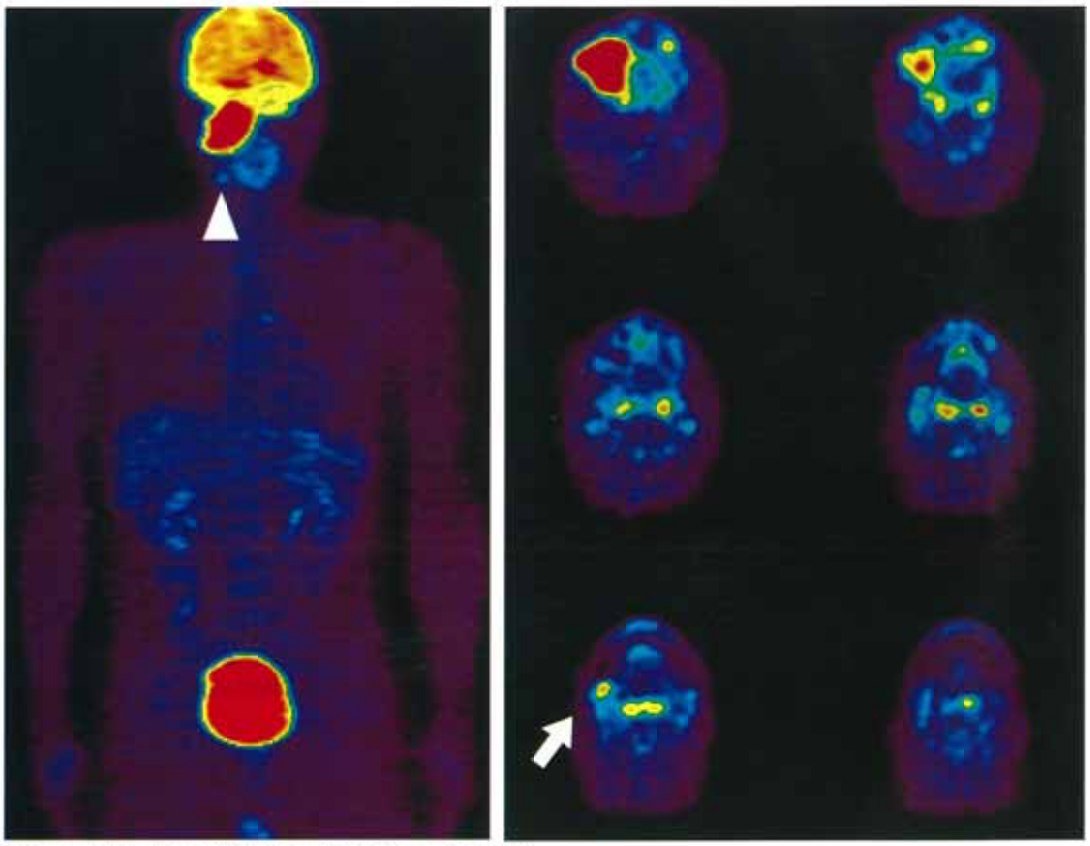

Fig. 1　NHL stage II (diffuse large B cell lymphoma).
A: Whole-body FDG-PET image (MIP). Intense uptake in the right maxillary sinus is noted. Faint uptake is also seen in the right cervical region (arrow), suggesting a metastatic lymph node. The whole-body image suggests that no other metastases are present.
B: Axial head and neck FDG-PET image (MIP). The right cervical metastatic node is more prominently noted (arrow).

A | B

病変の診断では，肝臓，脾臓，骨髄浸潤の評価が特に病期の決定上重要であるが，従来のX線CTやガリウムシンチでは診断は困難であった．FDG-PETでは，肝や脾臓，骨髄への生理的集積は少なく，生検などを行わずに非侵襲的に節外病変の診断が可能になった．骨髄浸潤の診断にも非常に有用である．通常は，骨髄浸潤の診断には，骨髄穿刺や骨シンチグラフィが行われるが，前者は局所的な診断であり全体の骨髄像を必ずしも反映していないこと，後者は，False-negativeが多いことなど問題点が多かった[4]．FDG-PETでは，全体の骨髄を高感度に評価できることが大きな利点である．一方，FDG-PETでもFalse-positiveがみられるため，骨髄穿刺と相補的に行われるべき診断法であると考えられる．

次に，病期診断におけるFDG-PETの有用について具体的な症例を交えて説明する．

Fig. 1は，右上顎洞原発の非ホジキンリンパ腫(NHL)症例である．FDG-PET全身MIP像(Fig. 1A)では，右上顎洞に強い集積(SUV=15.0)を認め原発部と考えられる．その下方の頸部に淡い集積を認めるため，横断像(Fig. 1B)にて観察すると右下顎部リンパ節に一致して明らかな異常集積を認めた．SUVも4.5と高くリンパ節転移と考えられた．それ以外の，部位に明らかな異常集積はなく，病期はII期と診断された．

Fig. 2は，扁桃原発のNHLで，当初は病変部の扁桃から組

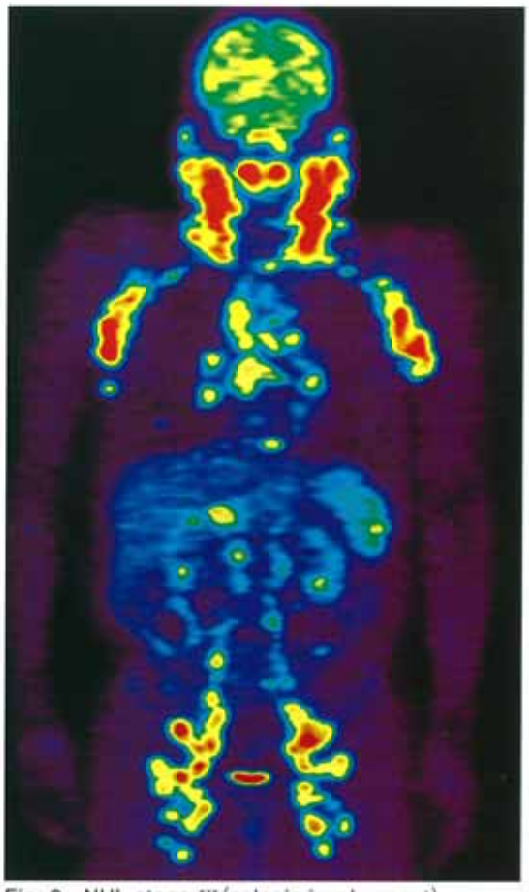

Fig. 2　NHL stage III (splenic involvement).
A: Whole body FDG-PET image (MIP). In addition to the uptake in supra-diaphragmatic nodes (cervical, axillary, and mediastinal nodes), infra-diaphragmatic nodes such as retroperitoneal and inguinal nodes show uptake. Furthermore, the spleen shows obvious uptake. From these findings, the diagnosis of stage III was made.
B: Whole body gallium-67 image. Although FDG-PET shows evident lesions in the mediastinal and retroperitoneal nodes and spleen, the whole body planar gallium image could not visualize the lesions.

A | B

織採取を行ったところ悪性リンパ腫の像はみられず炎症性変化と考えられた症例であるが，FDG-PETでのSUVが高値であったため，経過をFDG-PETで観察したところ異常集積範囲が広がったため再度生検を行ったところNHLと診断できた症例である．

FDG-PET全身MIP像(Fig. 2A)では，頸部，腋窩，縦隔リンパ節とともに，横隔膜下の後腹膜，鼠径部リンパ節，そして脾臓への異常集積も認める．肝門部リンパ節には異常集積を認めるものの，肝臓内には明らかな異常集積は認めず，III期と診断できた．同時期にガリウムシンチ(Fig. 2B)も行われたので比較が可能であった．ガリウムシンチでは，FDGで診断できた病変の一部しか診断できていないことが分かる．注目したいのは，脾臓への浸潤が診断できていない点および，生理的な集積のため肝浸潤の有無の診断が困難である点である．

Fig. 3は，ホジキン病症例である．FDG-PET全身MIP像では，右鎖骨上および縦隔リンパ節への異常集積に加え，横隔膜下の後腹膜リンパ節への異常集積がみられる．さらに，肝臓内にも明らかな異常集積が認められ肝浸潤と考えられIV期と診断された．同時期に行った，X線CT像では，鎖骨上及び縦隔リンパ節は正確に診断出来たが，後腹膜リンパ節の診断は大きさが1cm以下であったため困難であった．さらに，肝浸潤に関しては，X線CT像(Fig. 3B)では，肝内の多発性の低濃度病変はみられるものの，肝嚢胞との鑑別が困難であり，この所見だけから肝浸潤の診断確定は困難であった．リンパ節進展の範囲および節外臓器進展の診断にFDG-PETが非常に有用であることを示す症例と思われる．

2．再発，治療効果判定への応用

再発診断においては，再発を，腫瘍細胞の容量がいまだ小さい早期に診断し早期に治療を開始することが重要であり[5]，また，治療効果判定では，副作用を最小限にするため必要最小限の化学療法で最大限の治療効果を得る事が望まれる．この際にもFDG-PETは，小さな再発病変を高感度に診断出来，治療後の残存病変と瘢痕組織の鑑別診断では，より特異的に診断が可能であり有用である．X線CTや

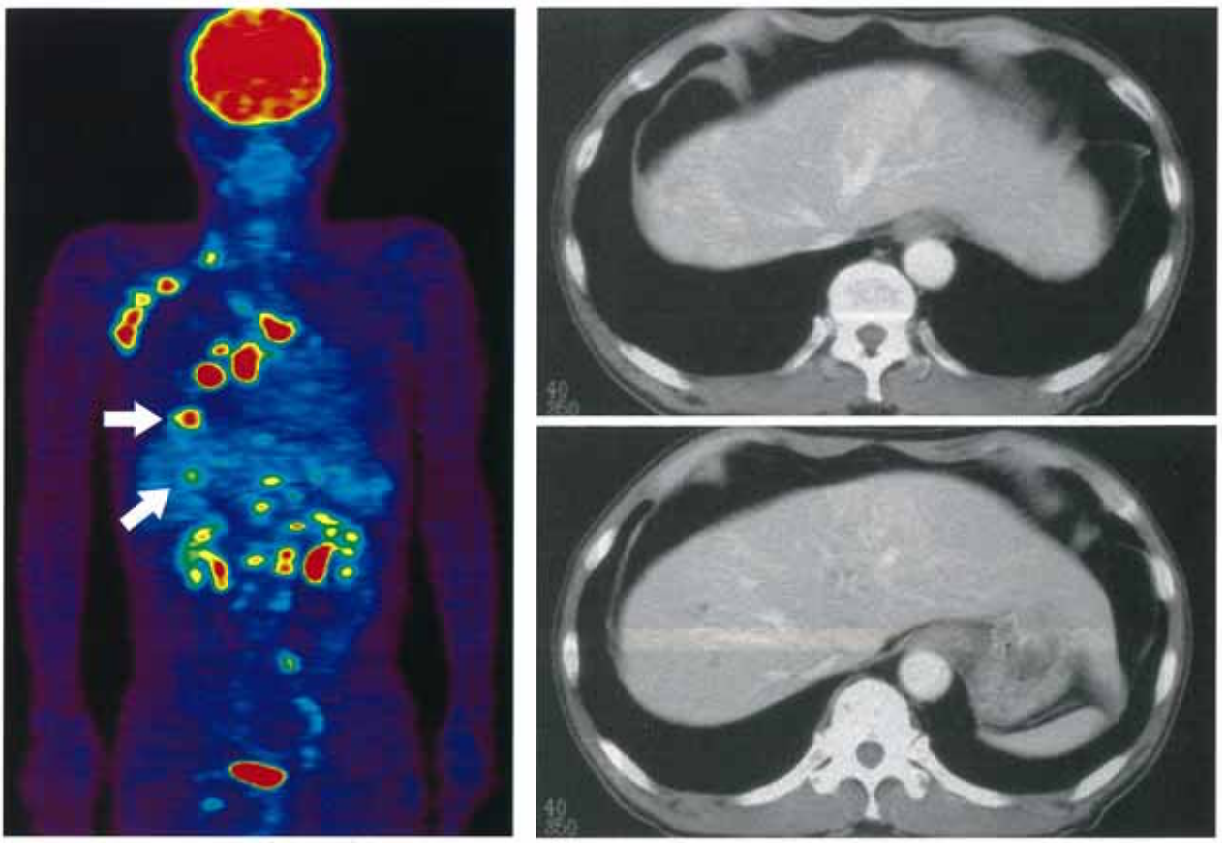

Fig. 3 Hodgkin's disease (stage II) with liver involvement.
A: Whole body FDG-PET image (MIP). Multiple areas of abnormal uptake are seen in the liver (arrow).
B: X-ray CT image. Although the arrowhead shows a low-density area in the liver, the diagnosis of hepatic involvement was difficult to make from this finding alone.

A | B

MRI，ガリウムシンチなど他の検査法との比較が行われFDG-PETの優位性に関する報告も多くFDG-PETの残存病変の正診率は90％以上とされている[2),6)]．

次に，治療効果判定にFDG-PETが有用であった症例を呈示する．Fig. 4は，NHLの症例で化学療法を行われた後に残存病変の有無が問題となった症例である．治療前CT像(Fig. 4a)では，傍気管リンパ節や気管分岐下リンパ節などが多発性に腫大しており，治療後のCT像(Fig. 4B)では，どれも縮小しており治療後の肉芽組織であるか腫瘍の残存であるかの鑑別診断に苦慮した．そのため，FDG-PET検査が追加された．FDG-PET横断像(Fig. 4C)では，傍気管リンパ節，大動脈弓下リンパ節への集積が明瞭に認められ，腫瘍組織の残存は明らかであったため，追加の化学療法が行われることとなった．

FDG-PET検査の病理組織型別の有用性

以上述べたように，悪性リンパ腫の病期診断や治療効果判定に，FDG-PET検査は非常に有用であるが，すべての症例に行うのは，医療経済学的にみても問題があり，本当に臨床判断にFDG-PETが有用であるかを個別のケースごとに見極めて行くべき段階に入ってきている．Segall GMらは，悪性リンパ腫の組織型別のFDG-PETの有用性について述べている[7)]．悪性リンパ腫の中でFDG-PETの最もよい適応になるのは，ホジキン病である．理由として，ホジキン病は治療法の選択においては，病期診断に基づいて治療法が選択されるため正確な病期診断が最も必要とされる情報であるからである．照射野の正確な決定にも正確な進展範囲の決定は不可欠である．これに対して，悪性リンパ腫の多くを占める非ホジキンリンパ腫(NHL)の場合は，ホジキン病と異なり治療法を決めるために最も重要な情報は病理組織型であるため，FDG-PETが本当に必要であるかについては慎重に考える必要がある．

すなわち，NHLでは，低，中，高悪性度群のいずれに属するかによりFDG-PETの有用性が異なることを知っておく必要がある．

NHLのうち約40％を占める低悪性度群は，非常に緩やかな臨床経過を示すため治癒は困難であるが，平均生存期間は10～12年と長く，通常進行した状態で診断されるため治療法の選択は狭く，病期診断はあまり重要ではない．したがって，低悪性度群では，病期診断よりも，局所への照射が行われるStage 1症例での病変局在の確認が最もよいFDG-PETの適応になる．

中悪性度群は，全体の約40％を占める．1/3が早期に発見されるため，治療法は多剤併用化学療法で多様な組み合わせが存在する．Bulky症例および早期のnon-bulky症例で

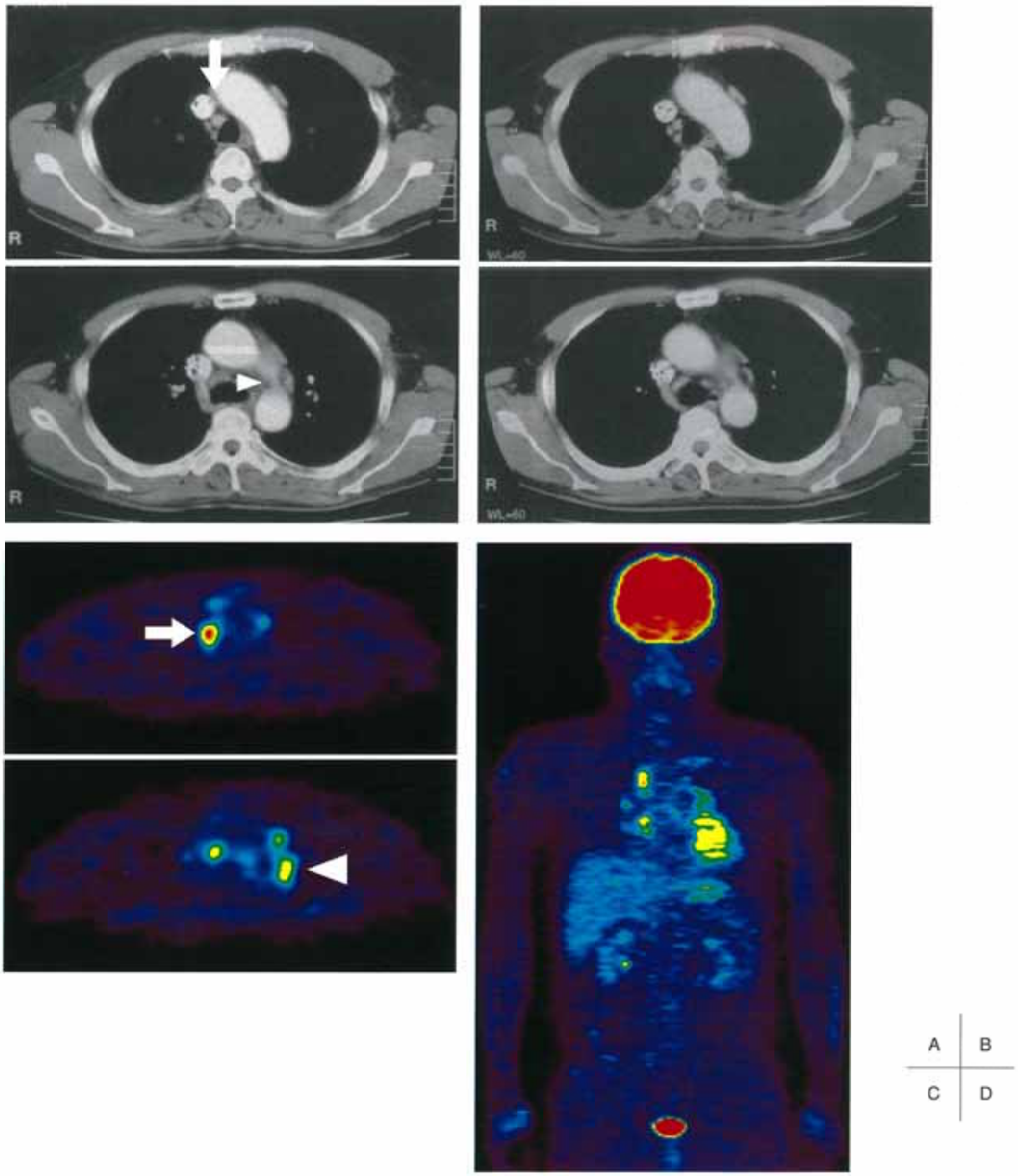

Fig. 4　NHL (stage II).
A: Pre-therapeutic X-ray CT images. Multiple swollen nodes, including paratracheal (arrow) and subaortic (arrowhead) nodes, were evident.
B: X-ray CT image obtained 3 months after therapy. Multiple swollen nodes show evident shrinkage; nevertheless, the differential diagnosis between post-therapeutic granuloma and residual tumor was difficult.
C: Axial FDG-PET image. FDG uptake in the paratracheal node (arrow) and subaortic node (arrowhead) was prominent, strongly suggesting residual tumor.
D: Whole body FDG-PET image (MIP). No other residual lesions could be found in the whole-body image.

は，局所への照射が追加される．このため，FDG-PETは，正確な病期診断に基づく化学療法薬剤の選択や投与期間の決定や照射野の決定に際して非常に重要な情報をもたらすことになる．中悪性度群は，NHLの中では，最もよいFDG-PETの適応である．

高悪性度群は全体の5～10%を占める．通常は，強力な多剤併用化学療法が行われるためFDG-PETの役割はあまりない．再発診断も，通常は臨床的に容易であり，FDG-PETはやはり補助的診断法である．

FDG以外のトレーサーによる悪性リンパ腫のPET診断

FDG-PETは，高感度に病変を検出できる反面，肉芽組織のマクロファージにも集積するためサルコイドーシスや炎症性疾患では偽陽性となり，特異性が低いという欠点が残る．このような欠点を補う目的で，より腫瘍特異性の高いPET製剤が必要である．アミノ酸であるメチオニンを^{11}Cで標識した^{11}C-メチオニンによるPETは，FDGよりも腫瘍特異性が高く炎症との鑑別が必要な際に有用である．また，高血糖でもFDGと違い腫瘍集積は低下せず，このような場合も^{11}C-メチオニンは悪性リンパ腫の診断で有利である[8),9)]．われわれの施設で開発された新しいアミノ酸製剤である^{18}Fアルファメチルタイロシン（^{18}F-AMT）PETも悪性リンパ腫をはじめ多くの腫瘍へ集積するため有用である[10),11)]．このような，複数のPET製剤による組み合わせ診断により，お互いに欠点を補い合い，より多くの腫瘍の性質の情報により，さらに正確な悪性リンパ腫の診断が可能になるものと考えられる．

文　献

1) Gambhir SS, Czernin J, Schwimmer J, et al:A tabulated summary of the FDG-PET literature. J Nucl Med 42: 16S–20S, 2001
2) Stumpe KDM, von Schulthess GK: Lymphoma; Clinical positron emission tomography : 207–218, Lippincott Williams & Wilkins, 2000
3) Cremerius U: Lymphomas ; Malignant lymphoma; Atlas of Clinical PET in Oncology: 119–132, Springer, 2000
4) Moog F, Kotzerke J, Reske SN, et al: FDG PET can replace bone scintigraphy in primary staging of malignant lymphoma. J Nucl Med 40: 1407–1413, 1999
5) Armitage JO, Weisenburger DD, Hutchins M, et al: Chemotherapy for diffuse large cell lymphoma-rapidly responding patients have more durable remissions. J Clin Oncol 4: 160–164, 1986
6) Kostakoglu L, Goldsmith SJ: Fluorine-18 fluorodeoxyglucose positron emission tomography in the staging and follow-up of lymphoma: is it time to shift gears? Eur J Nucl Med 27: 1564–1578, 2000
7) Segall GM: FDG PET imaging in patients with lymphoma: a clinical perspective. J Nucl Med 42: 609–610, 2001
8) Leskinen-Kallio S, Ruotsalainen U, Nagren K, et al: Uptake of carbon-11-methionine and fluorodeoxyglucose in non-Hodgkin's lymphoma: a PET study. J Nucl Med 32: 1211–1218, 1991
9) Sutinen E, Jyrkkio S, Varpula M, et al: Nodal staging of lymphoma with whole-body PET: Comparison of [11C] Methionine and FDG. J Nucl Med 41; 1980–1988, 2000
10) Inoue T, Koyama K, Oriuchi N, et al: Detection of malignant tumors: whole-body PET with fluorine 18 alpha-methyl tyrosine versus FDG--preliminary study. Radiology 220: 54–62, 2001
11) 樋口徹也，井上登美夫：悪性リンパ腫患者の診療におけるPETの有用性．血液，腫瘍科 43(4)：272–278，2001