

Title	表面コイル併用Long Echo Train Length Fast Spin Echo法を用いた息止めMR cholangio-pancreatography(MRCP)
Author(s)	竹原, 康雄; 一条, 勝利; 遠山, 典宏 他
Citation	日本医学放射線学会雑誌. 1993, 53(7), p. 868-870
Version Type	VoR
URL	<a href="https://hdl.handle.net/11094/14750">https://hdl.handle.net/11094/14750</a>
rights	
Note	

*Osaka University Knowledge Archive : OUKA*

<https://ir.library.osaka-u.ac.jp/>

Osaka University

研究速報

## 表面コイル併用 Long Echo Train Length Fast Spin Echo 法を用いた息止め MR cholangio-pancreatography (MRCP)

1) 聖隷三方原病院放射線科 2) 同消化器科 3) 浜松医大放射線科

竹原 康雄<sup>1)</sup> 一条 勝利<sup>1)</sup> 遠山 典宏<sup>1)</sup> 小平 奈美<sup>1)</sup>  
山本 英明<sup>2)</sup> 多々見光仁<sup>2)</sup> 星野 知久<sup>2)</sup> 樋口 哲也<sup>2)</sup>  
百々 修司<sup>2)</sup> 綿引 元<sup>2)</sup> 高橋元一郎<sup>3)</sup> 金子 昌生<sup>3)</sup>

(平成5年3月29日受付)

(平成5年5月17日最終原稿受付)

### Breath Hold MR cholangio-pancreatography (MRCP) Using Long Echo Train Length Fast Spin Echo Sequence in Combination with Surface Coil

Yasuo Takehara<sup>1)</sup>, Katsutoshi Ichijo<sup>1)</sup>, Norihiro Tooyama<sup>1)</sup>, Nami Kodaira<sup>1)</sup>, Hideaki Yamamoto<sup>2)</sup>, Mitsuhiro Tatami<sup>2)</sup>, Tomohisa Hoshino<sup>2)</sup>, Tetsuya Higuchi<sup>2)</sup>, Shuji Dodo<sup>2)</sup>, Hajime Watahiki<sup>2)</sup>, Motoichiro Takahashi<sup>3)</sup> and Masao Kaneko<sup>3)</sup>

- 1) Departments of Radiology, The Seirei Mikatabara General Hospital  
2) Gastroenterology, The Seirei Mikatabara General Hospital  
3) Department of Radiology, Hamamatsu University, School of Medicine

---

Research Code No. : 515.9

---

Key words : MR imaging, Cholangio-pancreatography, Fast spin echo, Surface coil

---

To test the feasibility of MR cholangio-pancreatography (MRCP) using long echo train length (32) fast spin echo sequence in combination with shoulder surface coil, 20 patients who had had ERCP were examined. Good correlations were acquired between the findings obtained by two modalities in terms of ductal strictures, dilatations and intraductal lesions. MRCP was considered to be an examination of choice in various kinds of pathologies affecting biliary duct as well as pancreatic duct for its non-invasiveness and reasonable image quality.

#### はじめに

Fast Spin Echo 法 (以下 FSE) では echo train length (以下 ETL) を長く設定することにより、短時間で強い T2 強調像が撮像可能である。これまで、MR cholangiography による非侵襲的胆道描出に関しいくつかの報告があるが<sup>1),2),3)</sup>、いずれも body coil による撮像であり、息止め撮像

をするために matrix size も小さく、空間分解能と信号雑音比 (以下 S/N) の点で問題があった。我々は、ETL を 32 と極端に長く設定した FSE に、総胆管、膵管を cover するのに好適な肩用表面コイルを併用し、総胆管、膵管を始め、病巣の比較的細部までが観察の可能な MR cholangio-pancreatography (以下 MRCP) を考案した。

非侵襲的で、時には ERCP 検査でも得られない情報を付加しうる臨床的有用性も高い検査方法と考えたので報告する。

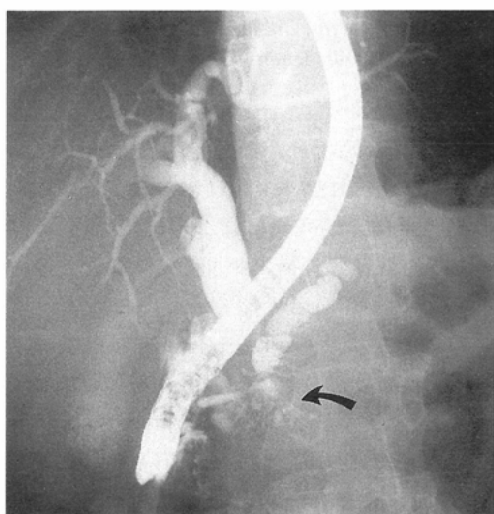
### 対象及び方法

対象は膵疾患及び、胆道系の疾患を有して、あるいは疑われて受診した 20 名（男性 13 名，女性 7 名，平均年齢 58.9 歳  $\pm$  17.0 である。ERCP，X 線 CT，超音波検査は全例に施行されている。患者仰臥位で総胆管，膵の位置に合わせて表面コイル（M 1085 AN，GE 社製）を装着する。MR 装置は GE 社製 Signa Advantage 1.5 T で，FSE，TR/TE/NEX：9000~11000/272/1，

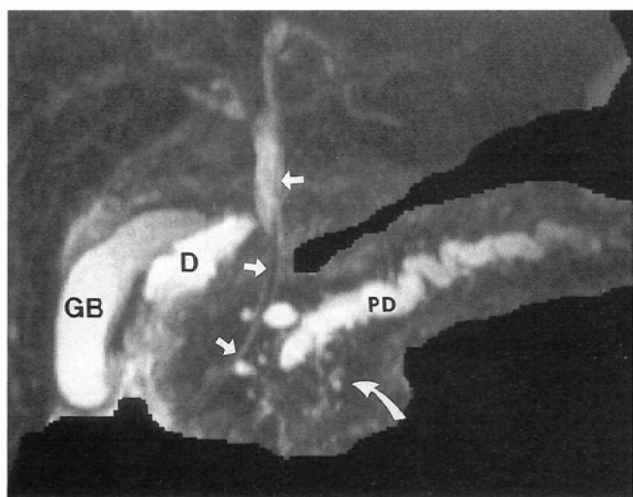
coronal，ETL：32，FOV：16~20 cm，Matrix：256\*128，slice 厚：3 mm，slice 間隔：0 mm，周波数選択脂肪抑制パルス及び spatial-presaturation を付加。撮像 slab は 45 mm~57 mm である。撮像時間は 36 秒~44 秒であるが，息止め不能例では 2 回に分割するか，息止めなしで撮像。得られた画像は console 上で targeted maximum intensity projection algorism にて胆道膵管のみを抽出，投影画像を再構成し，console 上で回転させて観察すると共に real time reformat で任意断面を観察する。検討した項目は，総胆管，主膵管，胆嚢の描出能，病的狭窄，拡張の位置，程度，胆石，膵石，総胆管結石，胆嚢内隆起性病変の描出の有無である。Gold Standard としては ERCP を用い，CT，超音波所見を参考資料とした。

### 結 果

主膵管は，息止め不良例以外 18/20（90%）でほぼ全長が描出された。総胆管は 19/20（95%）で良好に描出。ERCP 上，総胆管拡張を認めた 6 例と狭窄を認めた 2 例で部位，程度共に一致した MRCP 像を得た。総胆管結石の所見も一致した（1/1）。胆嚢も描出例以外は全て描出（19/19）され，胆石と胆嚢腺筋腫の各 1 例も同定された。主膵管は 6 例で拡張，4 例で狭窄分節を有していたが，これも部位，程度共に一致した MRCP 像を

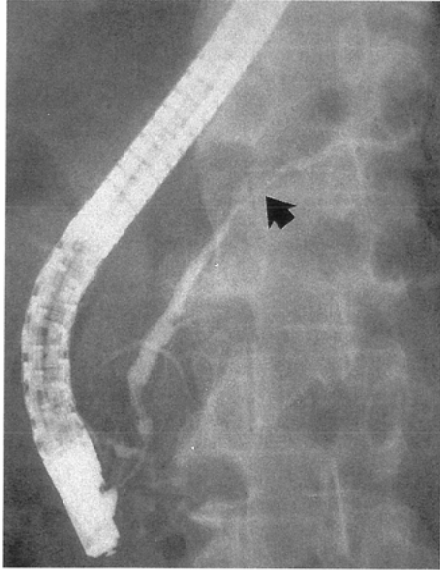


(A)

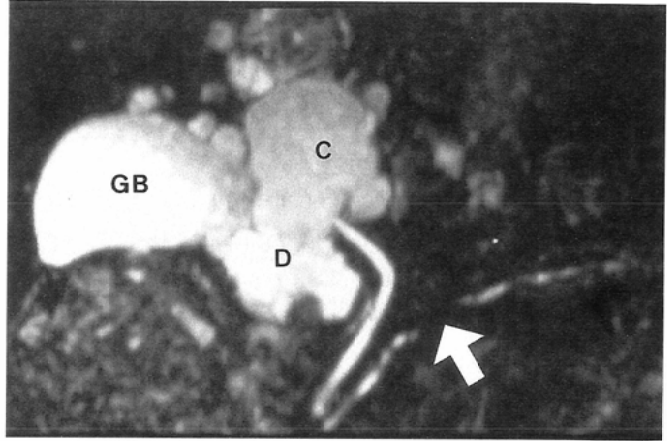


(B)

Fig. 1 39 y.o.male with chronic pancreatitis mimicking cancer: A mass formation in pancreatic head is causing obstructive jaundice and dilatation of the main pancreatic duct. (A) ERCP. Opacification of the small branches within the mass (curved arrow) are suggestive of benignancy. (B) MRCP acquired one month later. Biliary drainage improved the dilatation of the biliary tract. Small branches in the pancreatic head are delineated as well (curved arrow). GB: gall bladder, D: duodenum, PD: main pancreatic duct, arrows: ENBD tube.



(A)



(B)

Fig. 2 62 y.o.male with chronic pancreatitis and multiple hepatic cysts: (A) ERCP. arrow: stenotic segment of the main pancreatic duct. (B) MRCP. The stenosis (arrow) is identical to that observed in ERCP. GB: gall bladder, D: duodenum, C: hepatic cyst

得た。1例臍石を認めたが、これも MRCP 上、膵管内陰影欠損として描出された。2次膵管以上の細い膵管は主膵管拡張例でのみ描出され (6/20)、正常例では描出されなかった。

考 察

表面コイルを使用する利点は、S/Nの改善、FOV縮小による空間分解能の向上、関心領域外のspinからの雑音除去である。胆膵系は解剖学的に総胆管を底辺とし、膵尾部を頂点とする2等辺三角形の範囲に収まる事が多く、本法の表面コイルの形状は適当で、しかも適度の弯曲が前腹壁にfitする形状を成している。周知の如く、ETLの長いFSEでは短時間で強いT2強調像が撮像可能なため、総胆管、左右肝管、膵管を含むslabの息止め撮像が可能である。また、FSEの特性と延長したTEの効果で、血管、腸管内のmoving spinからの信号を除くことができる。更に、金属からのアーチファクトも少なく、術後患者では便利である。その上、任意断面の観察可能なreformat処理によって、胆嚢内、総胆管内の結石や腫瘍を高信号内の陰影欠損像としてみることが出来る(ERCPでは圧迫が必要)。本法では非侵襲的、生理的胆道、膵管描出が可能であり、

膵炎の急性期でERCPが禁忌の時にも検査が施行できる。また、腫瘍、炎症による狭窄及び再建術後状態、解剖学的変異によりERCPが不可能なケースでも胆道膵管描出が可能で、膵管と連続性のない膵嚢胞も描出可能である。このようにERCPには無い多くの利点を有している半面、息止めのできない患者、協力の得られない患者では画像が劣化する、撮像範囲が息止め時間に依存する、胃内容、膵嚢胞、後腹膜腔内液体貯留が膵管と紛らわしい、膵嚢胞、肝海綿状血管腫等が肝内胆管拡張と紛らわしい、造影剤の圧入ができない、2次膵管以上の末梢膵管描出が悪い等の欠点も有しており、今後より詳細な観察が短時間で可能となる方法を研究していく必要がある。

文 献

- 1) Wallner BK, Schumacher KA, Widenmaier W et al: Dilated biliary tract; Evaluation with MR cholangiography with a T2-weighted contrast-enhanced fast sequence. Radiology; 181: 805-808, 1991
- 2) 森本耕治, 青木佳子, 崔秀美 他: MR Cholangiography. 日本医放会誌, 51: 833-835, 1991
- 3) 松田恵雄, 小島康一, 篠崎敏雄 他: Fast Spin Echo法によるMR Cholangiographyについて, 日磁医誌, 12 (sup-2): 428, 1992