Osaka University Knowledge Archive

Title	同時多層横斷撮影法(廻轉撮影法の研究第46報)
Author(s)	高橋, 信次; 松田, 忠義
Citation	日本医学放射線学会雑誌. 1958, 18(2), p. 191-195
Version Type	VoR
URL	https://hdl.handle.net/11094/14751
rights	
Note	

Osaka University Knowledge Archive : OUKA

https://ir.library.osaka-u.ac.jp/

Osaka University

同時多層横斷撮影法

（廻轉撮影法の研究　第46報）

名古屋大学医学部放射線医学教室
高橋　信次　　松田　忠義

（昭和32年10月29日受付）

緒　言

廻転横断撮影法はその結像の機構から考えるといくつかの横断面を一挙に撮影するのは可能な事である[1)2)3)4)].

余等は廻転横断撮影法の原理が判つた当初から屢ゝ此に言及し[1)]，又実際に生体の多層の横断面を同時に撮影する方法とその結果に就いても報告を行つている[2)3)4)5)].

其の後，余等は此の撮影法の改良を志し，今回新な方法を考案した．此の方法では，在来の1枚毎の撮影に比べて遜色ない横断写真を一挙に撮影する事が出来る．

それで今回の撮影法の実際と臨床診断に応用した場合の意味について報告する．

此の報告では，2cm間隔と1.5cm間隔で3層夫々生体に応用する場合を説明する．

尚，此の様に幾層かの横断面を一挙に撮影する試みを同時多層横断撮影法と呼ぶ事にする．

撮影装置　撮影方法

廻転横断撮影装置をそのまゝ使用し，カデッテを載せる廻転盤に，試作した箱カゼッテを載せる（第1図）．

撮影装置の距離的関係は管球と人体を載せる廻転台との距離（a）　145cm人体を載せる廻転台と箱カゼッテを載せる廻転台との距離（b）45cmである．

X線管球はSDW−10KWをバイアス方式[6)]で1×5mmの線狀焦点に絞り強制水冷にしてある．

X線束の中心線はカゼッテを載せる廻転盤に15度傾く様にし，一廻転の速度は8秒である．

第　1　図
同時多層横断撮影実況



第　2　図

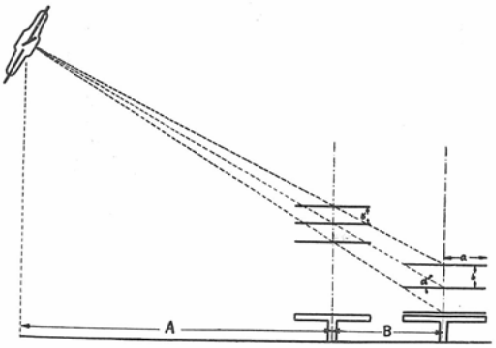

同時多層横断撮影の原理を示す．
管球傾斜角α，層の間隔Bの場合，半径A＝B Cot αの円形の増感紙を積み重ねる．

箱カゼッテ：余等が今回行つた方法は，結局増感紙と中間層の選擇と箱カゼッテの製作の工夫にある．卽ちその第1は，増感紙の形狀大いさが層の間隔により一定の制約をうける事である．その第2は各層の黒さを均等にする為の増感紙の選擇

であり，更にフィルムの間隔を保持する中間層の3つの点についての配慮にある．それで，此等の事柄について，実験結果を加味し乍ら順に説明する事にある．

Ⅰ）層の間隔と増感紙の大いさ：今，カゼッテを載せる廻転盤の中央に，直径19.6cmの円形の増感紙にフィルムをはさみ，1.3cm間隔で2組並べる．被写体なしのまゝで一廻転中X線の放射を行う．

そうすると，上の層のフィルムは一様の黒さであるのに対し，下の層のフィルムは中央部に径9.8cmの殆ど黒化されない円形の部分と，その周辺 4.9cmの範囲が充分黒化された部分とが生ずる（第3図A）．

次に，フィルムの間隔を 2.6cmに離し前回と同様X線を放射する．今度は下の層のフィルムも一様に均等の黒さとなる（第3図B）．

第　3　図

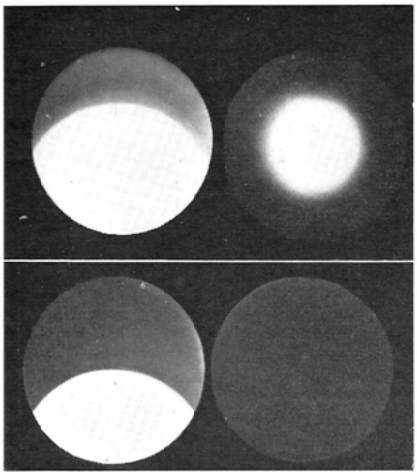

A：増感紙の大いさに対し層の間隔が狭いと，下の層のフイルムの中央に黒化の起らない円形の範囲を生ずる．

B：増感紙の大いさが，層の間隔に対し正しく調整されると下の層のフイルムは均等の黒さになる．左側は何れも静止して爆射したものである．

以上の2つの実験から次の様な事が判る．即ち前者の場合，下の層のフィルムの辺縁 1.3× Cot 15cm即ち 4.9cmの範囲は，一廻転中上の層の増感紙の影響をうけないが，中心部の19.6－2×1.3 Cot 15cm即ち 9.8cmは一廻転中常に増感紙の影響をうける．その結果両者の間に黒化度の差が生ずるのである．後者の実験の場合 2.6 Cot 15≒9.8 cmで恰度増感紙の半径に等しく，一廻転中下の層のフィルムの各点は一様に上の層の増感紙の影響をうける．

以上の結果から管球傾斜角（α）とフィルム間隔（B）により増感紙の大いさ（A）は一定の制約をうけ，半径A＝B Cot αの円形の増感紙を使用すればよい事が判る（第2図）．尚，此の際フィルム間隔（B）は実際に撮影される間隔よりも拡大されている．此の拡大率は廻転横断撮影装置で一定で $\frac{a+b}{a}$ ＝1.31である．従て若し2cm間隔で生体の多層横断面を撮影しようとする場合には，フィルムの間隔を 2.6cmに保たせばよい．

実際に生体の同時多層横断撮影を行う場合の，フィルムの間隔と増感紙の大いさを具体的に求めると，傾斜角15度で 1.0cm，1.5cm，2.0cm間隔の場合，夫々直径 9.8cm，14.4cm，19.6cmの円形増感紙を使用すればよい事が計算される．以下に述べる実験に使用した増感紙の大きさとその間隔は此の様にして選定したものである．

Ⅱ）各層の黒化度：以上の方式に従つて増感紙を並べて廻転横断撮影を行う場合，下の層のフィルムは夫々上の層の増感紙の影響をうける．それで具体的には各層のフィルムの黒化度にどれ丈けの差があるか，更にどの様にして各層の黒化度を均等にすればよいかを検討した．

先づ同一の増感紙極光 F.S. を3層並べ，被写

第　4　図

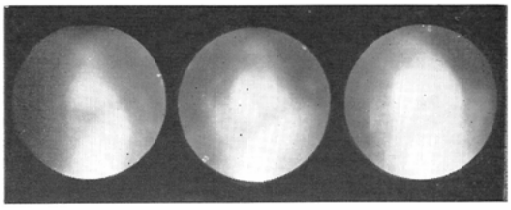

健常縦隔洞の同時多層横断写真
左：第Ⅰ層大動脈弓
中：第Ⅱ層肺門部
右：第Ⅲ層心臓上部

体なしのまゝ廻転横断撮影を行い，各層のフィルムの黒化度を測定した．その結果上から順にⅠ層2.16，Ⅱ層1.83，Ⅲ層1.86の値を得た．此の様な黒化度のバラツキをなくして，各層のフィルムの黒さを均等にする目的で増感紙を試作した．

此等の試作増感紙の性能は第Ⅰ層から増感率25，30，30で鮮鋭度は0.55，0.5，0.5である．此等の増感紙を用いて廻転横断撮影した結果では各層の黒化度が夫々，Ⅰ層1.45，Ⅱ層1.28，Ⅲ層1.29の値であつた．

Ⅲ）中間層[7]：各層の増感紙の間隔を保たせる中間層は，気泡状ポリスチロールの円板を用いた．その径は増感紙の大いさに一致する．

以上のⅠ～Ⅲの実験結果を基礎にして余等が製作した箱カゼッテは次の如きものである．

2cm間隔3層用は内径20cm，高さ16cm，1.5cm間隔3層用は内径14.4cm，高さ14cmの円筒で，何れも厚さ1mmのアルミニウムで出来ている．尚，各層のフィルムと増感紙の密着を完全にするために，外蓋を栓で強く圧迫する様配慮している．

撮影結果

基礎実験：先づ今回の方法で実際に撮影される横断写真の性質が，1枚毎に撮影した横断写真に比較してみた場合，その対比度がどれ丈の逗庭があるかを確めた．

実験に使用した被写体は，高さ15cm，外径15cmの円柱型パラフィンファントームに内径5cmの中空を作り，此の中空部に径1cmアクリール酸樹脂円柱を垂直に立てたものである．

此の被写体について2cm間隔3層用の箱カゼッテで同時多層横断撮影を行つた．露出条件は管電圧70KV，240mA秒である．

第1表

		基地黒化度	アクリール樹脂黒化度	対比度
同時多層横断撮影	Ⅰ	1.54	1.33	0.21
	Ⅱ	1.33	1.44	0.19
	Ⅲ	1.29	0.99	0.3
対象	Ⅰ	1.19	1.04	0.15
	Ⅱ	1.20	1.03	0.17
	Ⅲ	1.24	1.05	0.19

今，撮影された写真をみると，各層のフィルムとも，中空部の黒さの中に，アクリール円柱の円形の横断面がみられる．各層のフィルムについて，中空部の基地の黒化度とアクリール樹脂の横断面の黒化度を測定し，その差を以て，各層アクリール樹脂の対比度とした．此等の結果を示すのが第1表の値である．

尚，対象として測定した対比度は，増感紙極光F.Sの普通のカゼッテを，多層撮影の際の各層の高さに一致した平面におき，1回毎に廻転横断撮影を行い測定したものである．

つまり1枚毎に撮影した場合よりも，同時多層撮影を行つた方が，寧ろ対比度が優り，又各層の間に大した差を認めない結果である．

生体撮影：余等は現在2cm間隔3層は縦隔洞を対象に，又1.5cm間隔3層は胃穹隆部を対象に専ら撮影を行い，臨床診断に応用している．それで此等の場合について説明する．

縦隔洞撮影[8]：此の場合は，箱カゼッテを廻転盤の中央において撮影する．露出条件は，管電圧80KV，320mA秒である．此迄に健常並に病的成人を合せて20組の撮影を行つた．

第4図に供覧する寫真は22才の健常男子である．第Ⅰ層は大動脈弓の中央，第Ⅱ層は肺門部，第3層は心臓上部の高さが夫々撮影されている．各層の写真の黒化度，対比度が均等で，肺血管の出方も1枚毎に撮影する横断写真に比べ劣らない．此等の写真から横断面に於ける大動脈弓，気管，気管支及び心臓の形状大いさが明瞭であり，更に此等の器官の相互関係が具体的に把握される．又前部縦隔洞卽ち胸壁と縦隔洞器官との中間部の形状と拡りが澄明像として観察される．

次に，病的例は単純脊腹像で中央陰影に変化が見られ鑑別診断の目的で撮影を行つたのが主で，大動脈瘤，心疾患，縦隔洞腫瘍等の例を含んでいる．

他の症例は52才の家婦で10年来の喀血を持続している．単純脊腹像では左第Ⅱ弓の著明な膨隆と右肺動脈幹の拡張が見られる．多層写真のⅠ層は

大動脈弓，Ⅱ層は肺門部，Ⅱ層は心臓上部の高さが夫々撮影されている．此は前者の健常例の各層の撮影部位と略ゝ一致している．此等の横断写真から動脈円錐の著明な拡張と，気管支の後方への圧迫が目立つ．此の狀態は，健常例に照合すれば，具体的且つ明瞭である（図略）．

胃穹隆部[9]：前者の場合と同様，被検者は廻転台の中央に立たせる．箱カゼッテは廻転盤の中央の少しく左前方にその中心を置く．露出条件は管電圧85KV，360mA秒である．

健常な場合，胃泡の横断面は円形若しくは楕円形の澄明像を呈し，前後壁，小彎及び大彎側の内壁が夫々分離して観察される．即ち前壁から小彎側は平滑であるが，大彎側から後壁にかけ4～5条の粘膜の隆起を見る．

胃泡の横断面に於ける大いさと形狀は可成り個人的に差がみられる．

他の症例は，右頸部に原発した細網乳腫の38才の男子である．胃のX線検査の結果，体部以下には著変は認められない．沸騰酸を与えるも胃穹隆部は充分伸展せず変形が見られる．

多層写真のⅢ層は略ゝ噴門の高さで，Ⅱ層，Ⅰ層は此より順に1.5cm宛上方である（図略）．

Ⅰ層の写真で後壁の略ゝ中央から胃泡の内腔に飛び出る拇指頭大の円形陰影を，更に大彎側にも小指頭大の陰影を認め，胃泡が変形している．Ⅱ層では，円弧をなして後半部を濃厚陰影がうづめ，又前壁からも腫瘤狀陰影がみられ，胃泡の内腔は著しく狹小となり変形が目立つ．Ⅲ層の胃泡の横断面の形狀，大いさは異常が見られない．

以上の所見から，単純腹脊像に見られる穹隆部の変形は後壁から大彎側にかけての腫瘤による事が具体的明瞭にする事が出来た．

考　按

断層撮影を一拳に行う同時多層撮影に関しては，国の内外に数多の研究報告があり，汎く一般臨床に応用されようとしている[10)~13)]．一方廻転横断撮影の多層同時撮影の可能な原理は，余等により充分な考証がなされた[1)2)]．

結局は此を実際に撮影する方法にある．余等が最初に実施した方法は，ノースクリンフィルムを1cm間隔に10層並べ一拳に撮影する事であつた．然し此の方法を実際の生体撮影に応用する場合，可成りの線量を必要とし，又各層の対比度と黒化度に均等を欠き，日常臨床応用には，種々の隘路が免れなかつた．今回の方法では此等の事柄が可成り改善されて来たと言える．

最近，Barder[14)]は5層の横断面を同時に撮影する方法を考案した．此は余等とは全く相違する考案であつて，特殊な濾過板を工夫し各層の黒化度を均等にする方法で，然も，各層の横断面の性狀については詳記していない．

余等の方法にも種々の制約があり，此等を同時多層撮影と比較し乍ら吟味してみよう．

その第1の点は極めて狹い断面間隔で然も一定以上の広さの範囲を撮影するわけには行かない．即ち狹い間隔で撮影を試みる場合は，撮影範囲はそれにつれ狹くなり，層の間隔と撮影範囲の間に不可逆の制約が起る．たゞ余等が対象にした縦隔洞の診断には，撮影間隔が2cm位が適当であり，此の間隔から規定される径20cmの範囲には縦隔洞の横断面は病的な場合でも充分撮影が可能である．同様の事が胃穹隆部を対象にする場合も言い得る．

以上から勘案すれば，診断の対象により層の間隔とフィルムの大いさを選定すれば，此の間の制約は解決される．

次に管球傾斜角と増感紙の半径から算出される層の間隔を実際に適応する場合，更に細心の吟味を必要とする．

即ち此の間隔が広いと，下の層のフィルムの中央に黒点が現れ，反対に狹い場合は白点が現れる．実際には此の間隔が0.2mm程度のズレで黒点が出たり白点が出たりする．斯様な事は同時多層撮影の場合には全く起らないのである．此の事はつまり中間層の選擇に必要な事で，充分な耐圧を持ち正確な厚さと水平面を保持する事が，同時多層撮影の場合以上に要求されるわけである．此の点ポリスチロールは満足されるものである．

次に各層のX線像の対比度と黒化度について検討してみよう．元来，廻転横断写真は管球傾斜角が小さい程，対比度は低下する[15]．従つて同時多層横断撮影の場合，管球傾斜角からは，上層のフィルム程対比度は悪い．一方同時多層撮影の場合と同様，増感紙，中間層からの散亂線の附加により，下層程対比度が低下する．余等の実験結果で各層の対比度に殆ど差の認めないのは，此の両者が折衷する結果と考えている．

又，余等の方法では下の層のフィルムが上層の増感紙の吸收のうけるのは一廻転の内 120度内外の範囲で，残り 240度の廻転中は全くその影響をうけない．同時多層撮影の際に管球の移動する間，常に上の層の増感紙の吸收をうけるのとは大部趣を異にする．此の点余等の場合，各層の黒化度を均等にする為の増感紙の選擇が同時多層断層撮影程には労を要さない処である[16]．

最後に実際の臨床診断に応用する立場から考按してみよう．同時多層撮影が推挙される第1の点は，患者を同一狀態に於て，各層が一挙に撮影される事にあろう．廻転横断撮影は一般に立位で行うのが普通である．此の場合，常に患者が同一の姿勢を保ち正確な間隔で次ぎ次ぎに撮影する事は断層撮影よりも可成り困難な場合が多い．それは呼吸静止で撮影を行つても，次の撮影迄は呼吸静止を保たせる事が困難で，そのため撮影部位が変つてくるからである．此の事は特に胸部，腹部の場合意味が大きい．

次に，余等が縦隔洞，胃穹隆部を同時多層横断撮影の対象に選ぶもう1つの理由は，縦隔洞や胃穹隆の様にその長軸の方向にのび然もその横断面の辺縁が変形に富む場合を，断層撮影で顯現するのは無理であり，廻転横断撮影で始めて此を明らかにし得ると考えるからである[16]．

結　論

廻転横断撮影装置で3層の横断面を同時に撮影する方法を考案し，此の際に就いて説明した．

此の方法は，撮影装置で一定の管球傾斜角(α)とフィルムの間隔（B）に応じ，半径$A = B \cot \alpha$の円形増感紙を重ね，此を保持する円筒形の箱カゼッテを用いて行われる．縦隔洞を 2.0cm間隔で，又 1.5cm間隔で胃穹隆部の撮影観察した．

此の方法で得られる各層の横断写真は，在来の1枚毎に撮影した横断写真に比べ対比度鮮鋭度が劣らない．

更に縦隔洞と胃穹隆部の診断に応用し有用な事を，実際の症例を供覧して説明した．

（本論文要旨は昭和32年2月11日，文部省科学研究費特殊検査法科会にて発表せり）（増感紙中間層の試作に御厚意を戴いた大日本塗料大谷信吉氏，滝沢達児氏に厚く感謝する）

文　献

1）高橋信次他：廻転横断撮影法，日医放誌10，1，1～9（昭25）.—2）Takahashi, S. et al.: Solidography. A method to take a Radiogram of the Body in three dimensions. Tohoku J. Exp. Med. 54，2，121—127，1951—3）Takahashi, S. et al.: Solidography of the heart, Acta Radiol. 41，5，1954．—4）高橋信次他：心臓を原体撮影し此を更に原体塑像する法，日医放誌，13，8，479～484（昭28）5）北畠隆他：腎の原体撮影，日尿泌会誌 45，8，（昭29）.—6）高橋信次他：自己バイアス微小焦点を用いる直接拡大撮影，日医放誌，14，3，220～226，（昭29）．—7）滝沢達児：同時多層撮影用増感紙，極光11（昭31）.—8）松田忠義：健常胸部の横断面のX線的観察，日医放誌，12，2，1～9（昭27）—9）松田忠義：健常な胃及び十二指腸の横断面のX線的観察，14，3，197～205（昭29）.—10）宮川正他：同時多層撮影法について，日医放誌，10，7，53～57（昭25）.—11）古賀良彦他：同時多層撮影法，臨放，2，3，61～70（昭32）.—12）吉村克俊他：同時多層撮影法の実用化に関する研究17，3，227～238（昭32）．—13）Gajewski, H. et al.: Das Simultan Schichtverfahren aufnahmetechinische Grundlagen u. medizinische Anwendung, Fortschr. 83，4，562～579，1955．—14）Bader, W.: Das Simultan-Schichtverfahren mit dem Transversalplanigraphen, Fortschr. 86，1，132～136，1957．—15）三品均他：廻転横断撮影法に於けるX線像の対比度についての実験的研究，日医放誌，13，11，617～620，（昭29）.—16）高橋信次：断層撮影と廻転横断撮影，東京，医学書院（昭29）.