The University of Osaka
Institutional Knowledge Archive

Title	両側性広汎性卵巣浮腫の1例-MRI所見と成因に関する一考察-
Author(s)	宮脇, 大輔; 丸田, 力; 奥野, 晃章 他
Citation	日本医学放射線学会雑誌. 2005, 65(4), p. 455-458
Version Type	VoR
URL	https://hdl.handle.net/11094/14752
rights	
Note	

The University of Osaka Institutional Knowledge Archive : OUKA

https://ir.library.osaka-u.ac.jp/

The University of Osaka

両側性広汎性卵巣浮腫の1例
—MRI所見と成因に関する一考察—

宮脇　大輔[1)]　丸田　力[2)]　奥野　晃章[2)]　河辺　哲也[2)]
工藤　剛史[2)]　岡本　尊子[3)]　越山　雅文[3)]

1)神戸大学大学院医学系研究科放射線医学
2)姫路医療センター放射線科　3)同産婦人科

Bilateral Massive Ovarian Edema: A case report including MR findings and etiology

Daisuke Miyawaki[1)], Tsutomu Maruta[2)], Teruaki Okuno[2)], Tetsuya Kawabe[2)], Takefumi Kudo[2)], Takako Okamoto[3)], and Masafumi Koshiyama[3)]

A 42-year-old woman with bilateral massive ovarian edema (MOE) is presented. MOE is usually seen in women 6 to 33 years of age. Therefore, accurate re-operative assessment of MOE is important to avoid unnecessary oophorectomy procedures. MR findings of MOE are characteristic and reflect very well the diffuse stromal edema noted on microscopy. The etiology and MR findings of MOE are discussed.

Research Code No.: 520.9

***Key words:** Massive ovarian edema, MRI*

Received May 27, 2005; revision accepted Aug. 1, 2005

1) Department of Radiology, Kobe University Graduate School of Medicine
2) Department of Radiology, Himeji Medical Center
3) Department of Obstertics and Gynecology, Himeji Medical Center

別刷請求先
〒650-0017　神戸市中央区楠町7-5-2
神戸大学大学院医学系研究科放射線医学
宮脇　大輔

はじめに

広汎性卵巣浮腫(以下，広汎性浮腫)は，正常の卵胞構造を有したまま，間質の浮腫により卵巣腫大を呈するまれな病態で，現在まで約80例が報告されているにすぎない．多くは片側性で，若年(6～33歳)に好発するとされている[1)]．今回われわれは，まれな両側性の広汎性浮腫が42歳に発生した1例を経験したので，そのMRI所見，成因について，文献的考察を加えて報告する．

症　例

患者：42歳，女性，経妊0回．
主訴：下腹部不快感．
現病歴：2002年8月下旬から下腹部不快感を自覚していた．近医を受診し，腹部超音波検査にて両側卵巣に異常を指摘され，8月21日，当院産婦人科紹介受診となった．
既往歴：右腎癌(pT1b, clear cell carcinoma, G2 > 1, α, v(–))にて2002年8月8日，右腎摘出術．
検査成績：血液生化学検査にて異常はなし．CRP陰性，ホルモン(エストラジオール，プロゲステロン)・腫瘍マーカー(CA125, CA19-9, CEA, AFP)はいずれも基準範囲内であった．

2002年8月21日に施行した腹部超音波検査では，右卵巣は57.1×23.1mm大，左卵巣は35.6×24.2mm大であった．

2002年9月17日に施行したMRIでは，T1強調画像にて子宮の右背側に筋肉より軽度低信号の境界明瞭な3×5×6cm大の卵巣腫大を認め，また，子宮の左腹側にも同様の4×4×6cm大の卵巣腫大を認めた．T2強調画像では，腫瘤は水に近い信号を呈しており，腫瘤の辺縁には，多数の小さな嚢胞性構造を認めた．Gd-DTPAによる造影T1強調画像では，低信号の腫瘤辺縁に位置する嚢胞性構造の辺縁に良好な造影効果を認めた．腹水も少量認めた(Fig. 1)．

画像上，卵巣病変は広汎性浮腫を考えたが，好発年齢から外れることや両側性であることを踏まえると本症と確定し得ず，また，腎癌の既往があることから，転移も否定できなかった．加えて本人の希望もあり，2002年10月22日手

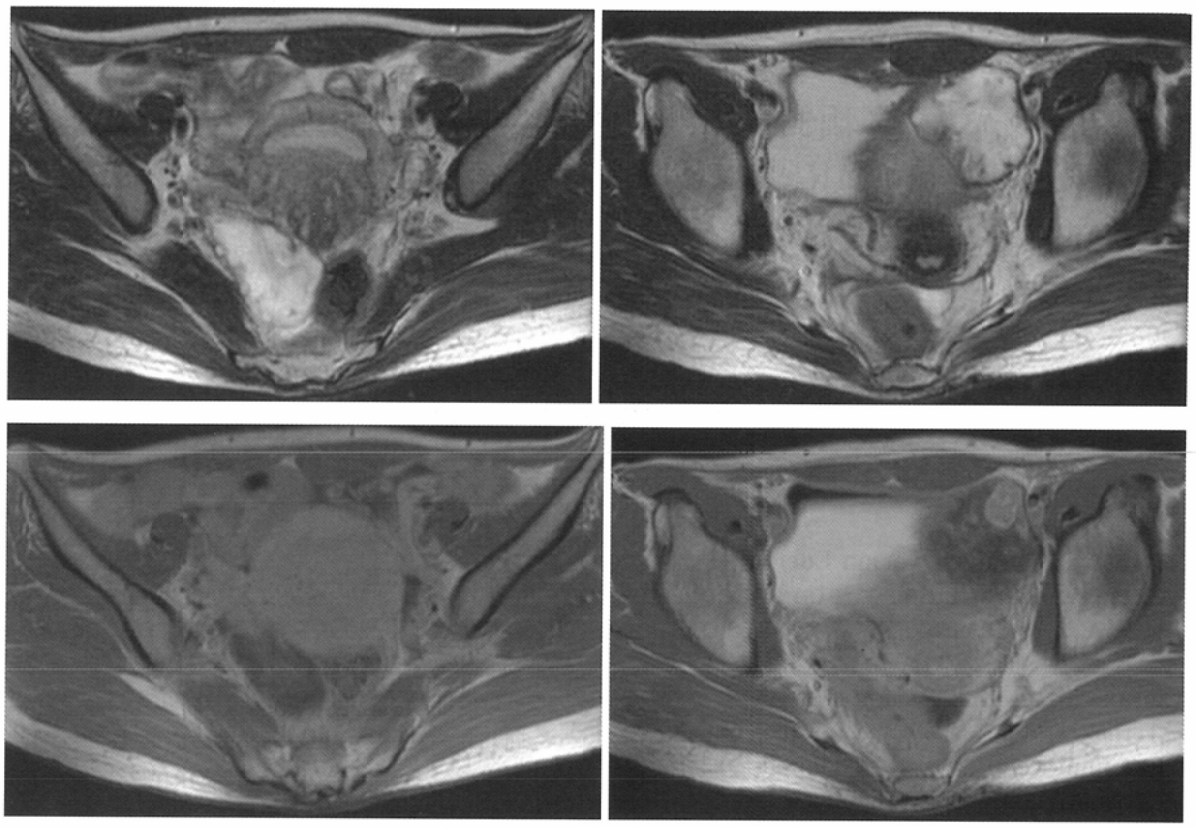

Fig. 1
A: T2-weighted (FSE 4000/104) axial MR image of the enlarged bilateral ovary shows a heterogeneous high-intensity lesion with multiple ovarian follicles peripherally arranged within the ovarian cortex.
B: T1-weighted (FSE 500/10.4) post-contrast axial image of the enlarged bilateral ovary shows a heterogeneous low-intensity lesion. The capsule of peripherally located follicles is enhanced.

A
B

術が施行された．

手術では，腹腔内に少量の腹水貯留を認め，右卵巣は鵞卵大で白色，弾性軟，1.5回転の茎捻転を認めた．左卵巣は鶏卵大で白色，弾性軟，茎捻転は認めなかった．右付属器摘出術と左卵巣楔状切除術が施行され，術中迅速診にて，いずれも悪性所見はなく，強い浮腫を認めるのみ，とのことで手術を終了した．摘出した右卵巣の割面の肉眼所見は，内部は充実性で被膜下に数mm大の嚢胞が散在していた．組織所見は，左右卵巣ともに，いずれも中心性の強い浮腫と，拡張した静脈を認め，辺縁には一部正常の卵巣間質を認めた．また正常卵胞も認めた．以上より，広汎性浮腫と診断された(Fig. 2)．

その後，外来にて約2年間経過観察されているが，左卵巣は術後2カ月で28×22mm大に縮小しており，自覚症状も改善している．また腎癌の再発・転移も認めていない．

考　察

広汎性浮腫は，正常の卵胞構造を有したまま，間質の浮腫により起こる卵巣の著明な腫大である．1969年にKalstoneら[2]によって4例が報告されて以来，現在まで約80例が報告されているにすぎない．発症年齢は6～33歳(平均21歳)と比較的若年者に多い[1]．悪性腫瘍の直接浸潤などの明らかな基礎疾患がない場合，本症例のような40歳以上の報告は検索可能範囲内では1例のみ[3]であった．

臨床症状は，急性腹症を呈するものから偶然発見されるものまでさまざまで，多くは下腹部痛や腹部膨満感，腹部腫瘤触知だが，Lacsonら[4]によると下腹部痛は65%，腹部膨満感は83%，月経不順は57%とされている．ときには男化徴候などのホルモン異常をきたすこともあるようである．腫大した卵巣の大きさは5～35cm(平均11.5cm)とされており，ほとんどは10cm以下である[2)-5)]．

広汎性浮腫は部分的あるいは間歇的な茎捻転によって，静脈もしくはリンパ管に組織が壊死に陥らない程度の循環不全が起こり，発症するとの説が有力である[2]．実際，手術時に茎捻転を確認したものは41%で，不完全なものを入れると59%にも及ぶ．しかし，最初に卵巣間質の過形成や線維腫症が起こり，茎捻転はあくまで二次的な現象であるとの見方もある[6]．

広汎性浮腫の大多数は片側性で，そのうち75%は右卵巣に発症する[5]．本症例のような基礎疾患のない，両側性の広汎性浮腫は，文献的にわれわれの渉猟し得た範囲では12例のみであった．右卵巣に発症しやすい理由として，右卵巣静脈は直接下大静脈に流入するのに対し，左卵巣静脈は左腎静脈に流入するという解剖学的な違いから，右卵巣静脈圧のほうが左側より高くなっており，そのため右卵巣は間

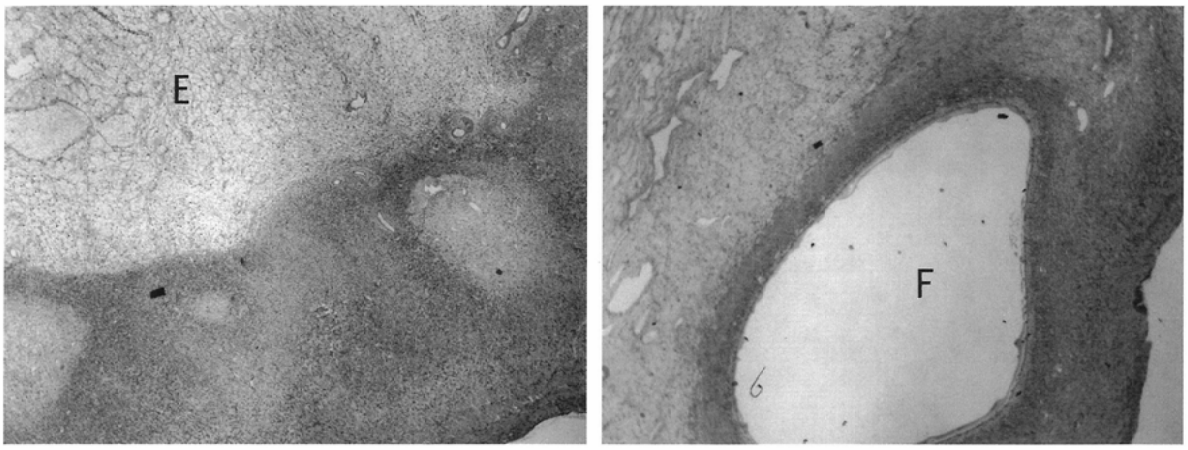

Fig. 2　Pathologic specimens of the affected right ovary shows diffuse edema in the stroma. Follicles are found in the peripheral cortex of the ovary.（hematoxylin-eosin ×20）
E: diffuse edema in ovarian stroma; F: ovarian follicle.

歇的，部分的な捻転に対しても耐性が低いというのが定説である[7),8)]．

しかし自験例を含めた両側性広汎性浮腫13例の術所見を検討すると，右のみの捻転が6例[2),10)-12)]，両側の捻転があるが，右のほうが捻転の程度が強いもの2例[13),14)]，両側とも捻転がないものが5例であった[15)-17)]．すなわち，母数は少ないが，左のほうが捻転の程度が強いものは1例もなく，明らかな左右差が認められる．茎捻転が二次的な現象であるという説や卵巣の静脈圧を原因とする説ではこの捻転の左右差を説明できない．また林ら[18)]は腎静脈圧と下大静脈圧を測定・比較し，左腎静脈圧のほうが高い，あるいは同レベルであると報告している．つまり，①捻転が広汎性浮腫の主因である，②左右差が生じる主因は静脈圧較差より，解剖学的に左卵巣が右より捻転を起こしにくいことによる，と考えざるを得ない．左卵巣が捻転を起こしにくい理由として，S状結腸がクッションとして働くことなども考えられるが推測の域を出ない．

ただし，茎捻転が明らかに否定できる症例でも広汎性浮腫が発生していることより[19)]，広汎性浮腫の成因は複数あるものと推測される．

広汎性浮腫の治療に関しては，卵巣腫瘍の茎捻転や悪性腫瘍の可能性を否定しきれずに卵巣摘出手術が施行された例が多いが，広汎性浮腫は若年に好発するため，卵巣はできるだけ温存することが望ましい．Thorpら[16)]は手術時，罹患側卵巣の楔状切除をし，迅速標本にて広汎性浮腫と診断した後，子宮卵巣靱帯を遠位の円靭帯に固定する卵巣の吊り上げ術を行うことにより12カ月後の大きさも自覚症状も正常に復した症例を報告している．しかし，経過観察のみで，徐々に腫瘤の縮小・消失を認めるという考えが，現在では一般的となっている．このため，広汎性浮腫を術前に診断することは非常に重要である．本症と鑑別を要する疾患としては，線維腺腫やリンパ管腫，硬化性間質性腫瘍が挙げられる．またkrukenberg tumor等，転移性腫瘍の中に間質性変化を主体とするものもあり，鑑別に挙げる必要がある．広汎性浮腫のMRI所見に関する報告は少ないが，発症からMRI撮像までの時間（疾患の時相）の違いなどにより，多彩な像を呈すると考えられている．すなわち，充実成分と隔壁を有する嚢胞性分が混在し，充実成分はT1強調画像で中等度，T2強調画像で不均一な高信号を呈した症例[3)]や，T1強調画像にて筋肉より軽度低信号，T2強調画像にて尿と同程度の均一な高信号を呈した症例[5)]が報告されている．一方で，Kramerら[20)]は，T1強調画像にて筋肉より軽度低信号で，T2強調画像にて水に近い高信号を呈し，腫瘤の辺縁に，多数の小さな嚢胞性構造を認めるという，特徴的な画像所見を呈した症例を報告している．この特徴的な画像所見は，紡錘形の間質細胞を分離するような著明なびまん性の浮腫で，静脈やリンパ管の拡張が見られるが，卵胞構造は保たれるという，広汎性浮腫の特徴的な組織所見に一致する．自験例でもこれに酷似した所見が得られており，臨床上注目すべきと考えられた．

おわりに

本邦初の両側性広汎性浮腫の1例を報告し，その成因，MRI所見について考察した．本症は若い女性に多く，治療にあたって不必要な侵襲を極力避けなければならない．本症の病態を正しく理解し，MRIを用いて正確な診断を下すことは臨床上，非常に重要である．

文　献

1) Tiltman AF, Nel CP: Massive edema of ovary-case reports. S Afr Med J 66: 924–926, 1984
2) Kalstone CE, Jaffe RB, Abell MR: Massive edema of the ovary simulating fibroma. Obset Gynecol 34: 564–571, 1969
3) Lee AR, Kim KH, Lee BH, et al: Massive edema of the ovary: Imaging findings. Am J Roentgenol 161: 343–344, 1993
4) Lacson AG, Alrabeeah A, Gillis DA, et al: Secondary massive ovarian edema with Meig's syndrome. Am J Clin Pathol 91: 597–603, 1989
5) Hall BP, Printz DA, Roth J: Massive ovarian edema; ultrasound and MR characteristics. J Comput Assist Tomogr 17: 477–479, 1993
6) Fukuda O, Munemura M, Tohya T, et al: Massive edema of the ovary associated with hydrothorax and ascites. Gynecol oncol 17: 231–237, 1984
7) Roth LM, Deaton RL, Sternberg WH: Massive ovarian edema. A clinico pathologic study of five cases including ultrastructural observations and review of the literature. Am J Surg Pathol 3: 11, 1976
8) Kanbour AI, Salazar H, Tobon H: Massive ovarian edema: a nonneoplastic pelvic mass of young women. Arch Pathol Lab Med 103: 42–45, 1979
9) Kindermann G, Christ F: Extreme oedema of the ovaries: a contribution to conservative surgery for ovarian "tumours". Geburtshilfe Frauenheilkd 37: 128–130, 1977
10) Alberda AT, Wladimiroff JW, Wielenga G, et al: Massive ovarian oedema. Case report. Br J Obstet Gynaecol 88: 569–573, 1981
11) Hubbell GP, Punch MR, Elkins TE, et al: Conservative management of bilateral massive edema of the ovary. A case report. Reprod Med 38: 61–64, 1993
12) Roberts CL, Weston MJ: Bilateral massive ovarian edema: a case report. Ultrasound Obstet Gynecol 11: 65–67, 1998
13) VanWingen T, Upton RT, Cloherty MG, et al: Bilateral massive ovarian edema. A case report. J Reprod Med 29: 875–877, 1984
14) Valenzuela P, Dominguez P: Bilateral massive edema of the ovary. Zentralbl Gynakol 121: 258–259, 1999
15) Young RH, Scully RE: Fibromatosis and massive edema of the ovary, possibly related entities: a report of 14 cases of fibromatosis and 11 cases of massive edema. Int J Gynecol Pathol 3: 153–178, 1984
16) Thorp JM, Wells SR, Droegemueller W: Ovarian suspension in massive ovarian edema. Obstet Gynecol 76: 912, 1990
17) Yuce K, Yucel A, Tanir M, et al: Massive bilateral ovarian edema: report of 2 cases. Eur J Gynaecol Oncol 19: 305–307, 1998
18) 林　睦雄：原因不明の腎性血尿に関する臨床的研究．日泌尿会誌 78：1682–1692，1987
19) Hill LM, Pelekanos M, Kanbour A: Massive edema of an ovary previously fixed to the pelvic side wall. J Ultrasound Med 12: 629–632, 1993
20) Kramer LA, Lalani T, Kawashima A: Massive edema of ovary: High resolution MR findings using a phased-array pelvic coil. J Magn Reson Imaging 7: 758–760, 1997