

Title	末梢性顔面神経麻痺の予後およびMRI所見
Author(s)	峯田, 昌之; 齊藤, 泰博; 吉川, 大平 他
Citation	日本医学放射線学会雑誌. 1997, 57(3), p. 110-113
Version Type	VoR
URL	https://hdl.handle.net/11094/14756
rights	
Note	

Osaka University Knowledge Archive : OUKA

<https://ir.library.osaka-u.ac.jp/>

Osaka University

末梢性顔面神経麻痺の予後およびMRI所見

峯田 昌之 齊藤 泰博 吉川 大平 山田 有則 油野 民雄 的場 光昭*

旭川医科大学放射線医学講座 *旭川ペインクリニック病院

Prognosis and MRI Findings in Patients with Peripheral Facial Palsy

Masayuki Mineta, Yasuhiro Saitoh, Daihei Yoshikawa, Tomonori Yamada, Tamio Aburano and Mitsuaki Matoba*

We examined a series of 21 peripheral facial palsy patients attempted to (17 Bell's palsy, 4 Hunt syndrome) with Gd-DTPA-enhanced MRI and attempted to determine the relation between prognosis and MRI findings.

We divided patients into two groups based on facial palsy scores of Japanese facial nerve research: a good group (G-Group) and a bad group (B-group). The G-group scored over 20 points on the 20th day after the first visit and the B-group under 20 points. G-group consisted of 9 Bell's palsy and 1 Hunt syndrome patients, and the B-group of 8 Bell's palsy and 3 Hunt syndrome patients. The averaged facial palsy score of both groups was analyzed every week during 4 weeks. Recovery from the palsy was better in the G-group than the B-group ($P < 0.05$); the scores at the 4th week of the G- and B-groups were 32.6 ± 15.2 and 7.8 ± 7.4 , respectively.

The MRI findings of both groups were examined retrospectively. Nine of 10 G-group and nine of 11 B-group patients had abnormal contrast enhancement. The result of enhanced facial nerve segment was as follows: G-group, auditory canal 1, labyrinthine/geniculate 7, tympanic 7, mastoid 7; B-group, auditory canal 2, labyrinthine/geniculate 8, tympanic 8, mastoid 7.

Our results indicate no relation between the prognosis and the MRI findings. Therefore, it is impossible to predict the prognosis of facial palsy from the results of Gd-DTPA-enhanced MRI.

Research Code No. : 520.9

Key words : Facial palsy, MR imaging, Prognosis

Received Aug. 12, 1996; revision accepted Nov. 18, 1996

Department of Radiology, Asahikawa medical collage

*Asahikawa pain clinic hospital

はじめに

末梢性顔面神経麻痺の患側顔面神経はGd-DTPAにより造影されることが知られており、造影所見と予後の関連は認められていないのが通説となっている。今回われわれは、新鮮例21例を対象とし、治療経過中の顔面麻痺スコアによる評価が極端に異なる群が存在することに着目し、予後とMRI所見との対比を試みたので文献的考察を含めて報告する。

対象と方法

1. 対象

対象は1993年8月から1995年10月までの間に末梢性顔面神経麻痺で旭川ペインクリニック病院外来を受診し、MRI検査を行った21例であり、顔面麻痺を自覚してから治療歴のない新鮮例のみである。症例の内訳は男性11例、女性10例であり、平均年齢は47.1歳であった。疾患別内訳はベル麻痺が17例、ハント症候群が4例であった。麻痺の程度の判定は、日本顔面神経研究会の判定基準を用い、初診時および受診各週ごとにスコア化し40点を満点とした。症例の詳細はTable 1に示した。

治療法はベル麻痺に対しては1%メピバカイン5mlを用いた星状神経節ブロックを2週間、1日2回施行し、以後麻痺の程度を加味しながら1日1回とした。加えて、プレドニゾロン30mg/日から開始し20日間で終了するように漸減した。また、末梢循環を改善するために低分子デキストラン500mlの輸液を10日間施行し、内服薬としてビタミンB₁₂製剤を投与した。ハント症候群に対しては前述した療法に加えて、抗ウイルス剤であるアシクロビル1000mg/日を点滴静注にて5日間分割投与された。

2. 方法

初診時を観察開始時点とし、1週ごとに顔面麻痺スコアを付け、20日目でのスコアが20点以上の群(Good group: 以下、G群)と20点未満の群(Bad group: 以下、B群)に分類し、各週ごと、各群の顔面麻痺スコアの平均値を比較した。患者が受診せず週ごとのスコアが評価できなかったも

Table 1 Summary of 21 cases of peripheral facial palsy

Patient	Age	Sex	Day after onset	Diagnosis	Score at first visit	Prognosis	Facial nerve segment			
							Internal auditory canal	Labyrinthine/Geniculate	Tympanic	Mastoid
S,K	79	F	3	Bell	6	good	-	+	+	+
M,M	59	M	4	Bell	4	good	-	-	-	-
O,K	32	F	1	Bell	8	good	-	+	-	-
T,S	22	F	5	Bell	20	good	-	+	+ - *	+
Y,T	16	M	7	Bell	6	good	-	-	+	+
F,S	56	M	3	Bell	4	good	-	-	+	+
K,T	38	F	2	Hunt	7	good	+	+	+	-
S,S	53	F	5	Bell	8	good	-	+	+	+
S,H	18	M	5	Bell	14	good	-	+	+	+
K,S	70	F	5	Bell	0	good	-	+	+	+
S,F	37	F	5	Bell	0	bad	-	+	+	+
T,A	66	F	12	Bell	0	bad	-	+	+	+
S,H	59	M	5	Bell	0	bad	-	-	-	-
O,K	51	F	2	Bell	8	bad	-	+	+	-
N,N	35	M	4	Bell	11	bad	-	-	+	+
S,Y	58	M	7	Hunt	2	bad	-	-	-	-
O,K	29	F	2	Bell	0	bad	-	+	+	+
A,Y	66	M	7	Hunt	0	bad	+	+	+	-
K,K	56	M	1	Bell	6	bad	-	+	-	+
S,H	21	M	1	Bell	9	bad	+	+	+	+
Y,Y	68	M	6	Hunt	4	bad	-	+	+	+

*questionable

のは欠損値として扱った。統計解析はTwo-way Repeated-Measures ANOVAを用いた。

次に各群間でのMRIによる患側顔面神経の造影所見を検討し造影の有無、造影部位に差があるかの検討を行った。MRI検査は初診以後2週間以内に全例施行された。撮像に用いた機種は日立製0.2T常伝導型(MRP20EX)で、頭部コイルを使用し、撮影条件はTR 500msec、TE 38msec、スライス厚5mm、FOV 15~17cm、マトリックス数256×256、積算回数6回に設定しSE法によるT₁強調像を用いた。軸位横断面のT₁強調像を撮影した後に、Gd-DTPA 0.1mmol/kgを静注し造影T₁強調像を撮影した。顔面神経は走行に沿って内耳道部、迷路/膝神経節部、鼓室部、乳突部を同定し造影の有無を判定した。

結 果

1. 予後について

G群は男性4例、女性6例であり、平均年齢は44.3歳であった。B群は男性7例、女性4例で、平均年齢49.6歳であった。疾患別内訳はG群ではベル麻痺9例、ハント症候群1例であり、B群はベル麻痺8例、ハント症候群3例であった。両群間の年齢分布、疾患構成に有意な差は認められなかった。初診時の顔面麻痺スコアの平均はG群が7.2点、B群は

3.6点でG群の方がスコアは高い値を示したが、両群に統計学的有意差は指摘できなかった。また、患者が麻痺を自覚した時期から初診までの期間はG群が4.0±1.7日、B群は4.7±3.1日であり有意差は認められなかった。

顔面麻痺発症時からの各群の週ごとの平均値の変化をFig.1に示した。G群は経過が良好であり、4週以後外来受診しなかったものも存在したために、発症から0~1週、1~2週、2~3週、3~4週の4点間でB群との比較を行った。その結果、G群とB群の4時点における平均スコアに有意差が認められ(p<0.05)、スコアに経時変化が認められた(p<0.001)。また、G群とB群のスコアの経時変化は異なり(p<0.05)、おのおの異なった経過をたどることが推測された。以上の結果よりG群の麻痺の回復は比較的短期間であったのに対して、B群は麻痺が遷延すると推測された。

2. MRIと予後の関連について

初診後できるだけ早期にMRI検査を行った。麻痺発症よりMRI撮影までの期間は、G群6.7±1.6日、B群8.6±4.8日であり、約2日間の差があったが統計学的有意差は指摘できなかった。患側顔面神経が造影されたものはG群10例中9例、B群11例中9例であり、両者に造影の有無による有意差は指摘できなかった。造影部位別の比較では、内耳道部が造影されたものはG群1例、B群2例であり、迷路/膝神経節部はG群7例、B群8例、鼓室部はG群7例、B群8例、

考 察

1. 予後について

ベル麻痺の病態は局所の循環不全による虚血性変化に基づく神経の浮腫、膨化とされている¹⁾が、その原因についてはウイルス説、アレルギー説、神経圧迫説などがあり明確な結論は確立されていない。一方、ハント症候群はVaricella-zoster virusによるウイルス感染²⁾であることが知られているが本態は間質性神経炎で側頭骨内の神経管の虚血、浮腫による変化³⁾と考えられている。いずれの疾患ともに側頭骨内の病態は類似しており、抗ウイルス薬投与を除き、治療はステロイド、星状神経節ブロック、血管拡張薬、末梢循環改善薬などが用いられているが、難治例が存在し9~40%の不完治例が報告^{4),5)}されている。

末梢性顔面神経麻痺は生命を脅かす疾患ではないが、麻痺の継続は患者にとって心理的負担が大きく、早期に予後診断を下す必要に迫られることが多い。麻痺の予後を判定する因子としては発症時の麻痺の程度、年齢、治療の遅れなどが関与しており、ハント症候群は難治性とされている。これらを今回の症例で検討すると、G群、B群ともに年齢、治療開始時点の日数に有意差は認めず、ハント症候群はG群10例中1例、B群11例中3例であり、B群の方にハント症候群は多く含まれていたが統計学的有意差は認めなかった。また、両群の初診時

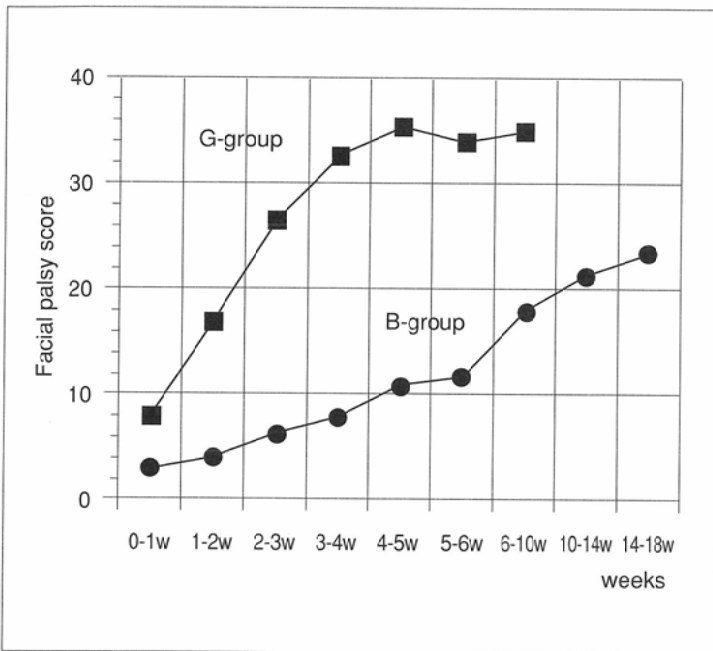


Fig.1 Comparison of averaged facial palsy score between good group (G-group) and bad group (B-group).

乳突部はG群7例、B群7例であった。G群、B群ともに造影部位と予後との関連は指摘できないと考えられた。

Fig.2, 3に造影された患側顔面神経の一部を示した。

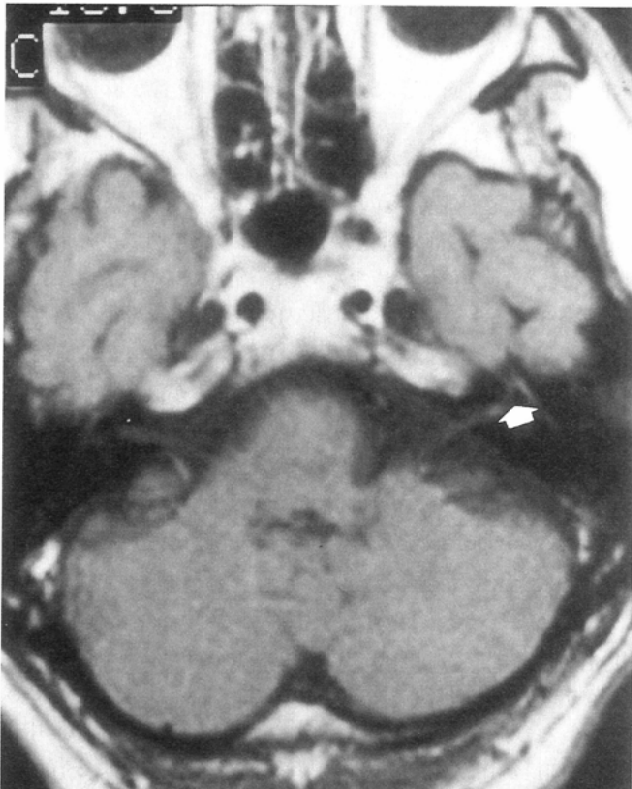


Fig.2 Lt facial nerve enhancement (arrow) in a patient with Bell's palsy is demonstrated on axial T1WI obtained with intravenous gadolinium. The nerve enhances at the apex of the internal auditory canal, labyrinthine/geniculate and tympanic section.

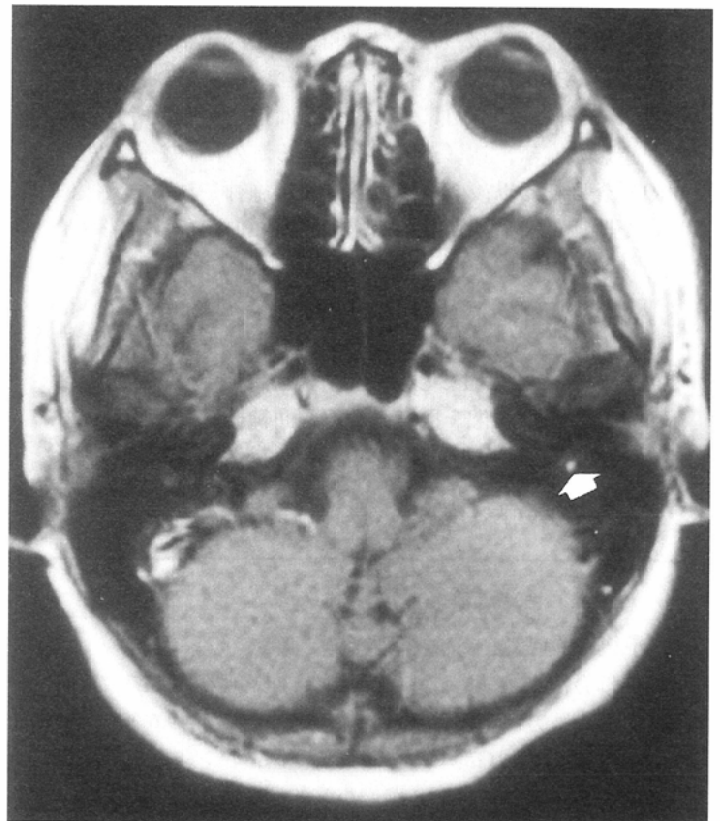


Fig.3 Lt facial nerve enhancement (arrow) in a patient with Bell's palsy. The nerve enhances at the mastoid segment.

における顔面麻痺スコアの平均はG群7.2点, B群3.6点であり同様に統計学的有意差は指摘できず, 予後診断としては必ずしも適当と考えられなかった。

新たに予後診断となる因子をretrospectiveに検討したが, 治療開始時より20日目での顔面麻痺スコアが20点を超える症例は比較的短期間で麻痺が回復することが判明し, 約1カ月でスコアは平均35点を越えた。一方, 20点未満の症例は麻痺の遷延が著明で回復には長期を要すると考えられた。

2. MRI所見について

1987年Danielsら⁶⁾によるGd-DTPAを用いたMRI検査により, 患側の顔面神経が造影されることが報告され, それ以後, ベル麻痺, ハント症候群の造影MRI所見が諸家⁷⁾⁻¹⁰⁾により多く報告されている。Gd-DTPAにより患側顔面神経が造影される機序としては, 神経周囲の血管透過性の亢進による細胞外液の増加⁷⁾, 顔面神経と血液との関門の破綻¹⁰⁾などが考えられており, T₁値を短縮させるGd-DTPAが同部にpoolingされるために生じると考えられる。事実, Schwaberら¹¹⁾は顔面神経内耳道部に造影効果の認められた患者に対して内耳道を開放して顔面神経を観察し, 内耳道部末梢側の炎症性膨化所見を報告している。

予後に関しては, MRI所見と予後との関連は相関がないとする報告¹²⁾⁻¹⁴⁾が多くを占めるが, 関連するとの報告¹⁵⁾も散見される。しかし, これらの報告は麻痺の発症よりMRI検査までの期間がまちまちであったり, 比較的長いものが多く, 予後の異なる麻痺例に対しての検討は見あたらない。このような背景をふまえたうえで, 今回われわれは, 麻痺の発症より比較的短時間でMRI検査を行い, 予後解析をもとにMRI所見をretrospectiveに検討した。その結果, 麻痺からの回復が明らかに異なる2群間に, 有意と考えられる所見は指摘できないと思われ, 発症直後のMRI所見から麻痺の予後を判断することは不可能であると推測された。

結 語

1. 末梢性顔面神経麻痺新鮮例21例の顔面麻痺スコアによる予後解析を行った。治療開始20日目のスコアが20点以上のものは比較的短期間で麻痺の回復が認められた。一方, 20点未満のものは麻痺が遷延すると推測された。
2. 造影MRI所見と予後との関連は認められず, MRI所見より予後を推測することは不可能と考えられた。

文 献

- 1) Kettel K: Bell's palsy, pathology and surgery; A report concerning fifty patients who were operated on after the method of Ballance and Duel. Arch Otolaryngol 46: 427-472, 1947
- 2) Hunt JR: On herpetic inflammation of the geniculate ganglion. A new syndrome and its complications. J Nerv Ment Dis 34: 73-96, 1907
- 3) 水原鉄理: Hunt症候群(病因, 病態と治療方針), 顔面神経障害—基礎と臨床—. 富田 寛 監修. 現代医療, p.224-238, 1984 東京
- 4) 十時忠秀: 顔面神経麻痺. ペインクリニック10: 28-33, 1982
- 5) 朝木千恵, 萩原正洋, 塚田 充, 他: 新鮮ベル麻痺における不完治例17例の臨床的検討. ペインクリニック 15: 533-536, 1994
- 6) Daniels DL, Czervionke LF, Pojunas KW, et al: Facial nerve enhancement in MR imaging. AJNR 8: 605-607, 1987
- 7) Millen SJ, Daniels DL, Meyer GA, et al: Gadolinium-enhanced magnetic resonance imaging in temporal bone lesions. Laryngoscope 99: 257-260, 1989
- 8) Daniels DL, Czervionke LF, Millen SJ, et al: MR imaging of facial nerve enhancement in Bell palsy or after temporal bone surgery. Radiology 171: 807-809, 1989
- 9) Millen SJ, Daniels DL, Meyer GA, et al: Gadolinium-enhanced magnetic resonance imaging of facial nerve lesions. Otolaryngol. Head Neck Surg 102: 26-33, 1989
- 10) Tien R, Dillon WP, Jacker RK: Contrast-enhancement MR imaging of facial nerve in 11 patients with Bell's palsy. AJNR 11: 735-741, 1990
- 11) Schwaber MK, Zealear D, Netterville JL, et al: The use of magnetic resonance imaging with high resolution CT in the evaluation of facial paralysis. Otolaryngology Head and Neck Surgery 101: 449-458, 1989
- 12) Schwaber MK, Larson TC, Zealear DL, et al: Gadolinium-enhanced magnetic resonance imaging in Bell's palsy. Laryngoscope 100: 1264-1269, 1990
- 13) 松本 康, 河村裕二, 柳原尚明, 他: Bell麻痺のMRI. 耳鼻咽喉床 84: 1209-1215, 1991
- 14) 樋口秀行, 中井哲慈, 後藤晃一郎, 他: 顔面麻痺患者のMRI所見. ペインクリニック 15: 217-221, 1994
- 15) Brugel FJ, Grevers G, Vogl T: Reliability of diagnostic procedures in facial paralysis with special reference to magnetic resonance tomography. Laryngo Rhino Otologie 72: 506-510, 1993