The University of Osaka
Institutional Knowledge Archive

Title	コンピュータ断層法による腎の画像診断に関する研究
Author(s)	西谷, 弘
Citation	日本医学放射線学会雑誌. 1984, 44(8), p. 1044-1061
Version Type	VoR
URL	https://hdl.handle.net/11094/14780
rights	
Note	

The University of Osaka Institutional Knowledge Archive : OUKA

https://ir.library.osaka-u.ac.jp/

The University of Osaka

コンピュータ断層法による腎の画像診断に関する研究

九州大学医学部放射線科学教室
西　谷　弘

（昭和58年10月28日受付）
（昭和58年12月20日最終原稿受付）

Renal Imaging Diagnosis by Computed Tomography

Hiromu Nishitani
Department of Radiology, Faculaty of Medicine, Kyushu University

Research Code No. : *518.1*

Key Words : *Kidney, Computed tomography*

The sizes of the kidneys of 96 persons without known renal diseases were measured using computed tomography. The average renal length consisted of 10 transverse sections, each 10 mm thick, with a standard deviation of 1 such section. The mean renal width was 61 ± 6.8 mm on the left, and 64 ± 6.4 mm on the right. The mean renal thickness was 51 ± 6.1 mm on the left, and 49 ± 6.9 mm on the right. The renal parenchyma averaged 14 ± 2.2 mm in thickness, regardless of side or sex. Measurement errors were estimated to be approximately 10 percent. There were no significant differences in renal length according to CT and angiography. Renal measurements determined by CT are useful in predicting vital kidney sizes.

The CT findings among 114 patients with various renal diseases were compared with results of their excretory urographic and/or angiographic studies. In nearly all instances, CT was superior to excretory urography in detecting renal diseases. It was unnecessary to confirm renal abnormalities detected by CT using excretory urography. CT compared favorably with angiography in the definitive diagnostic imaging and staging of renal cell carcinomas.

CT is destined to play an important role in the diagnostic imaging of renal diseases.

緒　言

腎疾患の画像診断には，従来からの排泄性尿路造影，血管造影に加え，コンピュータ断層法（以下CTと略す）および超音波検査法が使われるようになり多彩になっている．超音波検査法は，その非侵襲性，簡便さ，低コストのほか，嚢腫性のものと充実性のものとの区別が明瞭に行える点から，今やベッドサイドにおける触診の延長として，腎疾患を疑うばあいに第一義的に施行すべき検査法であることは間違いない．一方，CTは，わずかのX線吸収の差を明瞭に描出することができる点が特徴であり，各臓器の画像診断に広く応用されるようになった．しかし，CTによる腎の正常像および異常像の把握，ならびに腎疾患に対するCTの果たすべき臨床的役割に関する研究はまだ十分とは言えない．

そこで，本研究では，CTにて正常腎のサイズを計測し，確定診断のついた腎疾患のCT像について文献的考察を加えて検討した．さらに，各腎疾患毎にCTと排泄性尿路造影または血管造影との比較を行い，排泄性尿路造影とCTのどちらが病変検出の面で敏感でかつ正確か，あるいはCTが従来からの最終検査法である血管造影に取って代わり得る部分があるか検討した．

対象および研究方法

対象：

CTで正常腎として検討した対象は，臨床的にも，排泄性尿路造影法でも腎疾患がないと思われ，CT画像上も異常を認めない96症例である．内訳は男性53例，女性43例で，年齢は15歳～82歳，平均49歳であった（Table 1）．

腎疾患の検討に使用した症例は，延べ114例である（Table 2）．確定診断は，臨床経過，細胞診，手術，または剖検に基づいた．臨床経過に基づくものを除くと，CTと確定診断は，1カ月以内の間隔でなされたものである．

装置および検査法：

用いたCT装置は，Pfeizer社製AS & E 450あるいは，東芝製TCT 60Aである．スキャン時間は，4.5～10秒で，スライス幅は10～12mm，連続にスキャンした．観察条件は，ウインドウ幅を400 HU，ウインドウレベルを単純CTで50HU，造影CTで100HUとし，6切フイルムに4コマで表現し観察した．造影剤は，60%コンレイ100～150mlを肘または足関節附近の静脈から急速点滴静注した．腎のみを目的としたCTでは，点滴終了直後からスキャンを開始した．それ以外の臓器を主目的としたものでは，点滴中からスキャンを開始した．呼吸停止は，十分に訓練をしたのち，一定の軽い吸気で行うよう指導した．

排泄性尿路造影については，主として70kVpの管電圧，KH-AOの増感紙—フイルムの組合せで撮影した半切のフイルムを，100mm四方に縮小コピーしたもので観察した．静注法は，コンレイ400を用い，40mlを30秒～1分で注入した．検査前の腹部単純X線写真のほか，原則として撮影は，静注直後，5分後，15分後で行った．点滴法には，60%ウログラフィンまたはコンラキシンL 100mlを用い，約5分で点滴し，原則的には点滴終了直後，10分後，20分後に撮影した．

腎血管造影には，Seldinger法を用い，大腿動脈からカテーテルを挿入して，大動脈造影および選択的腎動脈造影を行った．造影剤は，大動脈造影では76%ウログラフィン50mlを2秒で，腎動脈造影では60%ウログラフィン10mlを1.5秒で注入するのを原則とした．撮影は，70～80kVpにて行い，テーブルから10cm距離における拡大率が，大動脈造影は1.16倍，選択的腎動脈で2.00倍になるように設定して行った．大角フイルムに撮影したものを直接観察した．

方法：

正常腎の大きさの測定は，CTフイルム上の画

Table 1　Age distribution of normal subjects

Age	M	F	Total
～39	15	8	23
40～49	15	7	22
50～59	7	13	20
60～69	10	12	22
70～	6	3	9
Total	53	43	96

Table 2　Renal and perirenal abnormalities

1) Neoplasms	
Renal cell carcinoma	24
Transitional cell carcinoma	4
Angiomyolipoma	5
Wilms tumor	1
Leiomyoma	1
Metastatic tumor and lymphoma	8
2) Cystic lesions	
Cyst	22
Multilocular cyst	2
Multicystic kidney	2
3) Perirenal hematoma or extravasation	9
4) Inflammatory disease including abscess	9
5) Renal infarct	9
6) Hydronephrosis	18
	114

a : Renal width
b : Renal thickness
c : Renal parenchymal thickness

Fig. 1　Measurement of renal size.

像で行い，縮小率1/3.75～1/4.5を補正した．測定項目は，腎の長さ，幅，厚さ，および腎実質の厚さである(Fig. 1)．腎の大きさは，腎上極が見えはじめたスライスのレベルから腎下極の最後のスライスまでの距離とした．腎の幅および厚さならびに腎実質の厚さは，各々の腎が最大面積として描出されているレベルのCT像を用いて計測した．腎実質の厚さは，そのスライスのうち一番薄い部分の厚さとした．

腎疾患のCT所見の検討は，各疾患毎に臨床的問題が異なるので，疾患あるいは，問題点毎に行い，さらに排泄性尿路造影あるいは腎血管造影との比較を行った．それぞれの検査の読影は独立に行った．

結　果

1. 正常腎の検討

a. 正常腎の大きさ

正常腎96例の検討では，男性左腎のCT上の長さ95±11.0mm，右腎93±11.0mm，女性左腎の長さ94±11.3mm，右腎90±10.5mmであった．腎の幅については，男性左腎63±6.3mm，右腎66±6.5mm，女性左腎59±7.2mm，右腎61±5.6mmであった．また，腎の厚さについては，男性左腎52±6.2mm，右腎49±6.6mm，女性では左腎49±5.8mm，右腎48±7.4mmであった．腎実質の厚さは，左右に関係なく14±2.2mmであった．

年齢による平均値の分布をFig. 2に示す．腎の長さについては，両腎共に50歳台の平均値より60歳台の平均値は，有意水準0.1%で小さく，腎の厚さについても左では有意水準5%で同様の有意差が認められた．

造影剤を使用しない群と使用した群の比較では，すべての項目で5%有意水準では差が認められなかった(Table 3)．

性に関しては，Table 3に示すごとく，腎の長さ，幅，厚さ，腎実質の厚さのいずれにおいても，男性の方が女性よりも大きい傾向があった．

b. 腎軸の傾き

腎の長軸は必ずしも体軸に平行でないので，正常10例20腎については，腎軸の傾きの補正を行い，腎長軸長を計算で求めた．ここで，体軸は撮影台に平行と仮定した．計算方法はFig. 3に示す．なお，腎長軸は腎両端スライスの中心部を通ると仮定して行った．Fig. 4は，腎上極に対する下極の位

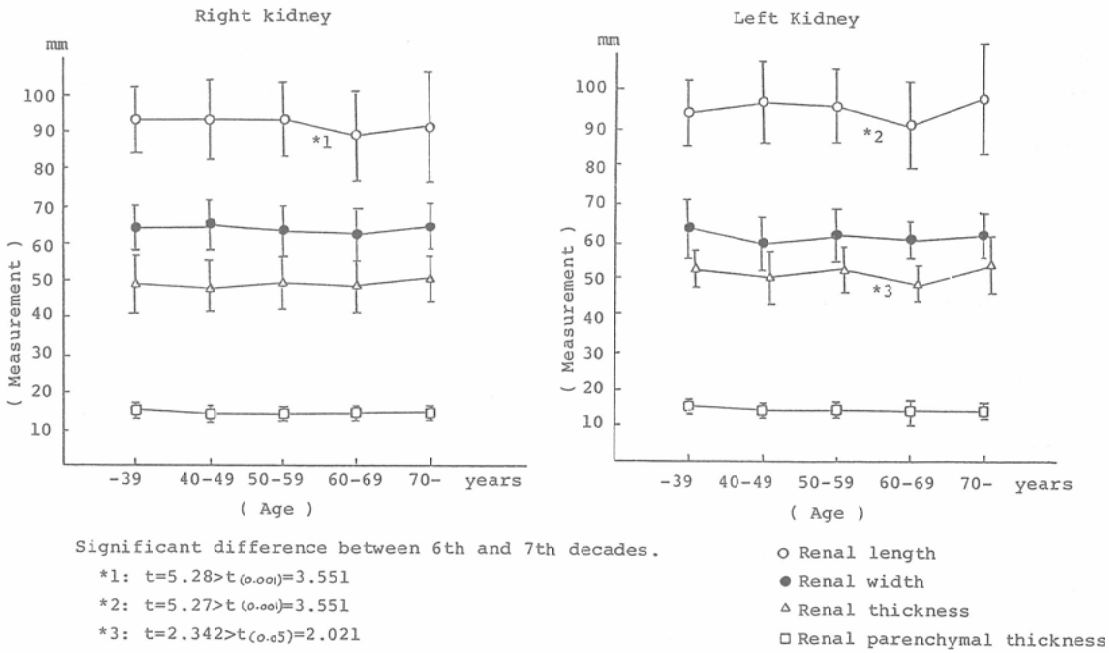

Fig. 2　Age distribution of each measurement.

Table 3　Comparison of sex and pre-, post-contrast CT

( ) : No. of cases

Right kidney(mm)

Measurement	Precontrast CT		Post contrast CT	
	Male	Female	Male	Female
Renal length	91±10.6(36)	92±10.7(24)	95±11.6(23)	*88±10.5(24)
Renal width	65± 7.1(37)	*61± 5.4(24)	62±6.7(13)	60± 7.5(12)
Renal thickness	48± 5.9(39)	48± 5.8(28)	51±7.9(14)	49±10.0(14)
Parenchymal Thickness	15± 1.6(27)	*14± 1.2(11)	15±2.7(22)	13± 2.7(12)

Left kidney(mm)

Measurement	Precontrast CT		Post contrast CT	
	Male	Female	Male	Female
Renal length	94±10.6(32)	94±11.7(18)	96±11.8(18)	94±11.3(20)
Renal width	62± 6.7(33)	60± 7.5(22)	64± 4.2(9)	*58± 6.3(15)
Renal thickness	52± 6.2(36)	49± 6.1(22)	54± 6.2(10)	*49± 5.3(15)
Parenchymal Thickness	15± 2.7(24)	*13± 2.7(22)	14± 2.6(6)	14± 1.9(15)

* Significant difference at the 5% level

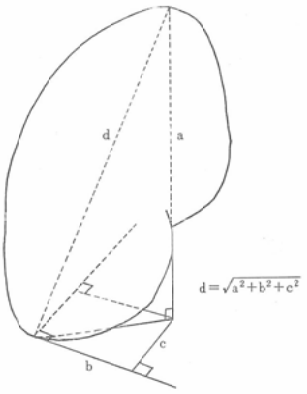

a: assumed renal length
b: deviation of renal axis in the frontal plane
c: deviation of renal axis in the sagittal plane
d: corrected renal length

Fig. 3　Correction of renal tilting.

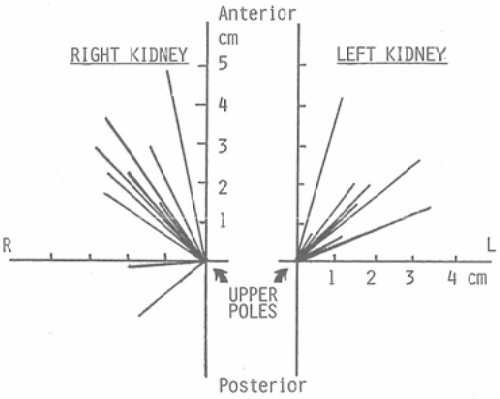

The position of lower poles was traced against upper poles on the horizontal plane.

Fig. 4　Position of lower pole related to upper pole (center).

置を，上極を中心にすえて投影図的に示したものである．腎下極は上極に対し，横断面上平均28±11.1mm ずれていた．図に示すように著しい個人差があるが，左右腎とも多くの例では，腎下極が45度内外，前外方に突出している．体軸に対する腎長軸の傾きは右腎20±5.5度，左腎15±6.7度であった．これは，5％の有意水準で差があり，左腎の方が右腎よりも体軸に平行に近かった．

腎軸の傾き補正後の腎の長さは右腎96±8.5mm，左腎96±14.4mm となり，補正前の平均，右腎91±8.3mm，左腎93±14.1mm よりわずか大きい値となった．補正前の長さと補正後の長さの差は4.5±3.0mm であり，最大の差がでたものでも12mm であった．

c．血管造影像の腎長軸長との比較

CT における腎の長さの信頼度を調べるために正常10腎を用いて，CT および大動脈造影で腎の長さを計測した．腎の大きさの測定には，従来から排泄性尿路造影が用いられてきたが[1)~2)]腎輪郭

が必ずしも明瞭に描出されないのでここでは採用しなかった．血管造影では，拡大率1.16を補正して計測した．CT も血管造影にならって左右方向の傾きのみの補正を加えて計測した．結果をTable. 4に示す．腹部大動脈造影では，平均長が106±12.6mm であったのに対し，CT では，104±12.3mm であった．5％の有意水準では，両者に差が認められなかった．

d．CT 腎長軸長の再現性の検討

すでに造影剤投与前後で腎の長さに有意差が認められなかったが，ここでは，造影剤投与前後の検査を同一日に行った10例について投与前後の腎の長さの変化を1例1例それぞれ対応させて検討した（Table 5）．造影剤投与前後で10mm 以上のサイズの変化が20腎のうち8腎に認められた．

Table 4　Comparison of corrected renal length of CT and abdominal aortography

Case	Age	Sex	Site	Renal length	
				Aortography	CT
1)	64	M	R	93mm	103mm
2)	41	F	L	125	133
3)	63	M	L	112	103
4)	52	M	R	99	100
5)	63	M	R	108	101
6)	48	F	L	106	106
7)	55	M	L	115	104
8)	71	M	R	80	82
9)	58	F	R	105	101
10)	69	M	L	113	103
	Mean S.D.			106 12.6	104 12.3

$|t| = 0.852 < t_{9(0.05)} = 2.262$

Table 5　Corrected renal length of pre- and post-contrast CT

(mm)

Case	Right kidney			Left kidney		
	Precontrast	Postcontrast		Precontrast	Postcontrast	
	(A)	(B)	(A−B)	(A)	(B)	(A−B)
38M	94	96	−2	108	99	9
56F	107	100	7	110	100	10
53F	85	96	−11	92	97	−5
61M	113	92	11	111	101	10
54F	99	93	6	92	101	−9
35M	94	107	−13	102	103	−1
40M	95	95	0	81	61	20
55M	99	103	−4	117	107	10
59M	104	92	12	103	94	9
64M	84	77	7	72	73	−1
			13			52

Table 6　Interobserver variation

(mm)

Observer	Renal length	Renal width	Renal thickness	Parenchymal thickness
A)	100	59	70	11
B)	110	74	67	19
C)	100	69	58	11
D)	100	71	66	9
E)	100	56	64	17
F)	110	68	58	13
G)	100	54	69	12
Mean S.D.	103 ±4.9	64 ±7.9	65 ±4.9	13 ±3.6
Coefficeant Variation	4.8%	12.3%	7.5%	27.7%

e．読影者間の計測値の変異

CT の腎サイズ計測における読影者間のバラツキを検討するため，正常1腎を用いて7名の読影者で腎の大きさの測定を行った（Table 6）．変異係数でみると，一番少なかったのが腎実質の厚さで27.7%であった．

2．腎疾患の検討

a．腎原発性悪性腫瘍

腎細胞癌24例（26腎）と移行上皮癌4例（4腎）の計28例に CT が施行された．この中には，両腎に腫瘍が存在していた2例を含んでいる．このうち血管造影が施行されていたのが24例（26腎）であり，排泄性尿路造影は25例（27腎）に施行されていた．

病変の検出という点で，CT と他の検査法を比較したのが Table 7である．CT で検出できな

Table 7　Detection of primary renal malignant tumors

	CT	Excretory urography	Angiography
Renal cell carcinoma	23/26(88)	18/23(78)	23/24(96)
Transitional cell carcinoma	3/4 (75)	3/4 (75)	2/2 (100)

(　) per cent

かった腎細胞癌3例のうち1例は両側腎癌の症例で，単純CTのみであったため1側の小さい方の腫瘍を検出できなかった．排泄性尿路造影もこの腫瘍は検出できなかったが，血管造影では両側の腫瘍共に検出できた．他の1例は，剖検にて偶然発見された径2cmの腎癌で，これも排泄性尿路造影では検出できていない．血管造影は施行されていない．最後の1例は，自然発生の腎被膜下血腫の誘因となった3×2.5×2.5cmの腎癌で[3]，retrospectiveにみれば，それらしき腫瘤があるが(Fig. 5)，CT値が血腫と等しく判定が困難であるので見落しに入れた．排泄性尿路造影でも腎被膜下血腫の所見のみであった．これは，血管造影でも検出できなかった．CTで検出された最小例は，Hippel Lindau病に合併した両側多発癌症例の2.5×2×1.5cmのものである．

b．腎細胞癌の浸潤度

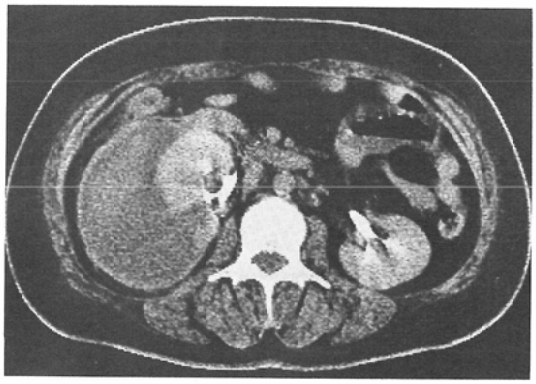

Fig. 5　33 y.o. woman with a spontaneous subcapsular hematoma due to renal cell carcinoma. A low density area is seen in the posterior portion of the right kidney.

Table 8　Robsonの分類

Stage 1.	腫瘍が腎被膜内に限局している．
Stage 2.	腫瘍が腎周囲脂肪織に浸潤しているが，腎筋膜を越えていない．
Stage 3A.	腫瘍が腎静脈あるいは下大静脈に浸潤している．
Stage 3B.	所属リンパ節転移を認める．
Stage 3C.	腫瘍が腎静脈あるいは下大静脈に浸潤し，かつ所属リンパ節へ転移している．
Stage 4.	腫瘍が隣接臓器に浸潤するか，あるいは遠隔転移を示す．

Table 9　Accuracy of CT diagnosis in staging

Final staging	CT Staging						Total
	1	2	3A	3B	3C	4	
1	8						8
2	1	1					2
3A		2	1				3
3B				2			2
3C					1		1
4						1	1
Total	9	3	1	2	1	1	17

Table 10　Accuracy of angiographic diagnosis in staging

Final staging	Angiographic staging						Total
	1	2	3A	3B	3C	4	
1	6	2					8
2	2						2
3A			3				3
3B	1			1			2
3C			1				1
4							
Total	9	2	4	1			16

腎細胞癌浸潤診断に関するCT精度を，手術を受けた16腎と剖検にて局所の検討が十分行われた1腎の計17腎を用いて検討し，血管造影と比較した．腎細胞癌の浸潤度は，Robsonらの分類に準じてstage 1からstage 4に分けた[4](Table 8)．CTによるstage診断結果(Table 9)と血管造影によるstage診断結果(Table 10)を示す．stagingについてはCTの方が血管造影よりも良好な結果を示した．

個々の所見について比較すると，腎被膜外だが腎筋膜内への浸潤のあった5腎のうち4腎において，CTは被膜外浸潤を診断し得た．被膜内に止まった10腎のうち1腎に被膜外浸潤ありと判定した．この点について血管造影では，被膜外浸潤有りの5症例のうち正しく診断できたのは1例のみであった．一方，被膜内に止まった11症例のうち2例に被膜外浸潤ありと読みすぎをした．Gerotaの筋膜を破って外に発育したのが2例あったが，CTでは2例共にその浸潤を診断し得た(Fig. 6)．血管造影は，これらについては診断し得なかっ

a) Invasion by the tumor beyond Gerota's fascia is demonstrated by CT.

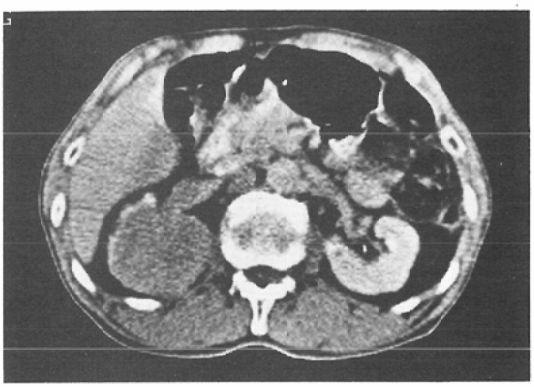

b) Invasion by the tumor into the right renal vein, and a metastatic lymph node are well visualized.

c) A renal cyst and the lower portion of the tumor are both shown on this scan. Note the enlarged lymph node to the right of the inferior vena cava.

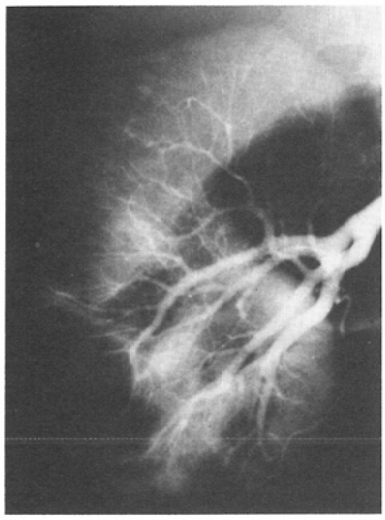

d) Right renal arteriography (arterial phase) demonstrates a renal mass with neovascularity in the upper pole of the right kideny.

e) The capillary phase demonstrates a renal cyst in the lower pole, as an avascular mass.

Fig. 6　76 y.o. man with right renal cell carcinoma.

た．また，筋膜内に止まった1例で肝からのblood supplyがあったため血管造影はoverdiagnosisをした．この例では，手術により肝とのゆ着は認められたが，腫瘍の浸潤は認められなかった．CTでは筋膜内と診断できた．手術または剖検にて，腎静脈主幹あるいは下大静脈に血栓が認められた

4例について，CTは2例のみしか血管内浸潤を診断し得なかったが，血管造影は検査を施行した3例全例に正確な診断を下すことができた．CTで診断できなかった例は全て右側であった．リンパ節転移の診断能については，4例の転移例のうちCTは全例転移ありと診断した．また，CTでoverdiagnosisをした例もなかった．ところが，血管造影では，1例に診断できただけであった．

c．悪性リンパ腫および転移性腫瘍

8例とも全て剖検で確認された．CTでは，4例(50%)を異常として検出できた(Table 11)．検出できなかった例は全て2～3mm以下の転移性結節であった．異常を検出できた症例のうち，case 7，8では，CTでははじめ嚢胞と誤診していたが，経時的観察により，径が大きくなったため転移と診断がついた(Fig. 7)．どの例も血管造影は施行していない．CTと排泄性尿路造影を併用した症例は4例であるが，CTはこのうち3例に転移巣の検出ができているのにもかかわらず，排泄性尿路造影では1例しか異常を検出できなかった．

Table 11　Detection of Renal metastatic tumors and lymphomas

				Diseases	CT	Excretony Urography
1)	MT	57	M	Oral cavity cancer	+	+
2)	TM	57	M	Testicular tumor	+	−
3)	IK	44	F	Colon cancer	−	−
4)	RS	51	M	Lung cancer	−	−
5)	YM	35	M	Malig. lymphoma	+	−
6)	KT	56	M	Malig. lymphoma	+	/
7)	TN	57	M	Malig. lymphoma	−	/
8)	TK	35	M	Malig. lymphoma	−	/

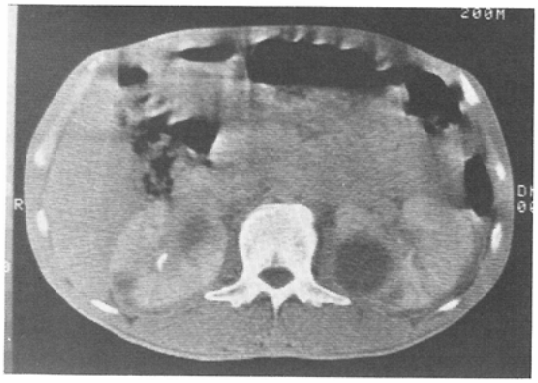

a) A cystic mass is seen in the left kidney on the first CT examination.

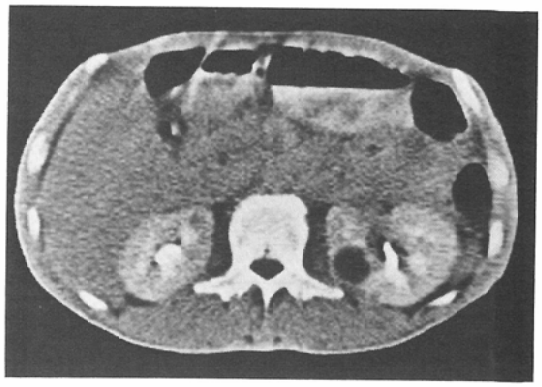

b) The cystic mass had progressed 47 days later. Two low density masses appeared in the right kidney.

Fig. 7　57 y.o. man with oral cavity cancer and renal metastasis.

d．その他の腎腫瘍

Angiomyolipomaの5例のうち3例は結節性硬化症に合併したものである．残りの2例は，手術により確認された．CTでは，全例脂肪のCT値を持つ腫瘤を認めることができ，性状診断まで下すことができた．排泄性尿路造影では，病変は全例検出できたが，性状診断はつけ得なかった．血管造影では，全例hypervascular massとして認められたが，性状診断は困難であった．

平滑筋腫の1例は5mm径で，剖検時偶然発見されたものであるが，CTでは検出できなかった．もちろん他の検査でも検出されていない．

Wilms tumorの1例は，直径の大きなものでCTにても容易に診断ができたし，排泄性尿路造影，血管造影にても診断できた．

e．腎嚢胞性疾患

腎嚢胞性疾患計26例にCTが施行された．確定診断は11例が手術により，15例が剖検によりなされた．Table 12に示すように，CTは剖検で偶然発見された3mm径の嚢胞の1例の他は，全て検出できた．

排泄性尿路造影は，このうち14例に施行されたが，検出できたのはわずか9例であった．排泄性

Table 12　Cystic lesions of the kidney

	Positive CT diagnosis	Positiv urographic diagnosis
Simple cyst	18/19	5/8
Parapelvic cyst	3/3	2/3
Multilocular cyst	2/2	2/2
Multicystic kidney	2/2	0/1
	25/26	9/14

尿路造影は，小さいものが多かった剖検例15例中10例には施行されておらず，このことを考えに入れるとさらに成績は劣ると考えられた．

腎盂周囲の嚢胞は3例あったが，水腎症を合併することが多く，排泄性尿路造影では1例で診断が困難であった．CTでは，全例容易に診断することができた．

f．腎周囲血腫あるいは尿腫

腎周囲血腫あるいは尿腫は9例あった．このうち8例はCT，臨床経過，および臨床所見からの最終診断がついた．1例は手術により確認された．CTでは，全例において病巣の位置，ひろがりの全てを正確に診断しえた．これらのうち排泄性尿路造影を施行したのは8例で，1例では異常を認めず，2例では腎内の腫瘤と誤診した．

g．腎および腎周囲の炎症性疾患

内訳は，腎腫瘍3例，腎周囲膿瘍2例，黄色腫性腎盂腎炎，腎結石と水腎症に伴った急性腎盂腎炎，膿腎症に伴う急性腎盂腎炎，膵偽嚢胞が腎被膜内に破れ込んだもの各1例の計9例である．4例は手術により確認され，1例は剖検にて，他の4例は尿所見ならびに臨床経過にて診断された．

CTでは，全例病変を検出することができた．急性腎盂腎炎の2例では，腎は腫大し，多発性の腎皮質から髄質に向う車軸状の低吸収域が認められた（Fig. 8）．一方，腎膿瘍の3例は，いずれも円形又は楕円形の低吸収値を示す腫瘤として認められた．うち1例では，腫瘤周囲に高吸収域の壁様構造が認められた（Fig. 9）．腎周囲の炎症性疾患においても，CTはその病変の広がりを明瞭に描出し得た．

排泄性尿路造影では，腎および腎周囲腫瘍の2例で異常所見を認めなかったほか，急性腎盂腎炎の1例は腎腫大だけが異常所見であった．膵偽嚢胞が破れ込んだ1例では，腎盂内にstriation所見を認めたのみで，腎周囲の異常を検出できなかった．

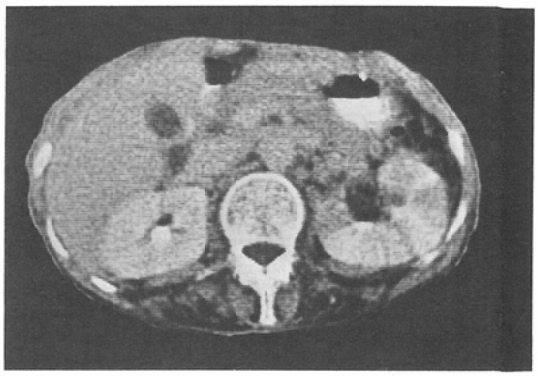

a）There are wheel axle-like low densities in the enlarged left kidney.

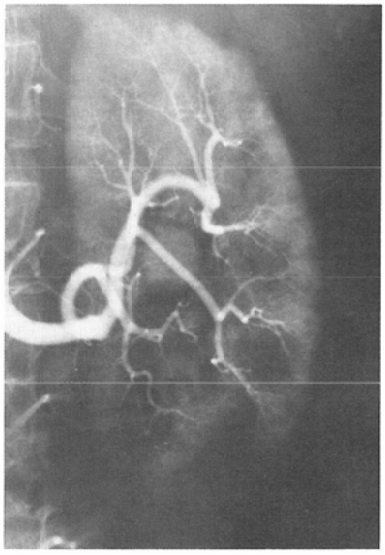

b）Arteriography demonstrates an indistinct corticomedullary junction.

Fig. 8　63 y.o. woman with acute pyelonephritis.

腎および腎周囲膿瘍に比較的特徴的な所見としては，急性腎盂腎炎の1例を除いた全例で，腎筋膜の肥厚を認めたことである．膿瘍が腎内に限局している症例にもみられた．

h．腎梗塞

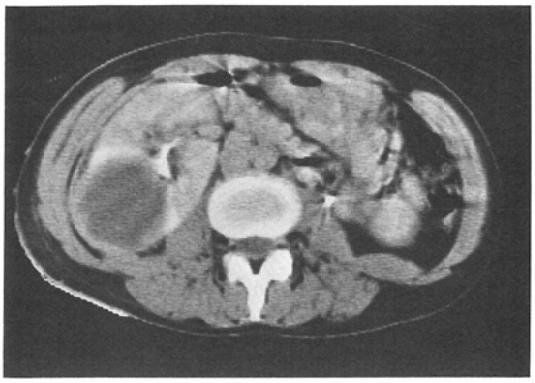

a) There is a low density mass with a surrounding high density wall in the right kidney. Note the thickend renal fascia.

b) Excretory urography demonstrates a right renal mass with a faintly opacified rim.

Fig. 9 32 y.o. woman with right renal abscess.

CTを施行された腎梗塞症例は7例あり，1例の剖検例を除き，典型的臨床症状，臨床経過ならびにCTの経過から診断された．1例を除き，全例明瞭に日時を同定できる側腹部痛あるいは腰痛の発症が認められた．

CTは全例に所見を認めた．Table 13にそのCT所見を示す．腎動脈の部分的閉塞による6例では，楔状の低吸収域を認めたが，腎の腫大を認めなかった．腎皮質部に側副血行路によると思われる，いわゆるcortical rim signの認められたのは3例であり，全て発症後2週間以内の症例であった．一方，限局性の腎実質萎縮が認められたのは5例あり，3週間以上を経過していた（Fig. 10）．

Table 13 CT findings of renal infarcts

Case			Days after onset	Low density	Cortical rim	Localized atrophy
1) 36	M		34	Wedge shaped	−	+
2) 47	F		21	Wedge shaped	−	+
3) 24	M		9	Wedge shaped	+	−
〃			30	±	−	+
4) 47	M		13	Wedge shaped	+	−
5) 76	F		18	Wedge shaped	−	−
〃			34	±	−	+
6) 74	M		74	Wedge shaped	−	+
7) 52	M		10	Whole kidney	+	Small kidney

排泄性尿路造影は3例に施行されていたが，1例腎腫瘤の存在を疑わせた例のほかは，全く異常を認めなかった．

i. 水腎症

CT施行された水腎症18例のうち13例は手術で，5例は剖検で確認された．

CTは，これら18例全例に水腎症の存在を指摘できた．腎盂周囲嚢胞あるいは腎および尿管周囲

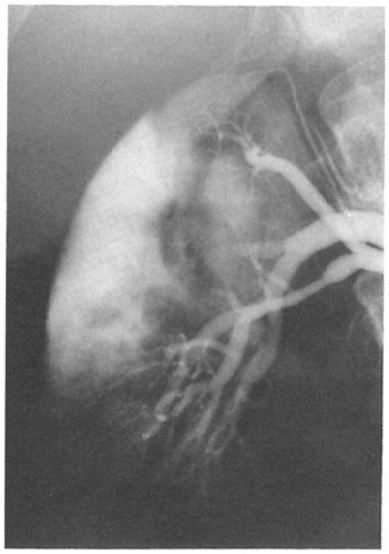

a) Right renal arteriography immediately after embolization of the lesion.

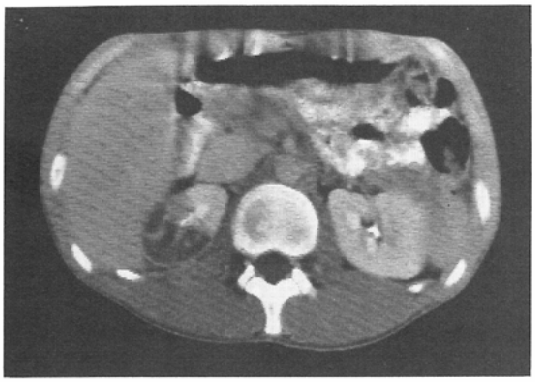

b) Nine days after the embolization, the posterior half of the right kidney exhibited a low density, with a thin high density rim of cortex.

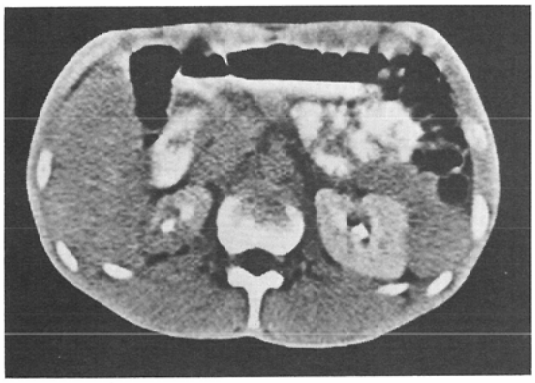

c) Thirty days after embolization, marked atrophy of the right kideny was evident.

Fig. 10　24 y.o. man with renal angiodysplasia of the right kidney.

悪性腫瘍による水腎症のばあいは，原因さえ明瞭に指摘しえた．尿路内腫瘍については，腫瘍が下部にありすぎてスライスされなかった1例を除いた4例中2例にしか診断できなかった．全体としては，82%において原因に関する何らかの情報を得ることができた．

一方，排泄性尿路造影では，4例に患側の尿路系が全く描出されなかった．

考　案

1. CTによる正常腎の大きさについて

CTによる腹部臓器の体積計測に関しては，既に報告されているが[5)~7)]，いずれも一枚一枚の画像をトレースする手間が煩雑で，日常臨床上は実際的でない．腎の大きさの指標として，排泄性尿路造影では，腎の長さが使用されているが[1)2)]，CTではいまだ正常腎の大きさについての報告が少なく，かつその信頼性，再現性に関する報告がないので検討した．

日本人の屍体正常腎の大きさ[8)]は，長軸長で男性左104mm，右100mm，女性左96mm，右92mmである．幅は，男性左50mm，右50mm，女性46mm，右46mm，また厚さは，男性で左30mm，右28mm，女性で左27mm，右26mmである．

これらの値を著者の計測と比較すると，腎長軸に関しては，比較的よく一致しているが，幅では約15mm，厚さでは約22mmもCTの計測値の方が大きくなっている．これは，生体腎では血流があるため，腎が緊満状態になっており，幅，厚さを増しているためではないかと思われる．すなわち，ラグビーボールをふくらませたときのように，生体と屍体の間で長軸はあまり変化しないかもしれない．屍体腎では，男女差が認められるが，CTの測定でも同様の傾向がうかがわれた．

CT計測の信頼性をみるため，大動脈造影と比較した結果では，CT測定方法上スライス厚さに関する10mm程度の誤差はさけられないが，それにもかかわらず，血管造影で得られた値とよく一致した．また，同一日に造影剤投与前後の2回CTを施行した例で，再現性について検討した結果では，約半数で10mm程度のバラツキがみられ，呼吸性移動による影響が，スライス厚さによる誤差とほぼ同程度あることがわかった．さらに，各読影者間においても測定するときに約10%程度のバラツキがみられた．

以上の検討からは，CTが必ずしも厳密な腎の大きさに対する測定法とはならないと考えられたが，一方従来法でも呼吸性移動による腎の傾きの変化などを中心に10%以上の誤差があること[1)]から，ある限界を認知しておれば，測定法としても使用できるといえる．

2. 腎疾患に対するCTと排泄性尿路造影の比較

a. 腎腫瘤性病変

造影剤を使用しない単純CTでは，腎の充実性

腫瘍は正常腎実質に近いCT値を示すため，一般に正常腎組織との区別がつかない．造影剤を経静脈性に投与すれば，正常腎組織からは造影剤が排泄されるのに対し，腫瘍部は造影剤の排泄がなく，容易に区別することができる．これが，他臓器の腫瘍と異なる点である．従って，造影CTにおける腎腫瘤の検出能の限界を定める因子は，他臓器と異なり，腫瘤と正常腎組織とのX線吸収係数の差というよりは，正常例で検討したような再現性の問題あるいは腫瘍の大きさといった問題が重要になる．

CTは腫瘤性病変の検出に鋭敏であるとされているが，CTで検出可能な腎充実性腫瘤の大きさの限界に関して詳細な検討を行った報告がない．著者の例では，von Hippel Lindau病で両側に多発性腎癌を伴った症例で，2.5×2×1.5cmと3×2×1.5cmの腎癌が検出できたのが最小である．剖検で偶然発見された径2cmの腎癌が，CTではretrospectiveにも全く同定できなかったし，5mm径の平滑筋腫，2～3mm径以下の転移性腫瘍はもちろん検出できていない．Weymanら[9]は，やはり両側腎癌例で，0.5～1.5cmの腫瘤と2.5cmの悪性リンパ腫がCTで検出できなかったと報告している．理論的には，1cm厚のスライスでも，運よくスライス内に腫瘍全部を含むことができれば，1cm径以下の腫瘤の検出も可能であろうが，正常例の検討からも指摘できるように，呼吸性移動のため1cm位のずれは頻回に認められる点からも，2cm径ぐらいが限界と考えられる．3cmを越えるような腫瘍は，全例検出できると考えられる．

一方，腎嚢胞は，内部が水のCT値に近く，正常腎織のCT値との差が大きいため，充実性腫瘤よりも小さいものまで検出可能である．著者の例では，剖検にて偶然発見された3mmの嚢胞を除いて全て検出可能であり，5mm以上の嚢胞はまず検出できると考えられた．

CTと排泄性尿路造影との腫瘤性病変検出能の比較では，腎癌でCTが88%に検出可能であったのに対し，排泄性尿路造影は78%と劣った．しかし，移行上皮癌では，両者共に差が認められなかった．また，悪性リンパ腫および転移性腫瘍の検出については，排泄性尿路造影は4例中1例にしか検出できなかったのに対し，そのうち3例はCTで検出できた．また，腎嚢胞についても，排泄性尿路造影では検査施行14例中5例は異常を検出できず，検出できた症例についても嚢胞か充実性腫瘤かの鑑別ができない例がほとんどであった．そのうえ，排泄性尿路造影では腎内外の腫瘤の鑑別も困難であり，腎周囲血腫8例中2例は腎内腫瘤と誤診されている．

以上の結果からは，腎腫瘤性病変の検出に関して，CTの方が排泄性尿路造影よりは鋭敏でかつ信頼できると言える．このことから，CTで腫瘤を検出したばあい，その“確認”のために排泄性尿路造影を行う必要はないと言える．

b．腎周囲血腫あるいは尿路外造影剤漏出

後腹膜腔は，解剖学的に膵臓などを含むanterior pararenal space, Gerota筋膜により囲まれる腎臓，副腎を含むperirenal space, Gerota筋膜後方のposterior pararenal spaceの3つに分けることができる．CTは，これらの部の異常の診断にきわめて有用な情報を提供すると言われている[10]．腎周囲の異常としては，腎実質外ではあるが腎被膜内の腎被膜下血腫，あるいは腎被膜外であるがGerota筋膜内の腎周囲血腫あるいは，尿の尿路外漏出がある．これらの原因としては，腎生検，外傷，尿路系の閉塞，腎癌などの腎実質の異常があげられる．著者例でも，腎生検後の血腫3例，尿路系の閉塞機転による尿路外造影剤漏出2例，腎外傷1例，腎癌による腎被膜下血腫1例が認められ，CTでは全例それぞれにその存在部位を含めて診断することができた．排泄性尿路造影を施行した8例中1例は，腎生検後血腫で，血腫が腎の背面にぴったり重なるように存在しており，排泄性尿路造影では異常所見を検出することができなかったものである．腎生検後に生ずる被膜下あるいは腎周囲血腫は，生検施行例の60～80%においてCTで検出されると報告されており[11][12]，CT出現前の臨床診断に基づく2%以下という報告[13]と比較すると，CTがいかに鋭敏かがよく理解できる．また，前述したように排泄

性尿路造影では，2例に腎内腫瘤として誤診し，腎周囲病変の存在を正しく診断できたのは8例中5例のみであった．この領域でのCTの優秀性を追認することができた．

c．腎および腎周囲の炎症性疾患

急性腎盂炎において排泄性尿路造影で異常所見を認める率は決して高くなく，約24～28%と言われている[14]．一方，急性腎盂腎炎のCT像については，炎症のある部が腎皮質から髄質に向う車軸状の低吸収域として認められると報告されている[14)~17)]．糖尿病に合併した急性腎盂腎炎の検討では，CTで急性腎盂腎炎の所見がみられた4例が報告されているが，全例断層撮影までを施行した排泄性尿路造影では正常であったという[14]．今回の検討では，2例の急性腎盂腎炎ともCTで典型的な車軸状の低吸収域を認めたが，排泄性尿路造影では1例に腎の軽度腫大が疑われたほか著変を認めなかった．

腎の膿瘍に関する報告では[16)~18)]，腎実質内に低吸収域の腫瘤として検出されている．CTは腎周囲への波及の状態を良く描出することができるほか，超音波断層法で検出できないほど小さい膿瘍をも検出した．著者例でも，CTは全例検出可能であったが，腎および腎周囲膿瘍ならびに膵偽嚢胞が腎被膜下に破れ込んだ3例では，排泄性尿路造影に異常を認めなかった．この領域でもCTは排泄性尿路造影より明らかに優れていると言える．

また，著者の例で8例中7例に認められた腎筋膜の肥厚性変化は，炎症を疑うばあいの補助的所見として重要であると考える．しかし，この所見は必ずしも特異的でなく，腎癌，腎周囲血腫，腎梗塞，膵炎，腹膜炎でも認められるので[19]，臨床所見と合せて考えなければならない，

d．腎梗塞

腎の虚血性変化が起こると，造影CTで当該部は正常腎組織より低い吸収値を示すことが動物実験で証明されている[20]，臨床的にも，虚血性変化はCT上楔状の低吸収域として認められることが報告されており[21)22)]，多発性結節性動脈炎においてはそれが診断の糸口となった例もある[23]．

腎梗塞のCT所見は梗塞部位および時期により異なる[24)25)]．Ishikawaら[25]は，閉塞部位が腎動脈主幹にあるばあいは，被膜動脈からの弓状動脈を介した側副血行路により，腎皮質部に血流が流れるため髄質部は低吸収域となっても腎皮質は高吸収域として残ると報告している．著者の例でも多発性結節性動脈炎で左腎動脈狭窄があった例に，動脈造影でsubintimal injectionを来たした後のCTで同様の所見を認めた．弓状動脈あるいは葉間動脈が閉塞したばあいは，楔状の低吸収域として認められることが報告されており，著者の6例はその形をとっている．腎被膜動脈からの側副血行路により腎皮質部が高吸収域として認められるのは，cortical rim sign[27)28)]として知られており，著者の例でも3例に認められた．これは，動物実験によると[24]，発症後2週間で最も顕著になると言われているが，著者の例でも明瞭に認めたのは，9日，10日，13日目でありほぼ動物実験と合致していた．このあとの経時的観察では，当該部の腎実質の萎縮が認められることが動物実験で観察されているが，著者例2例においても，経時的観察により，発症後1カ月で萎縮を示していた．

腎梗塞は生前診断の困難な疾患とされてきたが，著者例でも排泄性尿路造影施行の3例中2例は，排泄性尿路造影では異常所見を認めなかった．残りの1例は，腎の腫瘤を疑わせるような所見があったが，断定できるほどのものではなかった．腎梗塞の診断には，血管造影も有用であるが，侵襲の少ない方が望ましく，CTは腎梗塞を疑うばあいのfirst choiceの検査法と言える．

e．水腎症

水腎症は通常排泄性尿路造影で診断できるが，閉塞が高度になると排泄性尿路造影では造影されなくなることがある．実際，著者例でも，4例においては排泄性尿路造影では全く腎の描出が認められず，CTが非常に役立った．排泄性尿路造影にて腎が描出されないばあい，CTにて全例その原因について診断ができたという報告もみられる[28]．

著者例では，CTは全例について水腎症の診断をつけることができた．尿路閉塞の原因についても，排泄性尿路造影で閉塞の原因が不明であった

36例についての Bosniak らの報告[29]によると，33例（91.7%）に CT が何らかの有用な情報を与えたという．著明例では，閉塞部がスキャン領域内にあった17例中14例（82%）に，CT から原因を診断することができた．とくに，腎盂周囲に発生した嚢胞[30]は水腎症を招きやすく，排泄性尿路造影，超音波検査法でも単なる水腎症と区別が困難なことがあり，CT は有用であった．

以上についてまとめると次の如く考察される．

CT と排泄性尿路造影について，確診のついた疾患では最終診断を比較し，確診のつきにくい例では両検査相互に比較してきたが，理論的に腎杯の変形および乳頭壊死例では排泄性尿路造影がやや敏感であると思われるほかは，全て CT が優れていた．このほかの主要疾患で検討しなかったものに腎結石がある．腎結石の排泄性尿路造影診断は基本的に腹部単純X線写真による石灰化の検出であり，必ずしも造影診断ではない．CT でも結石の検出は単純 CT で行うべきで，著者例の多くは造影 CT のみを施行したものであったため検討からはずしたが，尿路結石に対する CT の有用性の報告は多くみられ，X線陰性結石でも敏感に検出することができるといわれている[31)32)]．

CT および超音波検査出現前の画像診断におけるスクリーニング検査法として排泄性尿路造影が広く用いられてきたわけであるが，本研究でも明らかなように，今や CT が排泄性尿路造影に取って替りうる能力を有することは間違いない．少なくとも CT で異常を検出したあと，排泄性尿路造影で“確認”する必要はない．また，排泄性尿路造影で異常がないからと言って，異常なしとすることができないことも明白である．

しかしながら，CT か排泄性尿路造影かという問題を日常臨床に適応するばあいは，診断能の問題だけでなく，簡便さ，コスト，待ち時間などの諸問題を考慮しなければならないのは当然である．そのような問題の1つに，被曝の問題があるが，ファントム実験で CT と排泄性尿路造影の被曝を比較したデータを Table 14に示す．ここでは，CT は通常の条件で腎を連続した12スライスで行い，排泄性尿路造影は KH-AO の増感紙フイルムの組合せで半切で4枚撮影したと仮定した．これからもわかるように，CT では照射部のみならず生殖腺部でも排泄性尿路造影よりも多いかほぼ等しい被曝線量を示している．

Table 14　Radiation dose on CT and urography (R)

	CT (A)	CT (B)	Urography
kideny level			
ant. aspect	4.9	3.5	0.6
post. aspect	4.7	2.8	0.076
bone marrow (L-spine)	4.5	2.6	0.048
Ovary	0.15	0.071	0.128

A, B: Two different CT machines

従って，たしかに被曝線量の面からは，CT でスクリーニングを行うことに問題があるようにみえるが，排泄性尿路造影と CT の2つの検査を行うという二度手間および二重被曝の点からは，CT のみですませた方が合理的と言えよう．

3. 腎疾患に対する CT と血管造影の比較

a. 腎腫瘤性病変

腎腫瘤性病変の検出に関する検討では，全体としては血管造影の方が良い成績であるようにみえるが，そのうちで CT と血管造影の両方共に行った例では，CT が血管造影に劣ったのは単純 CT のみを施行した両側腎癌の1例のみで，これも造影 CT を行っていれば検出できた可能性が充分あるものであった．この点を鑑みると，CT は血管造影とほぼ同程度の検出能を持っていると言ってよいと考える．嚢胞のような avascular な腫瘍に関しては，血管造影よりも優れていると言える．

b. 腎癌の浸潤度診断

腎細胞癌の浸潤度に関しては，Robson らの分類[4)]に基づいた staging が広く用いられている．5年生存率は，stage が進むに従って悪くなり，stage 1では60%だが，stage 4では10%以下となると言われている[2)60)]．今までは，血管造影が腎癌の術前浸潤度判定の検査として使用されてきたが，最近では，CT による浸潤度診断がなされるようになり，血管造影に勝るとも劣らぬ結果を示すという報告が相次いでいる[34)~36)]．

著者の検討でも，CTは最終診断のstageと非常に良い相関をみ，血管造影に劣らず，腎癌のstagingに使えることが確認できた．

腫瘍の腎周囲脂肪織への浸潤に関しては，文献的にも[34)35)]，著者例の検討でも非常に正確であり，やや読みすぎをする傾向がみとめられたが，血管造影の信頼性も必ずしも良くなく[37)]，CTは血管造影と同等かやや優れていると言えよう．

腎静脈又は下大静脈浸潤に関するCT診断については，腎静脈又は下大静脈造影がもっとも敏感であり，著者例では4例中2例した診断できず静脈造影を併用した血管造影には及ばなかった．文献的には，動脈造影と同程度かやや悪いというのが多い[38)~41)]．

左腎静脈への浸潤の方が，右腎静脈よりも正確に診断できるというが，著者例でも見落したのは右腎静脈塞栓であった．静脈腫瘍栓塞のCT診断精度をあげる試みとしては，造影剤急速用手静注直後のCTが報告されているが[39)]，著者は経験がない．

所属リンパ節転移に関しては，CTは非常に鋭敏かつ正確で，著者例でも4例共に正確な診断ができた．この領域はあきらかにCTが優る部位である[34)36)]．

以上まとめるとCTによる腎癌の浸潤度診断は，かなり正確であり，腎動脈造影とはほぼ同程度の診断能を持ち，むしろ腎静脈あるいは下大静脈造影と相補的と考えられる．

4. 腎疾患におけるCTの役割

以上の検討から明らかなように，今や排泄性尿路造影が，腎疾患を疑うばあいの不可欠な検査であるという考えは正しくないと思われる．とくに，超音波検査法の発達した今日では，超音波で異常を認めたばあいには，ただちにCTを行っても何ら支障があるとは考えにくい．排泄性尿路造影は，尿に細菌，白血球などを認める疾患では，腎杯の様子を調べるため必要なことがあるかもしれないが，その他はCTがほとんど代用しうると言えよう．CTで異常が明瞭なときに排泄性尿路造影を行う必要はないと言える．また，CTは一部では血管造影の機能を果たすことができる．これらの点を考えると，腎疾患検査手順の中でCTはかなり上位にランクされるべきものと考える．Fig. 11に腎疾患画像診断検査手順に関する筆者の考え方を示す．

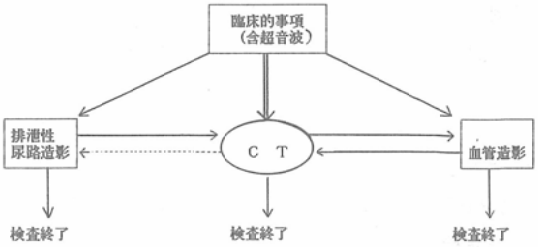

Fig. 11　Proposed diagnostic procedures for renal diseases.

総　括

1. 正常腎のCTによるサイズの検討を行った結果は次の如くであった．

a. 正常腎96例の測定結果では，体軸方向の長さの平均は，10mm厚のスライスで10枚分であり，標準偏差は約1スライス分に相当した．腎の幅は，左腎61±6.8mm，右腎64±6.4mm，腎の厚さは，左腎51±6.1mm，右腎49±6.9mmであった．腎実質の厚さは左右差なく，平均14±2.2mmであった．年齢による差は，60歳台で50歳台より全般的に小さくなる傾向が認められた．造影剤の使用の有無はCT上の大きさに有意差を与えなかった．

b. 腎長軸傾き補正を行った結果は，上記長さより平均4.5±3.0mm長い値を得た．傾き具合により最大1スライスぐらいのずれは生じるものと思われた．

c. 血管造影における長さは，CTにおける長さと比較して有意差を認めなかった．

d. CTの再現性について検討した結果は，約半数にて1スライス位の誤差があり，1~2cmの病変は見落される可能性があると考えられた．

e. 読影者間における計測のバラツキをみた結果では，腎の長さおよび厚さの測定の方が腎の幅および腎実質の厚さの測定よりも安定していると考えられた．

以上より，CTが必ずしも厳密な腎の大きさに対する測定法とはならないとはいえ，1スライス

位の誤差を頭に入れておけば，実際の臨床においても使用しうるものと考えられた．

2．腎疾患についてCTと排泄性尿路造影を比較した結果，腎腫瘤性病変，腎周囲異常，腎および腎周囲炎症性疾患，腎梗塞，水腎症において，CTが全て優れていた．

3．腎疾患についてCTと血管造影を比較した結果は次の如くであった．

a．腎腫瘤性病変の検出能では，CTは血管造影とほぼ同程度であった．

b．腎癌の浸潤診断に関しては，CTは血管造影に優るとも劣らなかった．

4．腎疾患の画像診断でCTの果す役割

腎疾患の画像診断でCTの果たすべき役割はまことに大きいことがよく認識された．そこで，腎疾患画像診断手順に関して筆者の考え方を示した．

結　語

CTによる正常例の腎の大きさの検討を行った．測定誤差は，10%内外に認められた．腎の長さに関して，CTと血管造影における計測では有意差を認めなかった．CTによる腎の大きさの測定は，限界のあるものの有用と考えられた．

腎疾患検出に関して，CTと排泄性尿路造影を比較した結果では，ほとんどの例でCTが優れていた．CTで腎の異常が検出されたばあい，病変の存在を"確認"するために，排泄性尿路造影を施行する必要はないと考えられた．

最終画像診断という面の検討でも，腎癌の浸潤度診断において，CTは血管造影に優るとも劣らなかった．

著者は，腎疾患の診断において，CTは主要な役割を果して行くべきものと考えた．

稿を終えるにあたり，御指導，御校閲をいただいた松浦啓一教授に深謝いたします．また，本論文作成にあたり，貴重な御助言をいただいた増田康治助教授，ならびに放射線影響研究所放射線部長ウォルター・J・ラッセル博士に御礼申し上げると共に，症例の収集にあたり御協力いただいた本学泌尿器科学教室および病理学教室の諸兄に深く感謝いたします．

当教室の診断グループをはじめとする教室員諸氏には，終始協力をいただきました．線量測定は，放射線部馬場仁技師の協力によるものです．また，論文作成では吉武理恵さんに御手伝いいただきました．これらの方々の協力により論文は作られたものであり，心から御礼申し上げる次第です．

文　献

1) Hernandez, R.J., Poznanski, A.K., Kuhns, L.R. and McCormick, T.L.: Factors affecting the measurement of renal length. Radiology, 130: 653—656, 1979.

2) Dorph, S., Sovak, M., Talner, L.B. and Rosen, L.: Why does kidney size change during I.V. urography? Invest. Radiol., 12: 246—250, 1977

3) Honda, H., Nishitani, H., Onitsuka, H., Baba, H., Kawahira, K., Matsuura, K. and Kimoto, T.: CT diagnosis of spontaneous subcapsular hematoma secondary to hypernephroma: Report of a case. Nippon Act. Radiol., 43: 393—396, 1983

4) Robson, C.J., Churchill, R.M. and Anderson, W.: The results of radical nephrectomy for renal cell carcinoma. J. Urol., 101: 297—301, 1969

5) Heymsfield, S.B., Fulenwider, T., Nordlinger, B., Barlow, R., Sones, P. and Kutner, M.: Accurate measurement of liver, kidney, and spleen volume and mass by computerized axial tomography. Ann. Int. Med., 90: 185—187, 1979

6) Breiman, R.S., Beck, J.W., Kowbkin, M., Glenny, R., Akwari, O.E., Heaston, D.K., Moore, A. V. and Ram, P.C.: Volume determinations using computed tomography. A.J.R., 138: 329—333, 1982

7) 浜田辰己，中川賢一，田村健治，吉田明生，藤井広一，園部朋子，熊野町子，石田　修，上田　傑：CTによる腎の計測．断層撮影会誌，11：14—18，1983

8) 森　於菟，平澤　興，小川鼎三，森　優，岡本道雄，大内　弘，森　富，細川　宏：解剖学3．第8版，p．197，金原出版，1964

9) Weyman, P.J., McClennan, B.L., Stanley, R.J., Levitt, R.G. and Sagel, S.S.: Comparison of computed tomography and angiography in the evaluation of renal cell carcinoma. Radiology, 137: 417—424, 1980

10) Love, L., Meyers, M.A., Churchill, R.J., Reynes, C.J., Moncada, R. and Gibson, D.: Computed tomography of extraperitoneal spaces. A.J.R., 136: 781—789, 1981

11) Ginsburg, J.C., Fransman, S.L., Singer, M.A., Cohanim, M. and Morrin, P.A.F.: Use of

computerized tomography to evaluate bleeding after renal biopsy. Nephron, 26 : 240—243, 1983
12) After, A.J., Zimmerman, S. and Kirachaiwanich, C.: Computerized tomographic assessment of retroperitoneal hemorrhage after percutaneous renal biopsy. Arch. Intern. Med., 140 : 1323—1326, 1980
13) Diaz-Buxo, J.A. and Donadio, J.V.: Complications of percutaneous renal biopsy : An analysis of 1,000 consecutive biopsies. Clin. Nephrol., 4 : 223—227, 1975
14) Hoffman, E.P., Mindelzun, R.E. and Anderson, R.U.: Computed tomography in acute pyelonephritis associated with diabetes. Radiology, 135 : 691—695, 1980
15) Rosenfield, A.T., Glickman, M.G., Taylor, K.J. W., Crade, M. and Hodson, J.: Acute focal bacterial nephritis (acute lobar nephronia). Radiology, 132 : 553—561, 1979
16) Rauschkolb, E.N., Sandler, C.M., Patel, S. and Childs, T.L.: Computed tomography of renal inflammatory disease. J. Comput. Assist. Tomogr., 6 : 502—506, 1982
17) Hoddick, W., Jeffrey, R.B., Goldberg, H.I., Federle, M.P. and Laing, F.C.: CT and sonography of severe renal and perirenal infections. A.J.R., 140 : 517—520, 1983
18) Mendez, G., Isikoff, M.B. and Morillo, G.: The role of computed tomography in the diagnosis of renal and perirenal abscesses. J. Urol., 122 : 582—586, 1979
19) Parienty, R.A., Pradel, J., Picard, J., Ducellier, R., Lubrano, J. and Smolarski, N.: Visibility and thickening of the renal fascia on computed tomograms. Radiology, 139 : 119—124, 1981
20) White, E.A., Korobkin, M. and Brito, A.: Computed tomography of experimental acute renal ischemia. Investigative Radiology, 14 : 421—427, 1979
21) Pazmino, P., Pyatt, R., Williams, E. and Boham, L.: Computed tomography in renal ischemia. J. Comput. Assist. Tomogr., 7 : 102—105, 1983
22) Harris, RD. and Dorros, S.: Computed tomographic diagnosis of renal infarction. Urology, 17 : 287—289, 1981
23) Pope, T.L., Buschi, A.J., Moore, T.S., Williamson, B.R.J. and Brenbridge, N.A.G.: CT features of renal polyarteritis nodosa. A.J.R., 136 : 986—987, 1981
24) Glazer, G.M., Francis, I.R., Brady, T.M. and Teng, S.S.: Computed tomography of renal infarction : Clinical and experimental observations. A.J.R., 140 : 721—727, 1983
25) Ishikawa, I., Matsuura, H., Onouchi, Z. and Suzuki, M.: CT appearance of the kidney in traumatic renal artery occlusion. J. Comput. Assist. Tomogr., 6 : 1021—1024, 1982
26) Hann, L. and Pfister, R.C.: Renal subcapsular rim sign : New etiologies and pathogenesis. A.J.R., 138 : 51—54, 1982
27) Glazer, G.M. and London, S.S.: CT appearance of global renal infarction. J. Comput. Assist. Tomogr., 5 : 847—850, 1981
28) Forbes, W.St.C., Isherwood, I. and Fawcitt, R.A.: Computed tomography in the evaluation of the solitary or unilateral nonfunctioning kidney. J. Comput. Assist. Tomogr., 2 : 389—394, 1978
29) Bosniak, M.A., Megibow, A.J., Ambos, M.A., Mitnick, J.S., Lefleur, R.S. and Gordon, R.: Computed tomography of ureteral obstruction. A.J.R., 138 : 1107—1113, 1982
30) Hidalgo, H., Dunnick, N.R., Resenberg, E.R., Ram, P.C. and Korobkin, M.: Para-pelvic cysts : Appearance on CT and sonography. A.J.R., 138 : 667—671, 1982
31) Federle, M.P., McAninch, J.W., Kaiser, J.A., Goodman, P.C., Roberts, J. and Mall, J.C.: Computed tomography of urinary calculi. A.J.R., 136 : 255—258, 1981
32) 木下英親，泰野　直，大澤　炯，田崎寛久，久　直史，成松芳明，平松京一：Computed tomography が診断に有用であつた腎および膀胱 X 線陰性結石について．臨泌，33：1205—1208，1979
33) Skinner, D.G., Colvin, R.B., Vermillion, C.D., Pfister, R.C. and Leadbetter, W.F.: Diagnosis and management of renal cell carcinoma : A clinical and pathologic study of 309 cases. Cancer, 28 : 1165—1177, 1971
34) 増田富士男，大西哲郎，佐々木忠正，荒井由和，小路　良，陳　瑞昌，仲田浄治郎，町田豊平：腎動脈撮影および Computed Tomography による腎細胞癌の浸潤度の検討．日腎誌，23：1153—1166，1981
35) Pillari, G., Abrams, H.J., Lee, W.J., Buchbinder, M., Kumari, S., Sutton, A.P. and Chen, M.: CT and angiographic correlates : Surgical images of renal cell lesions. Urology, 17 : 296—298, 1981
36) Probst, P., Hoogewoud, H.M., Haertel, M., Zingg, E. and Fuchs, W.A.: Computerized tomography versus angiography in the staging of malignant renal neoplasm. Brit. J. Radiol.,

54 : 744—753, 1981
37) Buist, A.S.: Parasitic arterial supply to intracapsular renal cell carcinoma. Am. J. Roentgenol., 120 : 653—659, 1974
38) 増田富士男，陳　瑞昌，大石幸彦，町田豊平：CTによる腎動脈および下大静脈腫瘍栓塞の診断．日泌尿会誌，71：544—551，1980
39) Mauro, M.A., Wadsworth, D.E., Stanley, R.J., McClennan, B.L.: Renal cell carcinoma : Angiography in the CT era. A.J.R., 139 : 1135—1138, 1982.
40) 大友　邦，八代直文，田坂　晧：腎腫瘍の静脈内進展のCT診断．臨放，26：291—294，1981
41) Marks, W.W., Korobkin, M., Callen, P.W. and Kaiser, J.A.: CT diagnosis of tumor thrombus of the renal vein and inferior vena cava. Am. J. Roentgenol., 131 : 843—846, 1978