The University of Osaka
Institutional Knowledge Archive

Title	小型肺野型肺癌の診断におけるフラクタル解析の有用性(肺血管集束のフラクタル解析-肺野型肺癌と過誤腫の定量的評価-)
Author(s)	三原, 直樹; 栗山, 啓子; 木戸, 尚治 他
Citation	日本医学放射線学会雑誌. 1998, 58(4), p. 148-151
Version Type	VoR
URL	https://hdl.handle.net/11094/14793
rights	
Note	

The University of Osaka Institutional Knowledge Archive : OUKA

https://ir.library.osaka-u.ac.jp/

The University of Osaka

小型肺野型肺癌の診断におけるフラクタル解析の有用性
(肺血管集束のフラクタル解析－肺野型肺癌と過誤腫の定量的評価－)

三原　直樹[1)]　栗山　啓子[2)]　木戸　尚治[2)]　黒田　知純[2)]
上甲　剛[1)]　内藤　博昭[3)]　中村　仁信[1)]

1)大阪大学医学部放射線医学教室　2)大阪府立成人病センター放射線診断科
3)大阪大学医学部バイオメディカル教育センター機能画像診断学研究部

The Usefulness of Fractal Geometry for the Diagnosis of Small Peripheral Lung Tumors

Naoki Mihara[1)], Keiko Kuriyama[2)], Shoji Kido[2)], Chikazumi Kuroda[2)], Tsuyoshi Johkoh[1)], Hiroaki Naito[3)] and Hironobu Nakamura[1)]

PURPOSE: To assess the usefulness of fractal geometry in quantitatively evaluating the convergence of peripheral vessels on peripheral lung tumors in maximum intensity projection (MIP) images.
MATERIALS AND METHODS: We studied the MIP images of 34 pathologically proved small peripheral lung tumors (lung cancer in 21, hamartoma in 13) in 34 patients. To obtain MIP images, spiral CT (SOMATOM PLUS; Siemens) was performed during a single breath hold (24-second scan time, 2-mm section thickness, and 2mm/sec table feed time, reconstructed at 1-mm increments). To evaluate the convergence of the peripheral vessels and bronchi towards the tumor, we fixed a region of interest (ROI) on the hilar side of the lung tumor, parallel to the chest wall, which consisted of 64 × 64 square pixels, in the images that divided at the center of the window width. We counted the overlapping pixels by the two-dimensional box-counting method and obtained fractal dimensional data on lung cancers and hamartomas.
RESULTS: There was a statistically significant difference in the fractal dimension (D) between lung cancers (D = 1.81 ± 0.13) and hamartomas (D = 1.67 ± 0.10) (P = 0.0067).
CONCLUSION: Fractal geometry could be useful in the diagnosis of small peripheral lung tumors.

Research Code No. : *207, 207.1*

Key words : *Fractal dimension, Lung, Neoplasms, High-resolution CT*

Received Jun. 17, 1997; revision accepted Jan. 23, 1998

1) Department of Radiology, Osaka University Medical School
2) Department of Diagnostic Radiology, Osaka Medical Center for Cancer and Cardiovascular Diseases
3) Division of Functional Diagnostic Imaging, Biomedical Research Center, Osaka University School of Medicine

はじめに

わが国では悪性新生物の死因の一位であった胃癌の死亡率が低下傾向にあり，肺癌による死亡数が増加し，ついに1993年には男性では肺癌による死亡数が胃癌による死亡数を上回った[1)]．肺癌の治療成績は他の臓器癌と比較すると不良であり，5年生存率は全体で20%以下である[2)]．しかし集団検診等により肺野末梢部に発生した小型肺癌の発見率が増えており，外科治療により良好な成績を挙げている．このような小型肺癌を含む病理病期I期の肺癌症例の全肺癌に占める頻度は10%未満であり，肺癌検診による早期発見・早期治療が重要である．最近では，CTの普及により，胸部X線写真では発見できなかった小型肺癌が発見され，手術される症例が増加してきている．この場合，肺門や縦隔リンパ節への転移が認められないことが多く，良好な予後が期待できる．今後ヘリカルCTによる肺癌検診が行われると，小型肺癌を経験する機会がさらに増えると考えられる．このような小さな病変が発見されるようになると重要になってくるのが，良性腫瘤性病変との鑑別であるが，最大径2cm以下の肺野の限局性陰影の確定診断率は低い．このために画像診断で良悪性の鑑別診断を行う必要性が高まっている．画像診断の中では空間分解能の優れたthin-section CTの有用性が高い[3)-4)]．良悪性の鑑別診断においては，肺野腫瘤性病変と周囲の既存構造の関係を検討することが有用であり，肺野型肺癌では，周囲の肺血管気管支の集束を伴う場合が多い．そこでわれわれは，視覚による血管気管支の集束の程度を定量的に評価するために，肺野型肺癌と過誤腫についてフラクタル解析を用いて検討した．

対象と方法

対象は1992年3月から1995年12月の間に手術または肺生検が行われ，病理組織学的に確定診断のついた，肺癌21症例(男性11例，女性10例，平均年齢63.6歳，高分化型腺癌10例，中分化型腺癌6例，低分化型腺癌1例，その他4例)，及び過誤腫13症例(男性11例，女性2例，平均年齢54.8歳)である．肺野型肺癌の腫瘍径は12.5～20.3mm(平均16.4mm)

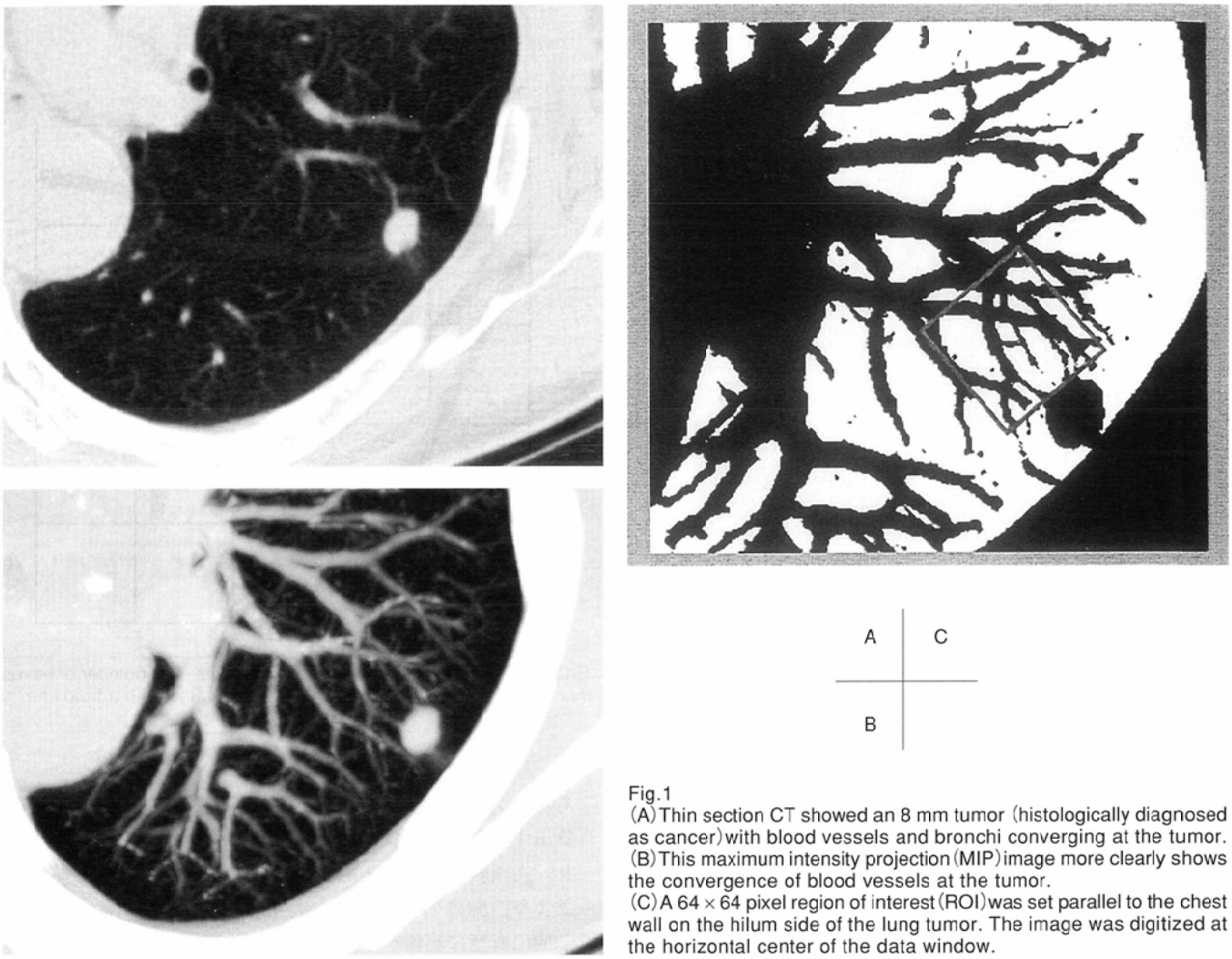

Fig.1
(A) Thin section CT showed an 8 mm tumor (histologically diagnosed as cancer) with blood vessels and bronchi converging at the tumor.
(B) This maximum intensity projection (MIP) image more clearly shows the convergence of blood vessels at the tumor.
(C) A 64 × 64 pixel region of interest (ROI) was set parallel to the chest wall on the hilum side of the lung tumor. The image was digitized at the horizontal center of the data window.

で，過誤腫の腫瘤径は5.7～24.5mm（平均15.1mm）である．撮影方法は，シーメンス社製高速螺旋走査型CT装置SOMATOM PLUSを用い，slice厚 2mm，table speed 毎秒2mm，Scan time 24～36秒にて，腫瘤性病変を含む約 5～7cmの領域をhelical scanにて撮像し，increment 1mm，high-spatial frequency algorithmにて画像再構成を行った（Fig. 1A）．Surface Shaded Display（SSD）に比べMaximum Intensity Projection（MIP）画像を用いると血管や気管支の連続性がよく，高次末梢まで肺血管が描出されるために，今回われわれはMIPによる 3 次元表示画像を用いて肺野腫瘤性病変と周囲血管影との関係を水平面のみならず上下方向も含めたすべての方向から検討した[5]．また，腫瘤性病変に集束する血管影のフラクタル解析をするために，それぞれのCT値で最大のdensityによるMIP画像を作成した（Fig.1B）．

このとき得られたMIP画像をモニター上で回転させ，肺腫瘤性病変へ集束する血管気管支の重なりが最も少なくなるMIP像の観察方向を決定した．また，window levelは血管の娘枝がわずかに肉眼で確認できる-600 HU（Hounsfield Unit）に設定した．この方法で得られた最適方向から観察したMIP画像において，腫瘍に向かう中枢側の肺血管気管支が含まれるように64 × 64 pixels（pixel size 0.326mm）の ROI（Region of interest）を設定した．このROIは胸壁に平行になるように設定した．設定したROIを 2 値化処理し，Box-counting法によってフラクタル次元を算出した（Fig.1C）．なお，肺癌の 1 症例をFig.1に，過誤腫の 1 症例をFig.2に示した．設定したROIを一辺がdのboxに分割し，目的とする血管が含まれるboxの個数をN（d）とする．たとえばFig. 3において，d = 5の場合にはN（d）は17となる．このdの値を変化させてN（d）の値をそれぞれカウントする．肺血管がフラクタル性を持つと仮定すると$N(d)$はd^{-D}（D：フラクタル次元）に比例する．この関係を用いることによって$N(d) = k \cdot d^{-D}$（k：比例定数）という式が導かれ，これは最小 2 乗法によりFig.4のように両対数グラフに表すことができる．このグラフの傾きの絶対値であるDがフラクタル次元となる．

結　果

肺野型肺癌のフラクタル次元と過誤腫のそれとの全症例のデータをFig.5に示した．また，これらのデータの平均値を元に，最小 2 乗法によって両対数グラフに表したのがFig. 4で

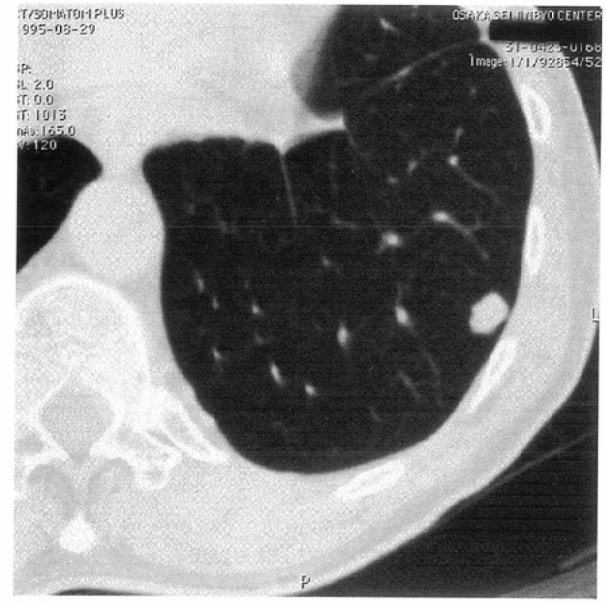

(A)

(B)

(C)

Fig.2
(A) Thin section CT showed a 7 mm tumor (histologically diagnosed as a hamartoma). Blood vessels and bronchi did not contribute to this tumor.
(B) MIP image shows the relationship between the tumor, blood vessels and bronchi more clearly.
(C) A ROI was set and the image digitized as in Fig.1 (C)

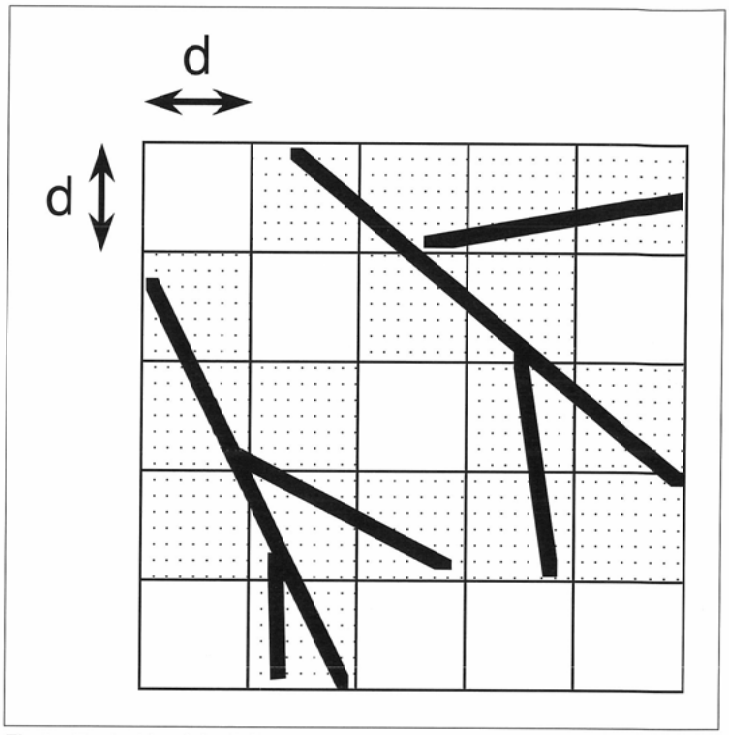

Fig.3　Each side of the ROI was divided into d boxes. The number of boxes (17 in this figure) containing a target vessel (indicated with a bold line) is N(d).

ある．グラフの傾きから肺癌と過誤腫のフラクタル次元Dを算出すると肺癌のフラクタル次元の平均値は1.81±0.13であり，過誤腫のフラクタル次元は1.67±0.10であった．この結果より，肺癌のフラクタル次元が過誤腫のそれよりも統計学的に有意に高値を示した($P < 0.0067$)．このことより，肺癌における肺門側の血管は過誤腫のそれよりもより集束している可能性があることが示唆された．

考　察

Mandelbrot[7]らによりフラクタル幾何学が提唱されて以来，自然界のフラクタル現象は各分野の注目を集めるところとなり，物理学や生物学を始めさまざまな自然科学の分野において多くの成果があげられてきた．人体には血管や気管支などのように自己相似的な形態を持つ器官が多くあり，医学の分野においてもフラクタル解析の手法が大いに有効であろうと考えられている[6]．気管支や肺動脈の分岐構造に関しては，MandelbrotやHorsfieldによりフラクタル的な形態を持つことがすでに指摘されている[7),8]．北岡らは伸展固定肺の薄切標本を用いて，その気管支壁の内壁をトレ

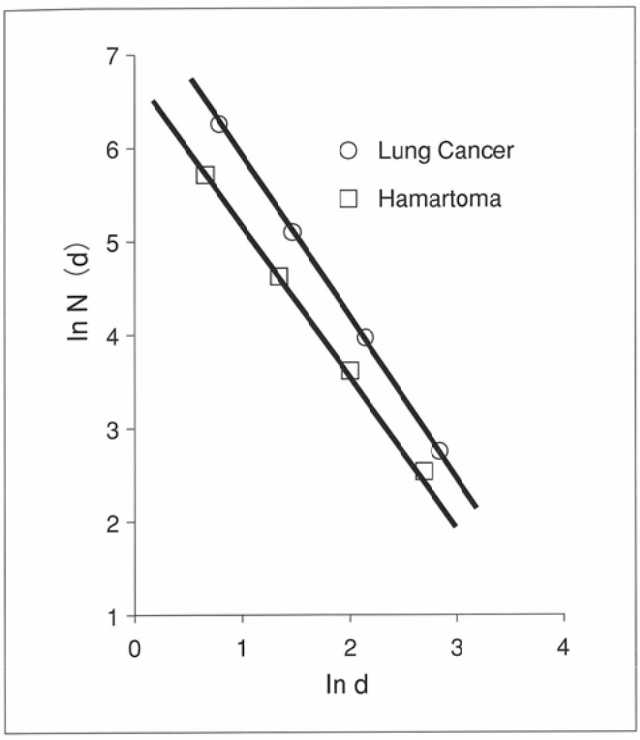

Fig.4　Data obtained from analysis is shown in this double logarithmic graph. The fractal dimension was calculated from the slope of each curve. The slope of the line for lung cancer is −1.83, and that for the hamartoma is −1.58. The fractal dimensions for the lung cancer and hamartoma are 1.83 and 1.58.

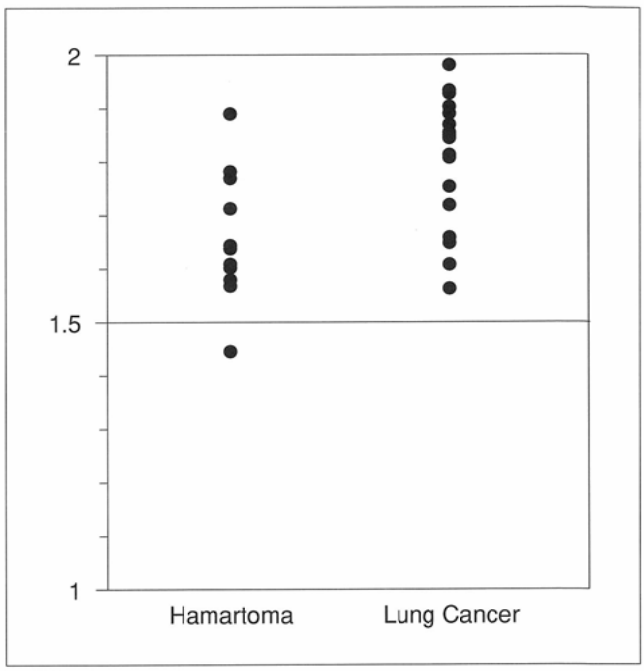

Fig.5　This graph was obtained by plotting the fractal dimension for all cases used in the present study. A statistically significant differences was found.

ースすることにより気管支構造を再構成して，フラクタル次元の計算を行った[9]．Lawrenceらはratの肺動脈にフラクタル性があることを用いて，疾患によってそのフラクタル次元が異なることを証明した[10]．このように解剖学的あるいは組織学的なレベルにおいてはフラクタル解析の有用性はかなり高いものと考えられる．われわれは，肺癌と過誤腫においてフラクタル解析を用いてそれぞれのフラクタル次元を比較したところ，肺癌のフラクタル次元が過誤腫のそれよりも有意に高いという結果を得た．なお，正常の肺気管支の分岐構造におけるフラクタル次元の値は約1.7程度であり，過誤腫の値1.67は過誤腫が良性腫瘍であり，周囲の構造物にほとんど影響を与えないことを考えれば，その性質をよく表していると考えられる．このことにより，肺癌と代表的良性腫瘍である過誤腫との鑑別診断で，肺血管と病変との関係において主観的な視覚による形態診断ではなく，定量化による評価の可能性が示唆された．すなわち，フラクタル解析による定量的周囲血管の評価は，悪性腫瘍である肺癌と良性腫瘍である過誤腫との鑑別の一助となる可能性があると思われる．今回のわれわれの研究では，フラクタル解析を行う際にMIP画像をその対象として選択したが，MIP画像は3次元データの2次元平面への投影像であり，解析する際に設定したROIに腫瘍と直接関係しない血管が関与してくる可能性がある．この問題点を解決するためには3次元のボリュームデータを用いて解析することにより，さらに詳細な検討が可能であると思われる．

文　献

1) 厚生の指標(臨時増刊)－国民衛生の動向．43(9)1996：47-59
2) 成毛韶夫：早期肺癌の臨床とその手術成績．治療　67(5)：81-87
3) 栗山啓子，梶田明義，藤野保定，他：肺野部小型肺癌に対するThin-section CTの有用性．肺癌　27：671-678，1987
4) 栗山啓子，建石龍平，土井　修，他：肺野末梢部早期肺癌の高分解能 thin-section CT診断．臨床放射線　36：1321-1330，1991
5) Napel-S, Rubin GD, Jeffrey RB Jr.: Maximum and minimum intensity projection of spiral CT data for simultaneous imaging of the pulmonary vasculature and airways. Radiology 185: 126, 1992
6) 木戸尚治：胸部単純X線写真肺間質性陰影とフラクタル．CADM News Letter No.12，6，1995
7) Mandelbrot BB: The Fractal Geometry of Nature: W. H. Freeman, New york, 1983
8) Horsfield K: Diameters, generations, and orders of branches in bronchial tree. J Appl Physiol 68: 457-461, 1990
9) Kitaoka H, Itoh H, et al: Spatial distribution of the peripheral airways: application of fractal geometry. Forma 6: 181-19, 1991
10) Lawrence M, Boxt MD, Katz J, et al: Fractal Analysis of Pulmonary Arteries: The Fractal Dimension Is Lower in Pulmonary Hypertension. Journal of Thoracic Imaging 9(1): 8-13, 1994