The University of Osaka
Institutional Knowledge Archive

Title	PTCA用Streerableガイドワイヤーの腹部四肢血管領域への応用
Author(s)	栗林, 幸夫; 大滝, 誠; 岩田, 美郎 他
Citation	日本医学放射線学会雑誌. 1988, 48(6), p. 767-769
Version Type	VoR
URL	https://hdl.handle.net/11094/14798
rights	
Note	

The University of Osaka Institutional Knowledge Archive : OUKA

https://ir.library.osaka-u.ac.jp/

The University of Osaka

日本医放会誌：48（6），767—769，1988（昭63）

研究速報

PTCA 用 steerable ガイドワイヤーの腹部・四肢血管領域への応用

東海大学医学部放射線科
栗林　幸夫　大滝　誠　岩田　美郎
原田　積夫　辻　誠　松山　正也

（昭和63年4月4日受付）

Application of PTCA Steerable Guide Wire for Abdominal and Peripheral Interventional Angiography

Sachio Kuribayashi, Makoto Ootaki, Yoshirou Iwata, Tsumio Harada, Makoto Tsuji and Seiya Matsuyama
Department of Radiology, Tokai University School of Medicine

Research Code No. : 508.4

Key Words : Angiography technology; Catheters and catheterization

Steerable guide wire used in PTCA was applied for various abdominal and peripheral interventional angiographies in eight patients. In embolization procedures, this wire was used with coaxial catheter system. The steerable wire facilitated superselective catheterization of distal branches in mesenteric, renal and hepatic artery embolizations. This wire was also useful for traversing severe stenoses in renal and peripheral angioplasties.

はじめに

PTCA に用いられる steerable ガイドワイヤーは，冠動脈分枝の種々の狭窄性病変に対応できるように考案されたものであり，0.014～0.018inch と径が細くかつトルクコントロールに優れた特徴を有している[1)2)]．

われわれは，これらの特徴を生かし，このガイドワイヤーを腹部・四肢血管領域の interventional angiography に応用し，有用と考えられたので報告する．

対象および方法

対象は，腹部・四肢血管領域で TAE あるいは PTA を施行した8例である．

TAE を施行した5例のうち2例は，消化管出血の治療のため Gelfoam 細片を用い上腸間膜動脈分枝の塞栓術を行なった症例であり，2例は腎動静脈奇形に対し cyanoacrylate による TAE を施行した症例である．また他の1例は肝左葉内側域に限局する肝細胞癌症例であり，肝機能が低下していたため腫瘍に限局した TAE を試みた症例である．これらの症例では，できるだけ病変部位に限局した塞栓とするため，coaxial システムを用いて，3F カテーテルを末梢分枝まで深く挿入するのに steerable ワイヤーを使用した．

PTA に応用した3症例では，それぞれ腎動脈，浅大腿動脈，透析用 A-V シャントの静脈側の狭窄に対する PTA に際し，非常に高度な狭窄性病変の通過を容易にするためにこのガイドワイヤーを

用いた.

ガイドワイヤーには，主にUSCI社製PTCA用0.014inch Flexible Steerable Jガイドワイヤーを用い，一部の症例にはHANACO社製PTCAリードワイヤーを使用した．前者は，ステンレス製のシャフトを有しているが，先端の25cmの部分では先細りとなつた芯の周囲にプラチナ製のspring wireを有しX線不透過性に優れており，さらに先端2cmの部分は柔軟になっている(Fig. 1).

結　果

消化管出血に対し上腸間膜動脈分枝の塞栓術を試みた症例では，通常の6.5Fカテーテルをガイディングカテーテルとして上腸間膜動脈の一次分枝入口部に留置し，このカテーテルを介しsteerable ワイヤーを先進させ，さらにJ型先端の方向づけをすることにより二次分枝以遠の目的とする血管内へ3Fカテーテルを挿入することが可能となり，止血効果を得るとともに塞栓部位を小範囲に留めることができた(Fig. 2).

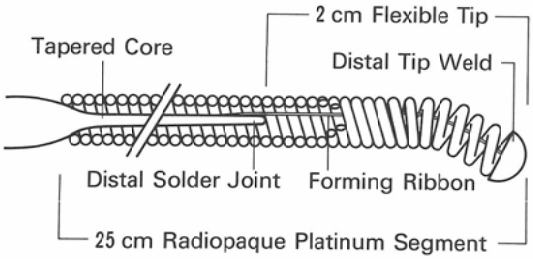

Fig. 1 Structure of PTCA steerable guidewire.

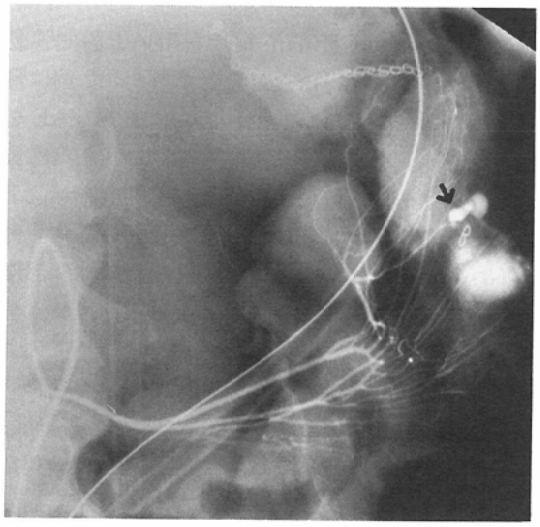

2A

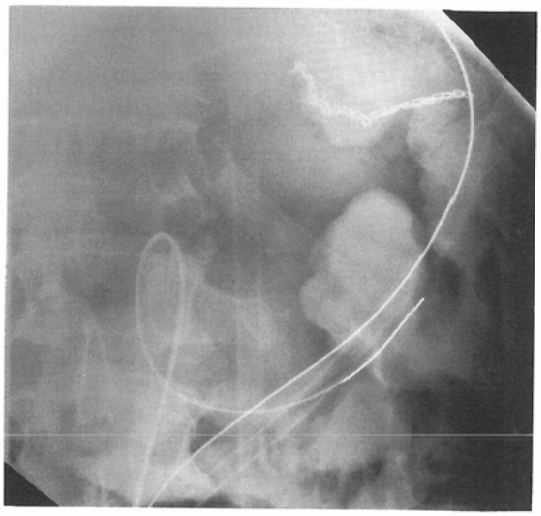

2B

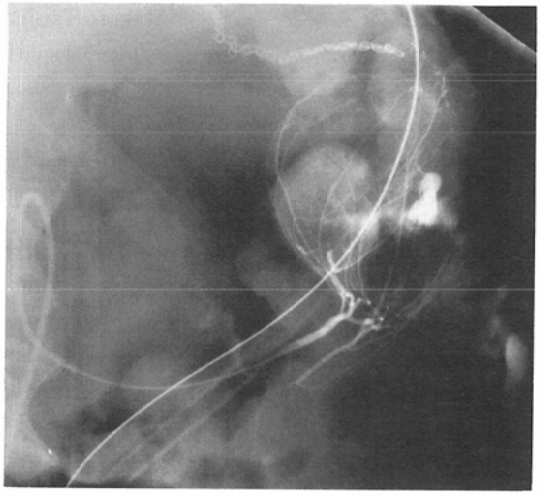

2C

Fig. 2 The use of steerable wire in embolization for massive small intestinal bleeding. A : Selective injection of second jejunal artery demonstrated the site of extravasation (→). B : Steerable wire was placed deep in the jejunal branch through the angiographic 6.5F catheter. C : 3F catheter was then advanced over the wire. Subsequently, embolization was performed with 1×1 mm pieces of Gelfoam.

腎動静脈奇形に対する塞栓術においても，coaxial システムを用い，腎内末梢分枝深くにカテーテルを挿入するのにこのガイドワイヤーは有用であり，nidus 近傍での塞栓物質の放出を可能ならしめた．また肝細胞癌症例でも，本ガイドワイヤーを用いることにより中肝動脈の選択的な塞栓が施行できた．

腎動脈，大腿動脈，透析用 A-V シャントなどの高度の狭窄の PTA に際しては，steerable ワイヤーを用いることにより狭窄部のスパスムなどを惹起することなく，容易に狭窄部の通過が可能であつた．

考　察

PTCA 用 steerable ワイヤーの特徴は，径が細いのにも拘らず1：1のトルクコントロールを有し，かつ先端の柔軟性・X 線不透過性に優れていることであり，種々の interventional angiography に応用が可能である．

TAE では，臓器の末梢分枝レベルまでの超選択的カテーテル挿入が容易になり，病変部位に限局した塞栓が必要とされる場合に有用性が発揮される．症例にも呈示したように，消化管出血症例では，止血目的で上・下腸間膜動脈領域の塞栓術が施行されることがあるが，動脈塞栓に伴って腸管虚血・壊死が生じる危険性がある．この合併症を避けるためには，できる限り出血部位近くにまでカテーテルを進め塞栓部位を小範囲に限定する必要があり[3)4)]，本ガイドワイヤーは特に有用と思われる．

腎動静脈奇形の TAE では，塞栓後の再開通を防ぎ nidus 自身の消失を得るために cyanoacrylate や無水エタノールなどの永久塞栓物質による塞栓が試みられているが[5)6)]，これら液状の塞栓物質を用いる場合，他の分枝への流入を避け nidus 自身を塞栓するためには腎内分枝深くまでカテーテルを進める必要があり，steerable ワイヤーを用いた coaxial システムが有用である．

腎動脈や四肢末梢動脈の PTA では，先ずガイドワイヤーで狭窄を通過することが必須だが，steerable ワイヤーを用いることにより病変部位への到達や，高度な狭窄あるいは複雑な形態を有する狭窄の通過が，より容易になると考えられる．

本論文の要旨は第12回日本血管造影・Interventional Radiology 研究会にて発表した．

文　献

1) McAuley BJ, Oesterle S, Simpson JB: Advances in guidewire technology. Am J Cardiol 53: 94c—96c, 1984
2) 栗林幸夫，松山正也，金淵一雄，他：冠状動脈疾患に対する血管拡張療法，臨床画像，3(8): 34—43, 1987
3) Rosenkrantz H, Bookstein JJ, Rosen RJ, et al: Post embolic colonic infarction. Radiology 142: 47—51, 1982
4) Walker WJ, Goldin AR, Shaff MI, et al: Per catheter control of haemorrhage from the superior and inferior mesenteric arteries. Clin Radiol 31: 71—80, 1980
5) 栗林幸夫，大滝　誠，岩田美郎：経カテーテル動・静脈塞栓術と動注療法—腎出血，(In)平松京一，打田日出夫編：Interventional Radiology 240—256, 1987，金原出版
6) 谷本伸弘，井戸邦雄，平松京一，他：腎動静脈奇形に対する腎動脈塞栓術—塞栓方法別による検討，臨放，31: 711—718, 1986