Osaka University Knowledge Archive

Title	運動負荷201T1心筋シンチグラフィでの再分布不全例における安静時小量追加投与の意義
Author(s)	外山, 貴士; 玉木, 長良; E. Caner, Biray 他
Citation	日本医学放射線学会雑誌. 1991, 51(5), p. 567-573
Version Type	VoR
URL	https://hdl.handle.net/11094/14809
rights	
Note	

Osaka University Knowledge Archive : OUKA

https://ir.library.osaka-u.ac.jp/

Osaka University

日本医放会誌：51（5），567—573，1991（平3）

運動負荷^{201}T1心筋シンチグラフィでの再分布不全例における安静時少量追加投与の意義

1）福井医科大学放射線科
2）京都大学医学部放射線核医学科
3）福井医科大学第1内科
4）福井医科大学第3内科

外山　貴士[1)]　玉木　長良[2)]　Biray E. Caner[1)]　中島　鉄夫[1)]
小鳥　輝男[1)]　李　鐘大[3)]　三沢　利博[4)]　石井　靖[1)]

（平成2年6月21日受付）
（平成2年8月30日最終原稿受付）

Clinical Value of Thallium-201 Reinjection after Delayed Imaging in Patient Showing Incomplete or no Redistribution

Takashi Toyama[1)], Nagara Tamaki[2)], Biray E. Caner[1)], Tetsuo Nakashima[1)], Teruo Odori[1)], Joan Dae Lee[3)], Toshihiro Misawa[4)] and Yasushi Ishii[1)]

1) Department of Radiology, Fukui Medical School
2) Department of Radiology and Nuclear Medicine, Kyoto University Hospital
3) First Division, Department of Internal Medicine, Fukui Medical School
4) Third Division, Department of Internal Medicine, Fukui Medical School

Research Code No. : 723

Key Words : Ischemic heart disease, Viability, Reinjection, Redistribution

To asses clinical value of Tl-201 (Tl) reinjection after delayed imaging, 30 patients who showed incomplete or no redistribution in stress-delayed Tl myocardial scintigraphy were studied. Of 76 myocardial segments with incomplete or no redistribution on the delayed images, 29 segments (38%) showed improvement of Tl uptake after Tl reinjection. Reinjection was considered effective in 24 segments (32%) where no or little redistribution were observed on the delayed images but improved after reinjection. The contrast ventriculography showed less wall motion abnormality in the segments with improvement after reinjection than that without improvement after reinjection (regional wall motion score: 2.55 ± 0.50 vs. 0.59 ± 0.97 $p<0.01$). History of myocardial infarction was also significantly less in the former ($p<0.05$). We conclude that Tl reinjection is useful in cases showing no or equivocal redistribution on the delayed images.

I. はじめに

虚血性心疾患において，回復可能な虚血心筋の同定は治療方針や予後の判定に極めて重要である．心筋 viability の判定は，従来運動負荷^{201}T1心筋シンチグラフィにおける3～4時間後像での再分布の有無により行われてきた[1)2)]．しかし近年では再分布のない領域でも，PET で代謝の存在が認められたり[3)4)]，血行再建術後に回復したりする例[5)~8)]が報告されている．すなわち，従来の判定法では心筋 viability を過小評価する可能性があり，

治療の適応決定の指針とするには不十分と考えられる．そこで今回心筋 viability をより正確に判定するための一法として，従来の方法で再分布の明らかでない症例に最近提案されている安静時^{201}T1少量追加投与を行い，その意義につき検討したので報告する．

II. 対　　象

対象は運動負荷^{201}T1心筋シンチグラフィを施行した虚血性心疾患症例のうち3時間後像で再分布がないか不十分と判定された30例で男性25例，女性5例，年齢は62.0±8.0歳である．このうち心筋梗塞の既往があるものは25例である．

III. 方　　法

1. 運動負荷^{201}Tl 心筋 SPECT

運動負荷^{201}Tl 心筋 SPECT は自転車エルゴメータを用い，2～3分毎に25ワットづつ増加させる漸増法で，胸痛，目標心拍数到達，ST 変化が出現した時点で^{201}Tl を約111MBq（3mCi）静注し，更に1分間運動を継続させた．静注5分後及び3時間後に回転型ガンマカメラを用い，LPO 45°から RAO 45°まで180°32方向（40秒/方向）のデータ収集を行った．その後，画像再構成を行い得られた SPECT 像で再分布がないか，または不十分と判定された場合^{201}Tl 約37MBq（1mCi）を安静時に追加投与し，10分後より少量追加投与像を同様に撮像した．

2. 再分布の判定

左室心筋を前壁・中隔・心尖・下壁・側壁の5区域に分け，2名の診断医が視覚的に判定した．その際^{201}Tl 取り込み改善度は，負荷時像と3時間後像，および負荷時像と少量追加投与像を比較し，それぞれ取り込み改善が全くないものを－，わずかに改善したものを＋，正常化はしていないがかなり改善したものを＋＋，正常化したものを＋＋＋として4段階に分けて評価した．なお負荷時像で正常と判定された区域は N とした．＋＋または＋＋＋と判定された区域は viable との判定が容易と思われ，－または＋とされた区域は viable との判定が難しい再分布不全と考えられた．

3. 局所壁運動の評価

30例中28例では左室造影が行われており，問題となった区域の局所壁運動異常の程度を－1（dyskinesis）から＋3（normokinesis）の4段階にスコア化した．

V. 結　　果

1. 少量追加投与後の^{201}Tl 取り込みの改善について

30例150区域中3時間後像で再分布不全（－または＋）と判定されたのは76区域であった．そのうち，29区域（38%）で少量追加投与後，種々の程度で取り込みの改善が認められた（Table 1）．このうち，3時間後像で－または＋で少量追加投与後＋＋以上と判定されたものを追加投与有効とすると，12症例24区域（32%）で有効であった．

2. 心筋梗塞の既往との関係

追加投与有効例と無効例で心筋梗塞の既往を比較した（Table 2）．心筋梗塞の既往は有効例で有意に少なく，12例中5例（42%）においては心筋梗塞の既往がないにも関わらず，3時間後像で再分布が乏しかった．一方，無効例では全例心筋梗塞の既往を有していた．

3. 冠動脈狭窄度との関係

Table 1　Grade of improvement in ^{201}T1 uptake on 3hr delayed scan and the reinjection scan

3hr \ Reinj	N	－	＋	＋＋	＋＋＋	Total
N	66	0	0	0	0	66
－	0	34	5	3	1	43
＋	0	0	13	9	11	33
＋＋	0	0	0	4	1	5
＋＋＋	0	0	0	0	3	3
Total	66	34	18	16	16	150

（N：normal　－：no improvement　＋：minimal improvement　＋＋：moderate improvement　＋＋＋：complete improvement）

Table 2　History of myocardial infarction in relation to improvement after T1 reinjection

（MI：myocardial infarction）

T1 reinjection	History of MI	
	MI(＋)	MI(－)
Improvement	7	5
No improvement	18	0

（$p<0.05$）

有効例，無効例とも99%以上の高度狭窄を有するものが多く(各々57%，78%)，その頻度には有意差を認めなかった（Table 3）.

4. 冠動脈病変枝数との関係

1枝病変と多枝病変の割合を比較したところ，多枝病変の割合は有効例（33%）と無効例（67%）で有意差を認めなかった（Table 4）.

5. 局所壁運動

有効例での局所壁運動スコアは2.55±0.50無効例でのスコアは0.59±0.97で，有効例で局所壁運動異常が有意に軽かった（$p<0.01$）（Table 5）.

6. 負荷時心電図変化

Table 3　Severity of coronary artery stenosis in relation to improvement after T1 reinjection

T1 reinjection	Coronary artery stenosis	
	90%≧	99%≦
Improvement	5	7
No improvement	4	14

(N.S)

Table 4　Number of affected coronary arteries in relation to improvement after T1 reinjection

T1 reinjection	single vessel	multi vessel
Improvement	8	4
No improvement	6	12

(N.S)

Table 5　Regional wall motion in relation to improvement after T1 reinjection

T1 reinjection	n	wall motion score
Improvement	11	2.55±0.50
No improvement	17	0.59±0.97

($p<0.01$)

Table 6　Incidence of ischemic ECG changes during exercise in relation to improvement after reinjection

T1 reinjection	ECG changes	
	(+)	(−)
Improvement	8	4
No improvement	9	9

(N.S)

負荷時に有意心電図変化を認めた頻度は有効例と無効例で有意差がなかった（Table 6）.

7. 症例呈示

〔症例1〕心筋梗塞の既往を持つ56歳の男性で冠動脈造影上左前下行枝に90%の狭窄が認められた1枝病変である．負荷時像では前壁中隔に欠損を認め，3時間後像でわずかに再分布が認められる（+）．追加投与後取り込みはほぼ正常化した（卌）（Fig. 1）.

〔症例2〕64歳の男性．狭心症で冠動脈造影上左前下行枝に90%の狭窄を認めた1枝病変例である．負荷時像では前壁，中隔，心尖の欠損ないし取り込み低下が認められ，3時間後像では前壁から心尖部に再分布の乏しいところがある(+)．追加投与後，これらの領域はほぼ正常化した（卌）（Fig. 2）.

〔症例3〕68歳男性で冠動脈造影上左前下行枝に75%狭窄を有する狭心症例である．負荷時像では前壁に軽度の取り込み低下を認め，3時間後像では再分布がなく，むしろよりはっきりとした取り込み低下となっている(−)．少量追加投与後，この部分は正常化した（卌）（Fig. 3）.

〔症例4〕71歳男性で冠動脈造影上右冠動脈に100%閉塞が認められた心筋梗塞症例である．負荷時像で下壁に欠損を認め，3時間後像では全く再分布が見られず，追加投与後も取り込みの改善はみられなかった（Fig. 4）.

VI. 考　察

従来，^{201}Tl心筋シンチグラフィ上再分布の有無が心筋viabilityの判定に利用され，固定性欠損であった領域は梗塞巣であると判定されてきた[1)2)]．しかし近年，PETや血行再建術後の追跡検査により，そのような領域にもviableな部分が少なからず含まれていることが報告されている[3)~7)]．すなわち，従来の方法では心筋viabilityを過小評価する可能性がある．この対策として^{201}Tl少量追加投与[8)~10)]の他に24時間後像を撮る方法[11)12)]や安静心筋シンチとその遅延像まで撮る方法[7)]が報告されている．しかし，24時間後像は画質の劣化により再分布の評価が難しい場合も少なくない．また，安静心筋シンチを別に行う方法は最

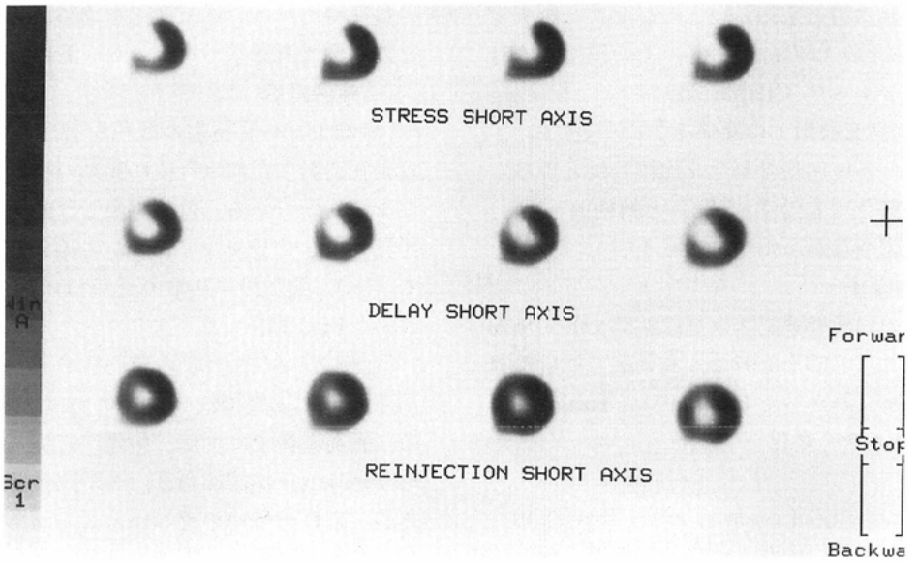

Fig. 1 Short axial slices of stress (top), 3hr delayed (middle), and reinjection (bottom) scans of a patient with 90% stenosis of left anterior descending artery. Only slight redistribution in anterior and septal wall is noted on the 3hr delayed images. But reinjection images show almost normal uptake there.

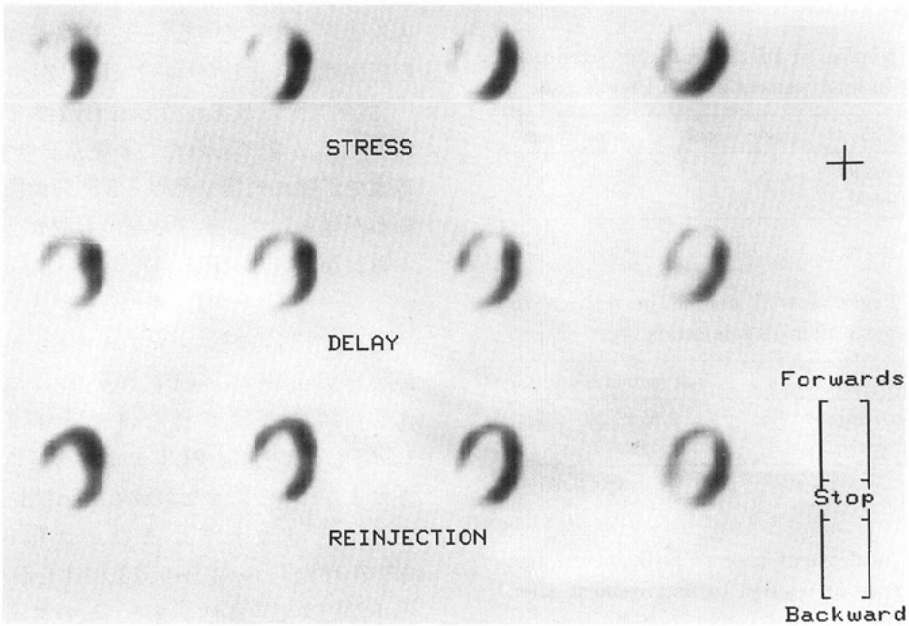

Fig. 2 Transaxial slices of a patient with 90% stenosis of left anterior descending artery. Only slight redistribution in anterior and apical wall is noted on the 3hr delayed images. But these areas become almost normalized after reinjection.

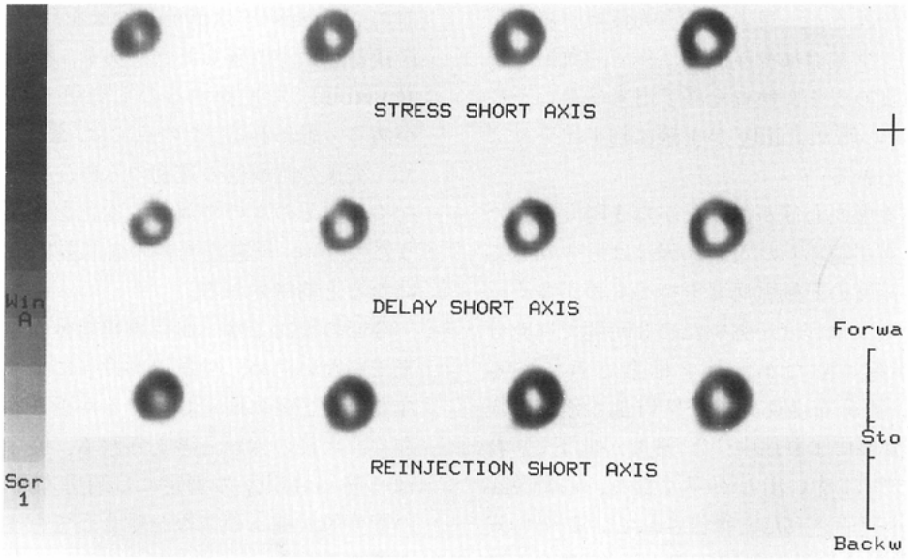

Fig. 3　Short axial slices of a patient with 75% stenosis of left anterior descending artery. Small deffective area in anterior wall is rather more obvious on the 3hr delayed images than stress images (reverse redistribution). But reinjection images show normal uptake.

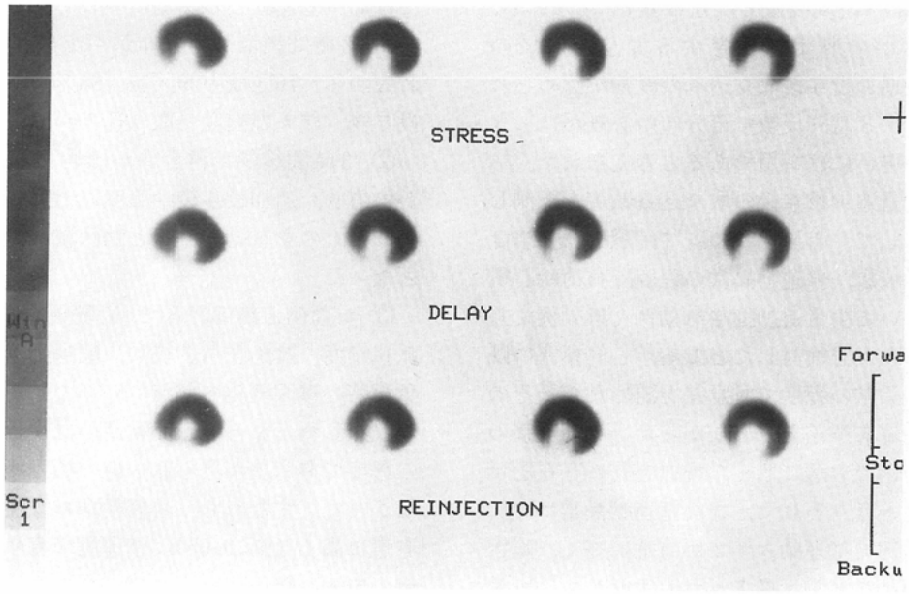

Fig. 4　Short axial slices of a patient with inferior wall infarction. Persistent defect in inferior wall is noted on the 3hr delayed images. Redistribution images reveal no more improvement.

も有力と思われるが，患者の経済的負担や被曝が大きくなる．少量追加投与法では経済的負担は増えず，その日のうちに検査を終了出来るということで，これで心筋 viability が正確に判定出来れば最良と考えられる．

回復しうる虚血心筋がありながら3時間後像で充分な再分布が認められない原因ははっきりしていないが，高度の冠動脈病変を持つものが多く，負荷時像での欠損程度が強いため3時間では充分な再分布が起こらなかったと推察されている[13)14)]．また，再分布は負荷後の^{201}Tl 血中濃度に規定され，摂食等により血中^{201}Tl 濃度が低下し，特に虚血部で^{201}Tl 洗い出しが早くなり，心筋 viability が過小評価されたと報告されている[15)16)]．安静時^{201}Tl 少量追加投与では，血中^{201}Tl 濃度が再び上昇するため再分布がはっきり見えてきたものと考えられる．また，カウントの増加により画質が向上するため，従来の方法では明らかでなかったわずかな再分布の存在が，少量追加投与により明らかとなった可能性も考えられる．今回の我々の検討では，3時間後像で再分布不全，すなわち，viable か否かの判定に苦慮するような区域の32%で少量追加投与後取り込みの改善が認められた．従って，3時間後像で再分布の有無がはっきりとしない場合には有用であると考えられた．

一方，少量追加投与後の取り込み改善を予測し得る因子として，心筋梗塞の既往，冠動脈狭窄度および病変枝数，壁運動異常の程度，負荷時心電図変化について少量追加投与有効例と無効例で差があるかどうかを検討したところ，心筋梗塞の既往と壁運動異常の程度で有意差を認めたが，その他の項目では有意差を認めなかった．心筋梗塞の既往は有効例で有意に低く，虚血心筋の存在を示唆する所見と考えられた．また壁運動異常に関しては，有効例で壁運動スコアが有意に高く，障害の程度が軽いことが示唆された．すなわち，少量追加投与により改善の見られる領域は障害程度の相対的に軽い虚血心筋を反映するものと考えられる．Liu ら[14)]は再分布のない領域でも壁運動の保たれた領域では可逆的虚血を示すと報告している．しかし Rozanski ら[6)]の報告では，血行再建術前に akinesis とか dyskinesis を呈した区域でも術後壁運動が改善した例があり，壁運動異常で心筋 viability を推測するのも有用ではあるが限界があると思われる．この点では，最近 MRI によって，従来の内膜側の運動のみに注目する方法ではなく，壁そのものの運動，変化を映像化し得るようになり[17)]，壁運動異常のより詳細な検討が可能になると期待される．

今回の検討では，血行再建術後の追跡検査が出来ていないため，少量追加投与により可逆的な虚血心筋を正確に同定しているか否かは明らかではなく，今後の課題と考えられる．従って現時点では心筋 viability の判定には再分布や壁運動異常の程度等，種々の情報を総合して行う必要があると考えられる．

VII. まとめ

運動負荷^{201}Tl 心筋シンチグラフィーの3時間後像で再分布が不充分または認められないと判定された30例に安静時少量追加投与を行い，その有用性について検討した．左室造影が行われた28例では局所壁運動との関連についても検討した．

① 3時間後像で再分布が不十分または認められなかった76区域中29区域（38%）では少量追加投与後，種々の程度で取り込みが改善した．

② 3時間後像で再分布がほとんどないかわずかであり，追加投与後中等度以上に取り込みが改善したものを有効とすると24区域（32%）で有効となった．

③ 有効例と無効例とで，心筋梗塞の既往，冠動脈狭窄度，冠動脈病変枝数，壁運動障害の程度，負荷時心電図変化の有無について差があるかどうか検討したところ，心筋梗塞の既往と壁運動障害の程度で有意差が見られ，他の項目では有意差がなかった．すなわち，心筋梗塞の既往は無効例で有意に高く（$p<0.05$），壁運動障害の程度は有効例で有意に軽かった（$p<0.01$）．

④ 3時間後像で再分布の有無がはっきりしない時には少量追加投与法を試みる価値があると思われる．

文　献

1) Pohost GM, Zir LM, Moore RH, et al: Diffe-

rentiation of transiently ischemic from infarcted myocardium by serial imaging after a single dose of thallium-201. Circulation 55 : 294—302, 1977

2) Blood DK, McCarthy DM, Sciacca RR, et al : Comparison of sngle-dose and double dose thallium-201 myocardial perfusion scintigraphy for the detection of coronary artery disease and prior myocardial infarction. Circulation 58 : 777—788, 1978

3) Brunken R, Schwaiger M, Grover-McKay M, et al : Positron emission tomography defects tissue metabolic activity in myocardial segments with persistent thallium perfusion detects. J Am Coll Cardiol 10 : 557—567, 1978

4) Tamaki N, Yonekura Y, Yamashita K, et al : Relation of left ventricular perfusion and wall motion with metabolic activity in persistent defects on thallium-201 tomography in healed myocardial infarction. Am J Cardiol 62 : 202—208, 1988

5) Gibson RS, Watson DD, Taylor GJ, et al : Prospective assessment of regional myocardial perfusion before and after coronary revascularization surgery by quantitative thallium-201 scintigraphy. J Am Coll Cardiol 1 : 804—815, 1983

6) Rozanski A, Bermann DS, Gray R, et al : Use of thallium-201 redistribution scintigraphy in the preoperative differentiation of reversible and non-reversible myocardial asynergy. Circulation 64 : 936—944, 1981

7) Iskandrian AS, Hakki AH, Kane SA, et al : Rest and redistribution thallium-201 myocardial scintigraphy to predict improvement in left ventricular function after coronary arterial bypass grafting. Am J Cardiol 51 : 1312—1316, 1983

8) Rocco T, Dilsizian V, Mckusick K, et al : Redistribution after thallium re-injection : Relationship to coronary anatomy and regional wall motion (abstr). J Nucl Med 30 : 740, 1989

9) 板金　広，秋岡　要，飯田英隆，他：虚血性疾患に対する Exercise/reinjection 心筋 SPECT の有用性，心臓，22 : 85—93, 1990

10) 大谷　弘，玉木長良，米倉義晴，他：運動負荷^{201}T1 心筋シンチグラフィにおける安静時小量追加投与の試み（第1報）—24 時間像および局所壁運動との対比検討—，核医学，27 : 9—15, 1990

11) Kiat H, Berman DS, Maddahi J, et al : Late reversibility of tomographic myocardial thallium-201 defects : An accurate marker of myocardial viability. J Am Coll Cardiol 12 : 1456—1463, 1988

12) 武藤敏徳：運動負荷 T1-201 心筋 SPECT による遅延再分布の検討，核医学，25 : 639—645, 1988

13) Gutman J, Berman DS, Freeman M, et al : Time to completed redistribution of thallium-201 in exercise myocardial scintigraphy : Relationship to the degree of coronary artery stenosis. Am Heart J 106 : 989—995, 1983

14) Liu P, Kiess MC, Okada RD, et al : The persistent defect on exercise thallium imaging and its fate after myocardial revascularization : Does it represent scar or ischemia ? Am Heart J 110 : 996—1001, 1985

15) Angello DA, Wilson RA, Palac RT : Effect of eating on thallium-201 myocardial redistribution after myocardial ischemia. Am j Cardiol 60 : 528—533, 1987

16) Nelson CW, Wilson RA, Angello DA, et al : Effect of thallium-201 blood levels on reversible myocardial defect. J Nucl Med 30 : 1172—1175, 1989

17) Axel L, Dougherty L : Heart wall motion : Improved method of spatial modulation of magnetization for MR imajging. Radiology 172 : 349—350, 1989