Osaka University Knowledge Archive

Title	心搏及び吸呼の肺紋理に及ぼす影響
Author(s)	足立, 忠; 本間, 襄; 村山, 昭信
Citation	日本医学放射線学会雑誌. 1954, 14(3), p. 214-215
Version Type	VoR
URL	https://hdl.handle.net/11094/14815
rights	
Note	

Osaka University Knowledge Archive : OUKA

https://ir.library.osaka-u.ac.jp/

Osaka University

心搏及び呼吸の肺紋理に及ぼす影響

東京醫科齒科大學　放射線醫學教室(主任　足立忠教授)
足　立　　忠・本　間　　襄・村　山　昭　信

(昭和28年12月23日受付)

I. 緒　言

今日胸部エツクス線寫眞は臨床的に極めて多數撮影されているが，一般には心臟の周期と無關係で深吸氣時に撮影されている．吾々は心臟の搏動と呼吸とが胸部エツクス線寫眞に如何なる影響を及ぼすかを見ようと考え，種々の心臟周期に於て胸部エツクス線撮影を行い且又深吸氣時と深呼氣時の撮影も併せて行い，いずれの周期又は呼吸相が診斷的價値の高い胸部エツクス線寫眞であるかに就いて調べてみた．

II. 實驗方法及びその成績

最初蓄電器放電式心搏連動裝置を用いて同一被檢査者に就いて同一カセツテに依り心臟電位のR棘の位置(I)，それより $^{3}/_{16}$ 秒遲れた時(II)，$^{5}/_{16}$ 秒後(III)の三つの周期に胸部撮影を行い同時現像處理を行つた．

1)　心搏周期と肺野

肺野の診斷的價値が血管像が明瞭であり，しかも明瞭に末梢に至るまで見得ると言ふ所にあると考え，この觀點から上記の寫眞を觀察した．1mの距離から肺野の末梢に見える判然とした血管像を上，中，下肺野の三部に分けてその數を讀んだのが第1圖であつて，心臟の(I)(II)(III)の各周期のいずれにも血管數の相違を認め得なかつた．次いで明視距離に於て比較的血管像の，はつきりして居る肺野卽ち第2圖に示した樣に右前第II肋間，右後第V肋骨上，左後第IX肋間を通過する血管の數を調べた．第3圖はその成績を示すものであつて前同樣明かな差違を三つの心臟周期の間に發見出來なかつた．しかしながら心臟の大きさはその周期に依つて明かに變化して居るのであるから，それと共に血管自體の幅も變化するものと考えられる．ここに於て明確に三周期を通じて認められる血管の大體同じ部位の幅をマイクロメーターに依り測定して見た．第4圖にあるように $^{1}/_{10}$mm

第I圖　心搏と血管の數(深吸氣時)

		心搏周期		
		I	II	III
右側	上肺野	8本	8本	7本
	中肺野	9	9	9
	下肺野	10	9	10
左側	上肺野	12	11	10
	中肺野	10	10	12
	下肺野	9	9	9

第　2　圖

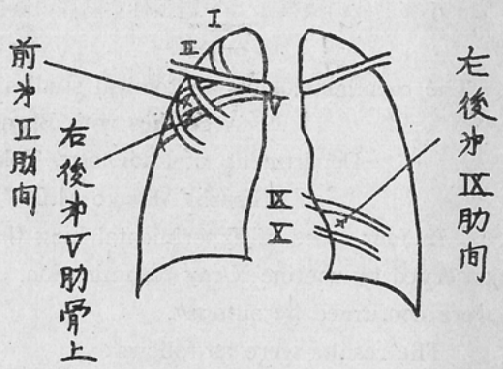

第3圖　心搏周期の血管數に及ぼす影響(深吸氣時)

		右前第II肋間	右後第V肋上	左後第IX肋間
心搏周期	I	8本	8本	6本
	II	8本	8本	6本
	III	7本	8本	6本

第4圖　心搏周期と血管の幅(深吸氣時)單位 cm

		右側		左側	
		中肺野	下肺野	中肺野	下肺野
心搏周期	I	0.315	0.255	0.325	
	II	0.310	0.265	0.320	
	III	0.315	0.270	0.335	
	I		0.550	0.370	0.460
	II		0.520	0.370	0.470
	III		0.525	0.365	0.475

第5圖　深吸氣時及び深呼氣時の肺野の明るさの相異

心搏周期			露出計示度			
			右前第I肋間	右前第IV肋間	左前第I肋間	左前第IV肋間
I		吸	4.2	6.5	4.0	6.5
		呼	5.7	13.0	4.5	17.0
I		吸	6.5	8.5	6.5	6.5
		呼	6.5	13.0	6.5	12.0
I		吸	3.2	3.2	3.2	2.8
		呼	4.0	6.5	3.2	7.0
I		吸	2.8	2.1	2.8	2.1
		呼	3.2	3.2	3.2	4.2

吸＝深吸氣，呼＝深呼氣

の範圍では變化が見られず，肉眼的に鮮鋭に見える最大のボケを 0.2mm とするならば肉眼的には血管の幅は殆ど心搏に影響されないと言える．

2）呼吸相と肺野

次に深吸氣時及び深呼氣時の肺野の相違を調べた．この際も心臓の周期は深吸氣時及び深呼氣時共に同一として前記の3點を使用した．只この實驗に於ては二つの呼吸相の寫眞の上に同一物と考えられる血管を發見する事が困難であつた爲にやむを得ず寫眞撮影に用いられている電氣露出計（ウエストン製）に依つて肺野の明るさを測定することにした．第5圖に示したように測定を行つた場所は右前第I肋間，右前第IV肋間，及び左前第I，IV肋間の四カ所である．尙この際露出計の感光窓に1 cm² の正方形の孔を設けた黑紙をはりつけ常に一定面積の光が入るように注意した．その成績は第5圖にある如くで，呼氣時には吸氣時に比べて下肺野が寫眞上白く（卽ちエツクス線の透過が減ずる）なるが，一方上肺野では呼氣時及び吸氣時の兩相の間に大きな差を見出し得ない．H. R. Schinz[1] もその著書に言へる如く，呼吸に依つて上肺野は下肺野程血管の密度が增加せぬものと思われる．

III. 結　論

上記實驗から次の事が言へると思う．

i）胸部エツクス線寫眞中の血管像の幅及び數は心搏により餘り影響されない．

ii）深呼氣時は深吸氣時に比し寫眞上，下肺野の血管影は密になるが上肺野は著明な增減がない．

以上の事から現今普通に行われているように深吸氣時に撮影すれば心搏には差程の注意を拂わなくとも診斷上には大きな缺點や差が殆どないものと考える．

文　獻

1) Lehrbuch der Röntgendiagnostik von H. R. Schinz, W.E. Baensch, E. Friedl, E. Uehlinger