The University of Osaka
Institutional Knowledge Archive

Title	発作後2週間以内の橋梗塞のMRI
Author(s)	内野, 晃; 秦, 裕文; 大野, 正人
Citation	日本医学放射線学会雑誌. 1991, 51(8), p. 929-934
Version Type	VoR
URL	https://hdl.handle.net/11094/14818
rights	
Note	

The University of Osaka Institutional Knowledge Archive : OUKA

https://ir.library.osaka-u.ac.jp/

The University of Osaka

日本医放会誌：51（8），929—934，1991（平3）

発作後2週間以内の橋梗塞のMRI

九州労災病院放射線科
内野　晃*　秦　裕文　大野　正人

（平成2年10月3日受付）
（平成2年11月21日最終原稿受付）

MR Imaging of Pontine Infarction within 2 Weeks after Ictus

Akira Uchino, Hirofumi Hata and Masato Ohno
Department of Radiology, Kyushu Rosai Hospital

Research Code No. : 503.9

Key Words : Pontine infarct, Basilar artery, MR imaging

Magnetic resonance (MR) images of 10 patients with pontine infarction were reviewed. A total of 17 examinations were performed on a 1.5 Tesla high-field scanner (GE) within two weeks after ictus.

The infarcted area was detected by MR as early as 20 hours after stroke in one case. However, MR images obtained in two cases three and nine hours after onset were unremarkable. It is therefore suggested that follow-up study should be performed when initial MR images within 20 hours postictus are normal.

T_1-weighted images at four, nine and twelve days after ictus were interpreted as normal. In two of these three examinations, the infarcted areas were clearly demonstrated as hyperintense lesions on T_2-weighted images. In the other examination, however, an area of mildly increased signal intensity was seen on T_2-weighted images. This case suggests that the fogging effect is also observed on MR imaging and that a small pontine infarction may be overlooked during the subacute stage.

Basilar artery occlusion was detected as an absence-of-flow void in three of the ten patients.

In conclusion, MR imaging proved to be a relatively useful diagnostic modality for evaluating acute and subacute pontine infarctions.

I. はじめに

脳幹梗塞の診断におけるMRIの有用性についての報告はすでに多く，我々も慢性期の脳幹梗塞や延髄梗塞について報告した[1)2)]．今回，まだまとまった報告のない超急～亜急性期の橋梗塞10例を経験し，若干の知見を得たので報告する．

II. 対象および方法

対象は当院において1988年2月から1990年9月までに頭部のMRIを施行した症例のうち，発作後2週間（14日）以内に検査された橋梗塞10例（17検査）である．発症日時が特定できない症例や，脳幹梗塞が疑われても全経過を通じてMRIで異常を指摘できなかった症例は含まれていない．男性8例，女性2例，年齢分布30～75歳（平均59歳）であった．2例で3回，3例で2回の検査を期間内に施行した．24時間以内の超急性期は3例，1～7日の急性期は5例（6検査），8～14日の亜急性期前半は8例であった（Table 1）．

使用機種はSigna 1.5 Tesla（GE社）で，スピン・エコー（SE）法を用いた．T_1強調像はSE 400/20，プロトン密度（PD）強調像とT_2強調像はSE 2,000/20，80で得た．スライス厚は5mm，スライ

*現）九州大学医学部放射線科学教室

Table 1 Patients with pontine infarction examined by MRI within 2 weeks after ictus

Case No.	Age/Sex	Neurological signs and symptoms	Interval from ictus to MRI	MR findings		
				Signal intensity of infarcted area		Basilar artery occlusion
				on T1-weighted image	on T2-weighted image	
1	75/M	quadriparesis	9 hours	*isointense*	*isointense*	+
			4 days	mildly hypointense	hyperintense	+
			11 days	mildly hypointense	mildly hyperintense	+
2*	71/M	vertigo,	3 hours	*isointense*	*isointense*	−
		R.hemiparesis	3 days	mildly hypointense	hyperintense	−
			12 days	*isointense*	mildly hyperintense	−
3	37/M	L. hemiplegia,	20 hours	mildly hypointense	mildly hyperintense	−
		speech disturbance	8 days	mildly hypointense	hyperintense	−
4	73/M	double vision	1 day	mildly hypointense	mildly hyperintense	−
			6 days	mildly hypointense	mildly hyperintense	−
5	58/M	coma	1 day	mildly hypointense	mildly hyperintense	+
			8 days	mildly hypointense	hyperintense	+
6	65/M	vertigo, nausea	4 days	*isointense*	hyperintense	−
7	48/M	L. hemiparesis	9 days	mildly hypointense	hyperintense	−
8	30/M	quadriplegia	9 days	mildly hypointense	hyperintense	+
9	75/F	L. hemiplegia	9 days	mildly hypointense	hyperintense	−
10	57/F	unsteady gait	9 days	*isointense*	hyperintense	−

*This case was reported in reference 8

ス間ギャップは 0 ないし2.5mm である．マトリックスは256×256で，積算回数は T_1強調像では 2 回，T_2強調像では 1 回である．FOV は22ないし24cm とした．flow compensation は行っていない．まず，T_1強調の正中矢状断を位置決め用にとり，水平断を撮像した．

得られた画像から，梗塞巣の T_1および T_2強調像における信号強度と脳底動脈の閉塞の有無を retrospective に分析した．ただし，PD 強調像は磁気テープに保存がなく，フィルムが行方不明の症例があるため，今回の検討対象からは除外した．

III. 結　果

分析結果を Table 1 に示す．発作後 3 時間と 9 時間の 2 例では T_1，T_2強調像ともに等信号で，梗塞巣を指摘できなかったが，各々発作 3 日後と 4 日後には T_1強調像でやや低信号，T_2強調像で高信号となった（Fig. 1）．

発作後20時間の 1 例と 1 日後の 2 例では梗塞巣はすでに T_1強調像でやや低信号，T_2強調像でやや高信号域として同定できた．

発作 4 日後の 2 例中 1 例，9 日後の 4 例中 1 例および12日後の 1 例の計 3 例では，T_1強調像で梗塞巣は等信号であった．うち 2 例は T_2強調像で高信号であったが，他の 1 例では T_2強調像にても信号の上昇が軽度で，梗塞巣がやや不明瞭であった（Fig. 2）．

脳底動脈に flow void がみられず，閉塞ないし血流停滞があると診断されたのは10例中 3 例であり，うち 1 例では信号強度が時間とともに変化した（Fig. 1）．

IV. 考　察

動脈閉塞によって血流が止まると，数時間でまず cytotoxic edema のために細胞内液が増加し，次いで vasogenic edema がおこって細胞外液が増加すると言われ[3]，これらの水分含有量の増加が MRI 上 T_1強調像でやや低信号，T_2強調像で高信号域としてとらえられる[4)5)]．

脳梗塞巣は，Buonanno ら[6]によるラットなどを用いた動物実験では，動脈結紮後最短 2 時間で MRI にて検出可能である．また，臨床的には最短 3 時間で検出できた報告もみられる[7)8)]が，信号強度の明らかな変化には通常 6 時間ほど必要である[9)10)]．しかし，福田ら[11]は0.15Tesla の装置を用い，基底核や脳幹の梗塞巣は12時間以内では 4 例

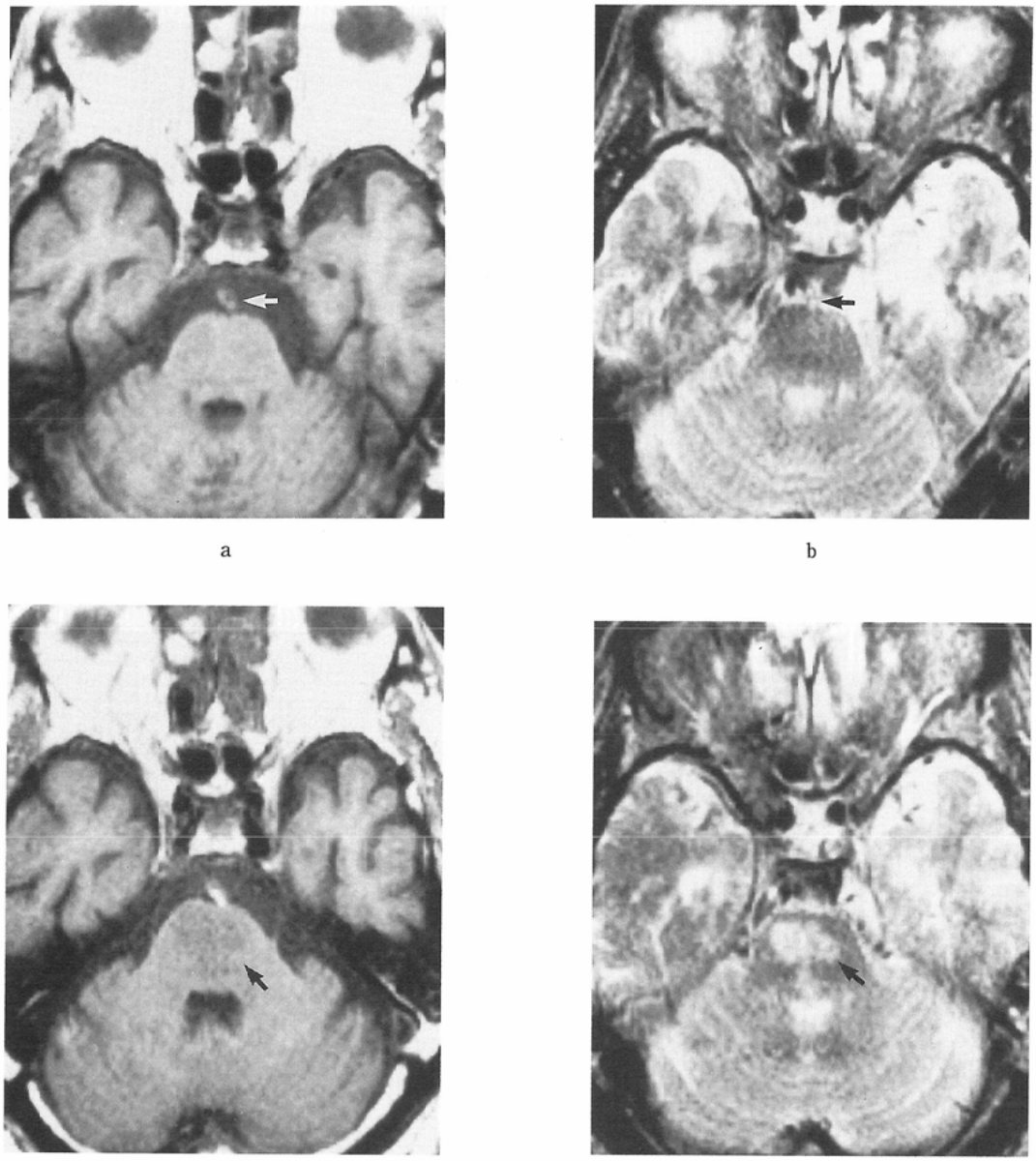

Fig. 1　Case 1. a, b. Both T_1-and T_2-weighted images obtained nine hours after ictus are unremarkable except for basilar artery occlusion. The basilar artery is isointense on T_1-weighted image and is hyperintense on T_2-weighted image, presumably due to oxyhemoglobin (arrows). c, d. At four days after stroke, a large portion of pons is mildly hypointense on T_1-weighted image and is hyperintense on T_2-weighted image, indicating an acute pontine infarction (arrows). The basilar artery is hyperintense on both T_1-and T_2-weighted images probably due to free methemoglobin.

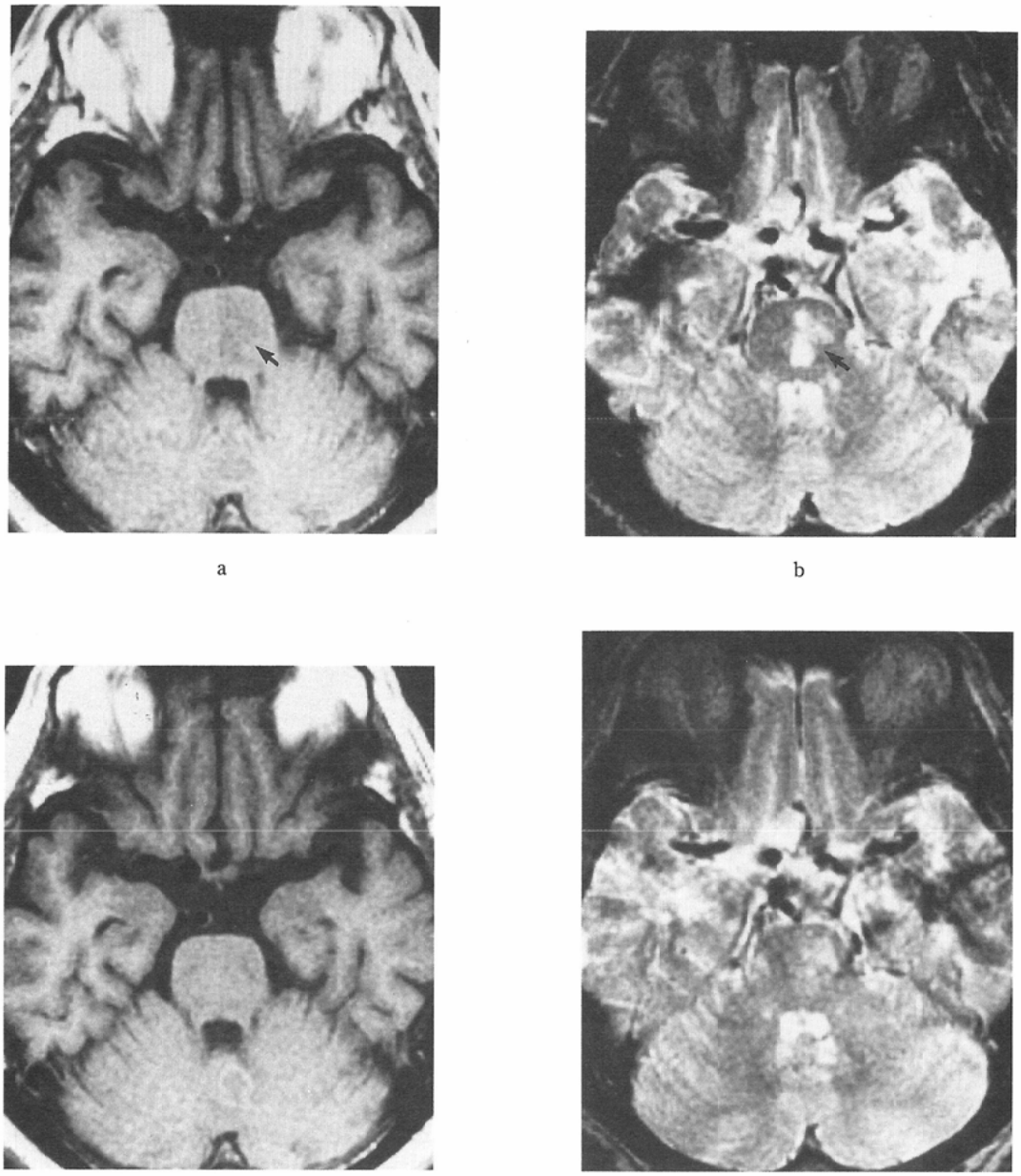

Fig. 2 Case 2. a, b. MR images obtained three days after onset show a typical pontine infarction (arrows). c, d. At twelve days postictus, however, the infarcted area is isointense on T_1-weighted image and is mildly hyperintense on T_2-wighted images, suggesting the presence of "fogging effect" on MR imaging.

すべてで検出不能であったと報告している．我々は分解能の優れた高磁場 MRI 装置を用いたが 3 時間後と 9 時間後の 2 例で梗塞巣を検出できなかった．まだ症例数が少なく断定できないが，MRI による橋梗塞の検出は比較的大きな大脳梗塞に比べると，かなり遅れるようである．その理由として，橋梗塞巣は比較的小さいことの他，橋が浮腫の起こりにくい構造であるのかもしれな

い．20時間以上経過した症例では全例検出できたため，発作後20時間以内にMRIが施行されて異常がみられなくても，必要に応じて近日中に再検査を施行すべきであろう．ただし，本研究ではfalse negative症例についての検討は不可能であるので，MRIで検出できないほどの小さな橋梗塞の存在も考慮しなければならない．

浮腫の減退とともにT_1値の延長が改善され，T_1強調像で不明瞭化することはよく知られている[12]．我々の検討でも4日後，9日後，12日後にT_1強調像で梗塞巣を指摘できない症例があった．一方，T_2強調像における梗塞巣の信号の上昇幅は大きく，亜急性期にやや不明瞭化することはあっても，検出できなくなることはない．しかし，我々のCase 2ではartifactの影響もあるが，T_2強調像にても梗塞巣がわかりにくい[13]．よって，亜急性期に初めてMRIが施行された場合，いわゆるfogging effectのため，橋梗塞は見落とされる可能性があることを念頭において読影すべきである．我々は検査時間の関係でflow compensation (FC)はルーチンには行っていないが，必要に応じてFCを行ってartifactを除去すると良いであろう．

ところで，Gd-DTPAを用いた造影MRIを追加すると，亜急性期には梗塞巣は増強されやすく[14]，見落とされる危険は減少する．単純MRIではっきりしない場合は造影MRIを考慮すべきかもしれない．

脳底動脈の閉塞ないし血流停滞はflow voidの消失としてMRIで検出でき[15]，血管造影で確認されていないが，異常のみられた我々の3例はいずれも広範な橋梗塞を起こしていた．Case 1では梗塞巣が出現する前に脳底動脈の閉塞ないし血流停滞が診断できており，読影にあたっては脳底動脈のflow voidに注意すべきである．また，3例中1例では信号強度がヘモグロビンの変性を反映して経時的に変化しており，閉塞からの時間を知る手がかりになると思われる．しかし，血管内の血栓の変化は脳内血腫の変化[16]とは異なると予想され，今後症例を重ねて検討する必要があると思われる．

V．まとめ

発作後2週間以内に1.5Tesla装置によるMRIを施行した橋梗塞10例（17検査）をretrospectiveに検討し，以下の結論を得た．

1）発作後20時間の1例では梗塞巣を検出できたが，3時間後と9時間後の2例では異常を指摘できなかった．よって，橋梗塞の検出は大脳梗塞よりも遅れ，20時間以内の正常例では，場合によっては再検査が必要である．

2）発作後4日，9日，12日の3検査でT_1強調像で異常を指摘できず，12日後の1検査ではT_2強調像にても梗塞巣がやや不明瞭であった．よって，亜急性期には比較的小さな橋梗塞は見落とされる可能性があることが示唆された．

3）脳底動脈閉塞ないし血流停滞は10例中3例にみられ，読影にあたってはflow voidの有無に注意すべきである．

4）以上より，超急～亜急性期の橋梗塞の診断にMRIは比較的有用であると思われた．

症例を紹介していただいた当院神経内科，脳卒中診療科，脳神経外科の諸先生方に御礼申し上げます．

文　献

1）内野　晃，小野村健太郎，大野正人：脳幹梗塞のMRI—1.5テスラ装置による陳旧例の検討—，臨放，34：313—316, 1989
2）内野　晃，森　朋子，大野正人：延髄梗塞のMRI，日本医放会誌，51：375—379，1991
3）Klatzo I：Neuropatological aspects of brain edema. J Neuropathol Exp Neurol 26：1—14, 1967
4）Brant-Zawadzki M, Weinstein P, Bartkowski H, et al：MR imaging and spectroscopy in clinical and experimental cerebral ischemia：A review. AJNR 8：39—48, 1987
5）渡部恒也：脳梗塞，日獨医報，33：539—552, 1989
6）Buonanno FS, Pykett IL, Brady TJ, et al：Proton NMR imaging in experimental ischemic infarction. Stroke 14：178—184, 1983
7）今北　哲，西村恒彦，内藤博昭，他：脳梗塞，臨放，32：1250—1252, 1987
8）Tanaka T, Sakai T, Uemura K, et al：Magnetic resonance imaging in the acute stage of cerebrovascular disease —Clinical comparison with computed tomography—. Neurol Med Chir (Tokyo) 28：974—980, 1988
9）Sipponen JT, Kaste M, Ketonen L, et al：

Serial nuclear magnetic resonance (NMR) imaging in patients with cerebral infarction. J Comput Assist Tomogr 7 : 585—589, 1983
10) Grossman CB : Cerebrovascular disorders. (In) Magnetic resonance imaging and computed tomography of the head and spine. p146, 1990, Williams & Wilkins, Baltimore
11) 福田　修，佐藤秀次，鈴木　尚，他：MRI による脳梗塞急性期例の検討，脳外，17 : 31—36, 1989
12) 茂木禧昌，古瀬和寛，金桶吉起，他：脳梗塞巣 T_1 値の経時変化，NMR 医学，6 : 185—192, 1986
13) Uchino A, Miyoshi T, Ohno M : Fogging effect and MR imaging : A case report of pontine infarction. Radiat Med 8 : 99—102, 1990
14) Imakita S, Nishimura T, Yamada N, et al : Magnetic resonance imaging of cerebral infarction : Time course of Gd-DTPA enhancement and CT comparison. Neuroradiology 30 : 372—378, 1988
15) Knepper L, Biller J, Adams HP, et al : MR imaging of basilar artery occlusion. J Comput Assist Tomogr 14 : 32—35, 1990
16) 内野　晃，大成宣弘，大野正人：急性期高血圧性脳出血の MRI—1.5テスラ装置による検討—，日本医放会誌，49 : 1243—1252, 1989