The University of Osaka
Institutional Knowledge Archive

Title	切除径 5mm以下の限局性肺病変における病理組織と高分解能CTの対比-Multidetector-row CTによる陰影の同定と検出-
Author(s)	石川, 浩志
Citation	日本医学放射線学会雑誌. 2002, 62(8), p. 415-422
Version Type	VoR
URL	https://hdl.handle.net/11094/14827
rights	
Note	

The University of Osaka Institutional Knowledge Archive : OUKA

https://ir.library.osaka-u.ac.jp/

The University of Osaka

切除径 5mm以下の限局性肺病変における病理組織と高分解能CTの対比
－Multidetector-row CTによる陰影の同定と検出－

石川　浩志

新潟大学大学院医歯学総合研究科腫瘍放射線医学分野・分子細胞病理学分野

Pathologic/High-resolution CT Correlation of Focal Lung Lesions 5 mm or Less in Diameter: Detection and identification by multidetector-row CT

Hiroyuki Ishikawa

PURPOSE: To clarify the limitations of multidetector-row CT (MDCT) in detecting focal lung lesions of 5mm or less in diameter by pathologic/high-resolution CT (HRCT) correlation.
MATERIALS AND METHODS: Twenty-two patients who underwent both preoperative HRCT of the entire lobe using MDCT (MD-HRCT) and lobectomy for primary (n=21) or metastatic (n=1) lung tumor were studied. The author attempted to locate any focal lung lesions other than the main tumor throughout the resected and sliced specimens and to identify the opacities corresponding to the macroscopic lesions on MD-HRCT before histopathologic evaluation. Then two observers without pathologic information attempted to detect the lesions on MD-HRCT.
RESULTS: Ninety-one lesions of 5mm or less in diameter were found in 15 patients. Histopathologically, 13lesions were classified as bronchioloalveolar carcinoma (BAC), 38 as atypical adenomatous hyperplasia (AAH), 9 as reactive hyperplasia (RH), 19 as inflammatory lesion (INF), 8 as solid lesion (SL), and 4 as showing no organizing change. The author, who had knowledge of the gross pathologic examinations, identified the opacities at rates of 100%, 82%, 56%, 42%, and 88% for BAC, AAH, RH, INF, and SL, respectively. The rates of lesion detection in the absence of knowledge of the pathologic examinations were 85%, 58%, 22%, 32%, and 75% for BAC, AAH, RH, INF, and SL, respectively. The rates of identification and detection of lesions more than 3mm in diameter were 90% and 57%, respectively, while those of lesions less than 2mm in diameter were 71% and 35%, respectively.
CONCLUSIONS: MD-HRCT proved to be useful in detecting focal lung lesions of 5mm or less in diameter; however, it is still difficult to detect lesions of less than 2mm in diameter.

Research Code No.: *506. 1*

Key words: *Lung, Multidetector-row CT, High-resolution CT*

Received Feb. 27, 2002; revision accepted May 14, 2002

Division of Radiation Oncology, Graduate School of Medical and Dental Science, Niigata University

別刷請求先
〒951-8510　新潟市旭町通 1-757
新潟大学大学院医歯学総合研究科腫瘍放射線医学分野
石川　浩志

はじめに

近年，胸部の検診やスクリーニング検査にCTが積極的に利用されるようになり，小さな限局性肺病変が多く発見されるようになった．限局性肺病変の評価には病変の辺縁や内部の性状を明瞭に描出する高分解能CT（HRCT）が有用であり[1),2)]，特に肺腺癌では野口分類[3)]との対比が良好で予後の推定も可能である[4)-6)]．HRCT所見と病理組織の対比から得られた知見はHRCTで限局性肺病変を評価する際の根拠となるが，微小な陰影は切除肺での相当部位の同定が困難であることから，HRCT所見と病理組織が対比できる機会が少なく，現在のところ5mm以下の限局性肺病変に関する知見は十分ではない．その結果，5mm以下の病変については組織学的術前診断はもちろん，HRCT上での病理組織の推定も困難であり，臨床的な対応に苦慮している現状にある．

その一方で，近年登場したMultidetector-row CT（MDCT）により，一肺葉全体にわたる広範囲のthin-section CTが容易に施行できるようになり，切除肺で偶然発見された微小限局性肺病変がHRCT上でretrospectiveに検索可能となった．また，中枢側との連続性により気管支や血管等の解剖学的区域構造が末梢まで同定可能となったため，HRCT上の病変と切除肺上の病変の対比はより詳細かつ正確になり，5mm以下の限局性肺病変におけるHRCT所見と病理組織の対比を行ううえで有用性を発揮することが期待される．

そこで本研究では，肺葉切除例の術後病理検索で5mm以下の限局性肺病変をくまなく検索し，その病理組織所見を明らかにしたうえで，MDCTによる全切除肺葉HRCTとの対比を試みたので，その結果を報告する．

対　象

2000年6月から2001年3月までの間に新潟大学医学部附属病院第二外科で肺葉切除が施行された28例のうち，術前にMDCTによる全切除肺葉HRCT（MD-HRCT）が施行され，切除肺とMD-HRCTの対比が可能であった22例を微小限局性肺病変の検索の対象とした．対象外となった6例の内訳

は，化学療法後の小細胞癌 2 例，放射線治療後の扁平上皮癌 1 例，直腸癌多発肺転移 1 例，MD-HRCTのデータの保存に不備が見られた原発性肺癌 2 例(腺癌と扁平上皮癌が各 1 例)であった．

22症例の内訳は，男性11例，女性11例，年齢は43～80歳，平均67歳であった．切除肺葉は右上葉 6 例，右中葉 3 例，右下葉 5 例，左上葉 7 例，左下葉 1 例であった．各症例における本来の切除対象である主病変の術後組織診断は原発性肺癌が21例(腺癌17例，扁平上皮癌 2 例，腺扁平上皮癌 1 例，小細胞癌 1 例)，転移性肺癌が 1 例(腎細胞癌)であった．腎細胞癌の 1 例は術前に組織学的確定診断がついていない症例であった．22症例の主病変の切除径は 9～38mmであった．

方　法

1．術前MD-HRCT

CTはGE社製LightSpeedQX/iを使用し，術前10日以内に撮影された．管電圧120kV，管電流170mA，コリメーション1.25mm，HQ mode(ピッチ 3)の設定で，1～8 回の呼吸停止下に切除予定肺葉全体を撮影し，1.25mm厚，1.25mm間隔にてFOV 17.5cm，再構成タイプBoneで再計算のうえ，ウインドウ幅2000，ウインドウ値 -400で表示した．

2．術後病理検索と病理組織診断

切除肺は手術直後に経気管支的に10％ホルマリンを注入し 2～3 日間固定した後，CTスライスと平行に 5mm以下の厚さに割を入れ，触診を併用して割面を詳細に観察し，大きさや良性悪性の可能性にかかわらずすべての限局性肺病変を拾い上げた．割面において肉眼的に最大径を測定した後，組織標本を切り出し，ヘマトキシリン－エオジン染色を行い，病理組織像を評価した．

3．MD-HRCTとの対比

1)陰影の同定

組織標本を切り出す前に，病変内部や病変近傍の気管支や血管をMD-HRCT上で同定することで切除肺上の区域解剖上の病変部位を厳密に同定し，病変に相当する陰影が術前MD-HRCTで同定できるか判定した．陰影が同定できるものを「同定可能」，同定できないものを「同定不可能」とした．

2)読影実験

対象症例に関与していない 2 人の胸部画像診断専門医による読影実験を行い，病変の検出能を評価した．2 人の読影医は陰影の同定に使用したフィルムと同一条件のフィルムで互いに独立に読影を行い，切除肺葉内のすべての限局性肺病変にマーキングを行った．読影順序は 2 人とも手術施行順とし，読影時間に制限は設けずに読影時間の測定を行った．2 人の読影医のうち 1 人以上がマーキングした病変を「検出可能」と判定し，2 人ともマーキングしなかった病変を「検出不可能」と判定した．

結　果

切除径 5mm以下の病変は91病変あり，15例にみられた．15例の主病変は肺腺癌が14例，腎細胞癌転移が 1 例であった．91病変の切除径は 1～5mm，平均 3mmであった．

1．病理組織診断と切除径(Table 1)

91病変の病理組織診断は，細気管支肺胞癌(bronchioloalveolar carcinoma; BAC)が13病変，異型腺腫様過形成(atypical adenomatous hyperplasia; AAH)が38病変，反応性過形成(reactive hyperplasia; RH)が 9 病変，含気型炎症性病変(inflammatory lesion; INF)が19病変，充実型病変(solid lesion; SL)が 8 病変であり，組織標本で器質的変化が確認できない診断不能病変が 4 病変みられた．各病理組織診断別の切除径の分布をTable 1 に示す．なお，SLは石灰化巣 5 病変と珪肺結節 1 病変および腎細胞癌転移(renal cell carcinoma; RCC)2 病変からなり，病変内に含気が全くみられない病変である．RCC 2 病変の主病変はRCCであり，残りの89病変の主病変はいずれも肺腺癌であった．

2．MD-HRCTとの対比

91病変中同定可能が66病変(73％)，同定不可能が25病変(27％)であり，検出可能が47病変(52％)，検出不可能が44病変(48％)であった．同定不可能であった25病変はすべて検出不可能であった．2 人の読影実験の所要時間は22症例でおのおの220分・221分であった．マーキングした陰影はおのおの208個・190個であり，実際に切除径5mm以下の病変に相当した陰影はおのおの40陰影・38陰影であった．

1)切除径と同定率・検出率(Table 2)

各切除径における同定率・検出率をTable 2 に示す．切除径3mm以上の同定率は42病変中38病変(90％)であり，2mm以下は49病変中28病変(57％)であった．切除径 3mm以上の検出率は42病変中30病変(71％)であり，2mm以下では49病変中17病変(35％)であった．

2)病理組織診断と同定率・検出率(Table 3)

各病理組織診断別の同定率・検出率をTable 3に示す．切除径 3mm以上における検出率はBACが 7 病変中 7 病変(100％)，AAHが20病変中14病変(70％)，RHが 1 病変中 0 病変(0％)，INFが 7 病変中 4 病変(57％)，SLが 5 病変中 5 病変(100％)であった．切除径2mm以下における検出率はBACが 6 病変中 4 病変(67％)，AAHが18病変中 8 病変(44％)，RHが 8 病変中 2 病変(25％)，INFが12病変中 2 病変(17％)，SLが 3 病変中 1 病変(33％)であり，3mm以上の病変が 1 病変のみであったRHを除けばいずれも切除径3mm以上に比し低率であった．悪性病変ではBAC 2 病変とRCC 1 病変が検出不可能であったが，いずれも 2mm以下であった．

それぞれ代表的な病変の病理組織とMD-HRCTをFig. 1～5に示す．

Table 1　Size of lesions on resected specimens for each pathologial diagnosis

Pathological diagnosis	Size (mm) 1	2	3	4	5	Average
BAC (n=13)	1	5	3	3	1	3
AAH (n=38)	3	15	14	4	2	3
RH (n=9)	4	4	1	0	0	2
INF (n=19)	4	8	2	4	1	2
SL (n=8)	0	3	3	1	1	3

BAC: bronchioloalveolar carcinoma, AAH: atypical adenomatous hyperplasia, RH: reactive hyperplasia, INF: inflammatory lesion, SL: solid lesion

Table 2　Correlation between the size of lesions on resected specimens and detectability and identifiability on MD-HRCT

Size	Detectable (%)	Identifiable (%)
1mm (n=12)	1 (8%)	6 (50%)
2mm (n=37)	16 (43%)	22 (59%)
3mm (n=24)	17 (71%)	21 (88%)
4mm (n=12)	10 (83%)	12 (100%)
5mm (n=6)	3 (50%)	5 (83%)

MD-HRCT: preoperative high-resolution CT of the entire lobe using multidetector-row CT

Table 3　Correlation between pathological diagnoses and detectability and identifiability of lesions on MD-HRCT

Pathological diagnosis	Detectable (%)	Identifiable (%)
BAC (n=13)	11 (85%)	13 (100%)
AAH (n=38)	22 (58%)	31 (82%)
RH (n=9)	2 (22%)	5 (56%)
INF (n=19)	6 (32%)	8 (42%)
SL (n=8)	6 (75%)	7 (88%)

MD-HRCT: preoperative high-resolution CT of the entire lobe using multidetector-row CT, BAC: bronchioloalveolar carcinoma, AAH: atypical adenomatous hyperplasia, RH: reactive hyperplasia, INF: inflammatory lesion, SL: solid lesion

考　察

1999年にWHO分類の改訂がなされ，AAHが浸潤前病変として定義された[7),8)]．AAHは肺腺癌に高頻度に合併し[9),10)]，多くの形態学的，免疫組織学的，遺伝子学的研究によりBACの前癌病変と推定されている[11)-15)]．さらに，今回の改訂ではBACが非浸潤癌に限定された[7),8)]．浸潤を伴わないBACに相当する野口分類のtype AとBは非常に予後が良好で縮小手術の対象の候補とされており[16)]，HRCTで発見する意義は大きい．BACとAAHはHRCTで限局性すりガラス濃度領域(focal area of ground-glass attenuation; FGGA)を呈すると報告されている[17)-22)]が，病理組織学上の両者の鑑別基準は標準化されているとは言い難く[8)]，HRCTで両者を鑑別するための基盤は整っていない．そのため，HRCT上はAAHとBACを区別せずに検出することが実際的である．しかし，AAHは5mm以下のものが多いとされ[14)]，CTでどこまで小さいFGGAを拾い上げる必要があるのか，また，拾い上げることが可能なのかは明らかになっていない．

小型あるいは微小肺病変のCTと病理を対比した研究はこれまでにもいくつか報告されている[23)-26)]．Mundenら[23)]は胸腔鏡下手術で切除したCT径と切除径がともに1cm以下であった64例(うち17例で癌の既往あり)65病変において病理組織を検討した結果，38病変(58%)が悪性であったと報告している．また，この報告では5mm以下の病変が8病変あり，そのなかには腺癌3病変と転移性腫瘍3病変が含まれ，5mm以下の病変でも悪性，特に腺癌の可能性があるとしている．

Keoganら[24)]は肺癌の病期診断のために行われたCTで発見された4～12mm大の結節性病変25例36病変に対して経過観察や病理組織所見により最終診断を行い，良性が25病変，悪性が4病変で診断不能が7病変であったと報告している．診断不能の病変には切除されたが検索できなかったものが含まれ，微小病変の画像と病理の対比の困難さを露呈している．

本邦の報告として，山田ら[25)]は，切除径6mm以下の高分化型肺腺癌5例のCT所見を報告している．また，清水ら[26)]は，切除径10mm以下の肺野病変41例を検討し，肺癌が26病変(うち腺癌が24病変)，非癌が15病変(限局性線維化巣9病変，過誤腫3病変，肉芽腫性病変2病変，リンパ節1病変)であったと報告しているが，サイズの詳細な内訳は記載されていない．

AAHに関して，Kushihashiら[17)]はbronchioloalveolar adenoma(AAHと同義)4例7病変，Kawakamiら[22)]はAAH 9例10病変の画像と病理の対比を報告しているが，いずれも5mm以下のものは含まれていない．一方，近藤ら[27)]はAAHの切除例9例14病変を報告しており，その切除径は0.7から15mm大で5mm以下のものが2例5病変含まれている．そのなかで4mm以上のものはCTで同定可能であったとしている．

GGAに関する報告として，黒崎ら[20)]は，HRCT上GGAを示した30症例36病変を検討している．その内訳はBAC 25病変，AAH 1病変，非腫瘍性病変10病変であるが，5mm以下の病変は含まれていない．奥泉[28)]は，HRCT上20mm以下のFGGAを呈する肺野病変についてHRCT径による詳細な検討を行い，8mm以上は野口分類type Cの腺癌の可能性が高いため積極的に組織学的検索を行い，5mm以下はAAHや炎症が多いため経過観察を行う方針を示している．

これらの報告から，5mm以下の病変でも原発性，転移性肺癌やAAHの可能性があることが分かるが，5mm以下の病変のCT所見と病理所見の対比は十分であるとはいえない．5mm以下の病変はCTでの検出や病理との対比の困難さか

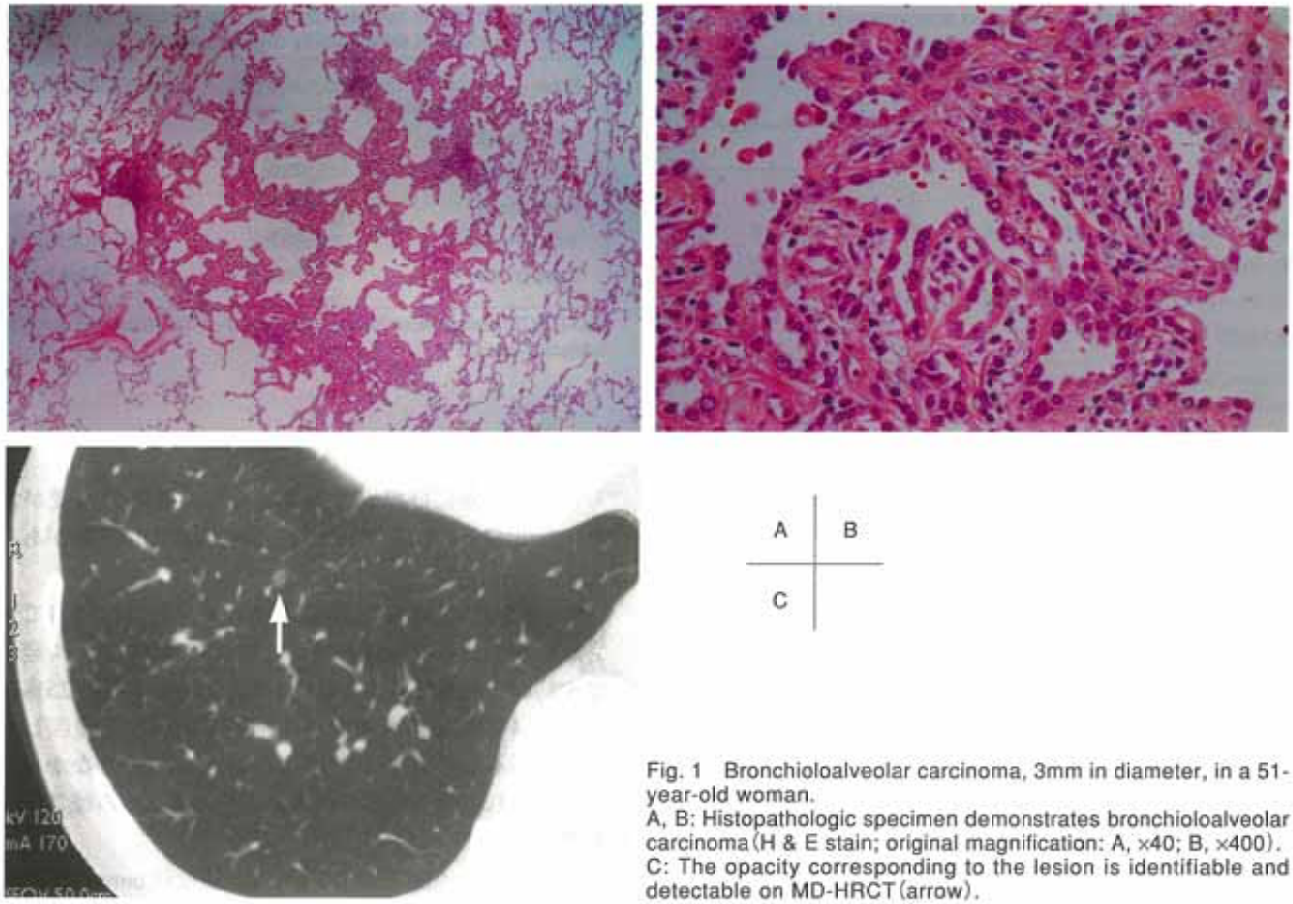

Fig. 1 Bronchioloalveolar carcinoma, 3mm in diameter, in a 51-year-old woman.
A, B: Histopathologic specimen demonstrates bronchioloalveolar carcinoma (H & E stain; original magnification: A, ×40; B, ×400).
C: The opacity corresponding to the lesion is identifiable and detectable on MD-HRCT (arrow).

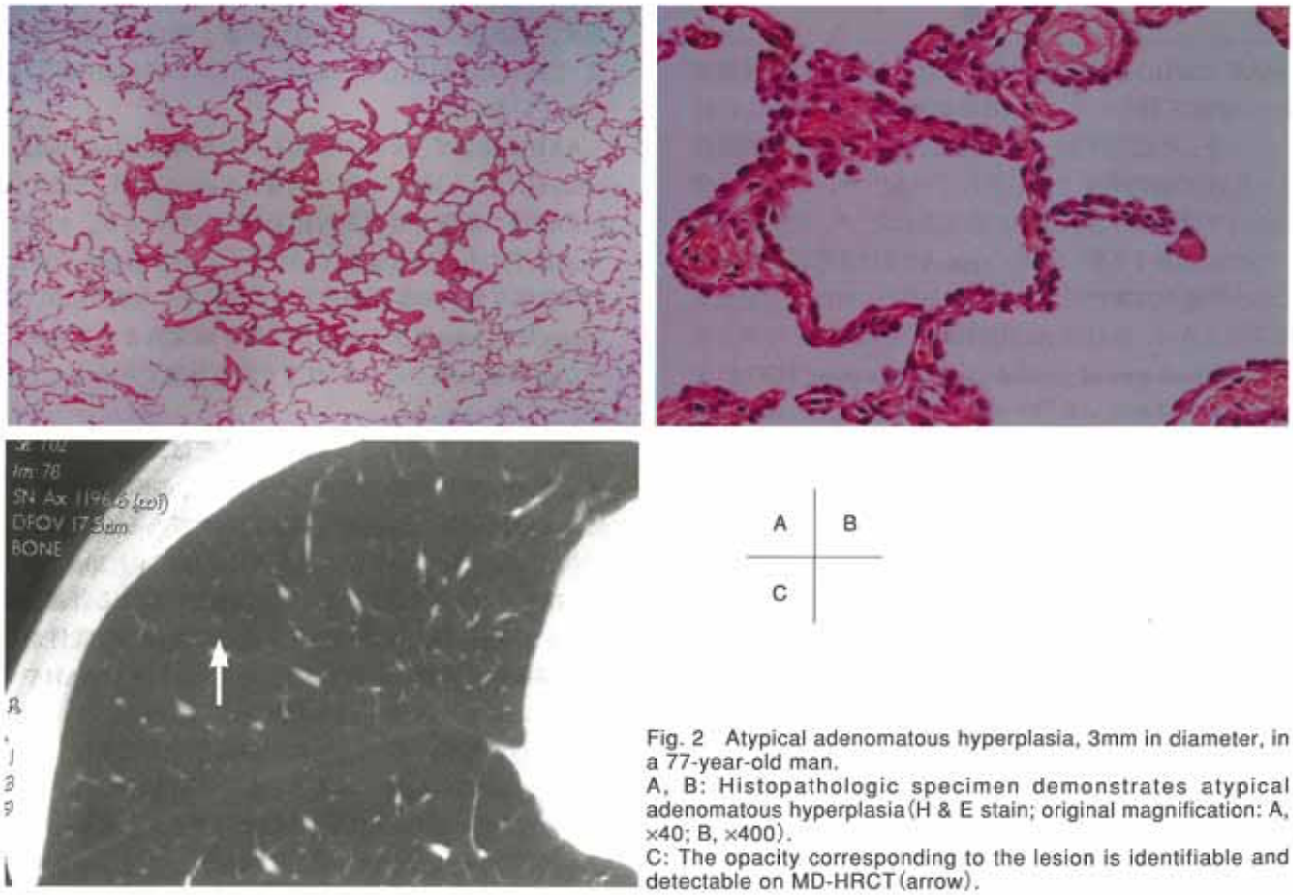

Fig. 2 Atypical adenomatous hyperplasia, 3mm in diameter, in a 77-year-old man.
A, B: Histopathologic specimen demonstrates atypical adenomatous hyperplasia (H & E stain; original magnification: A, ×40; B, ×400).
C: The opacity corresponding to the lesion is identifiable and detectable on MD-HRCT (arrow).

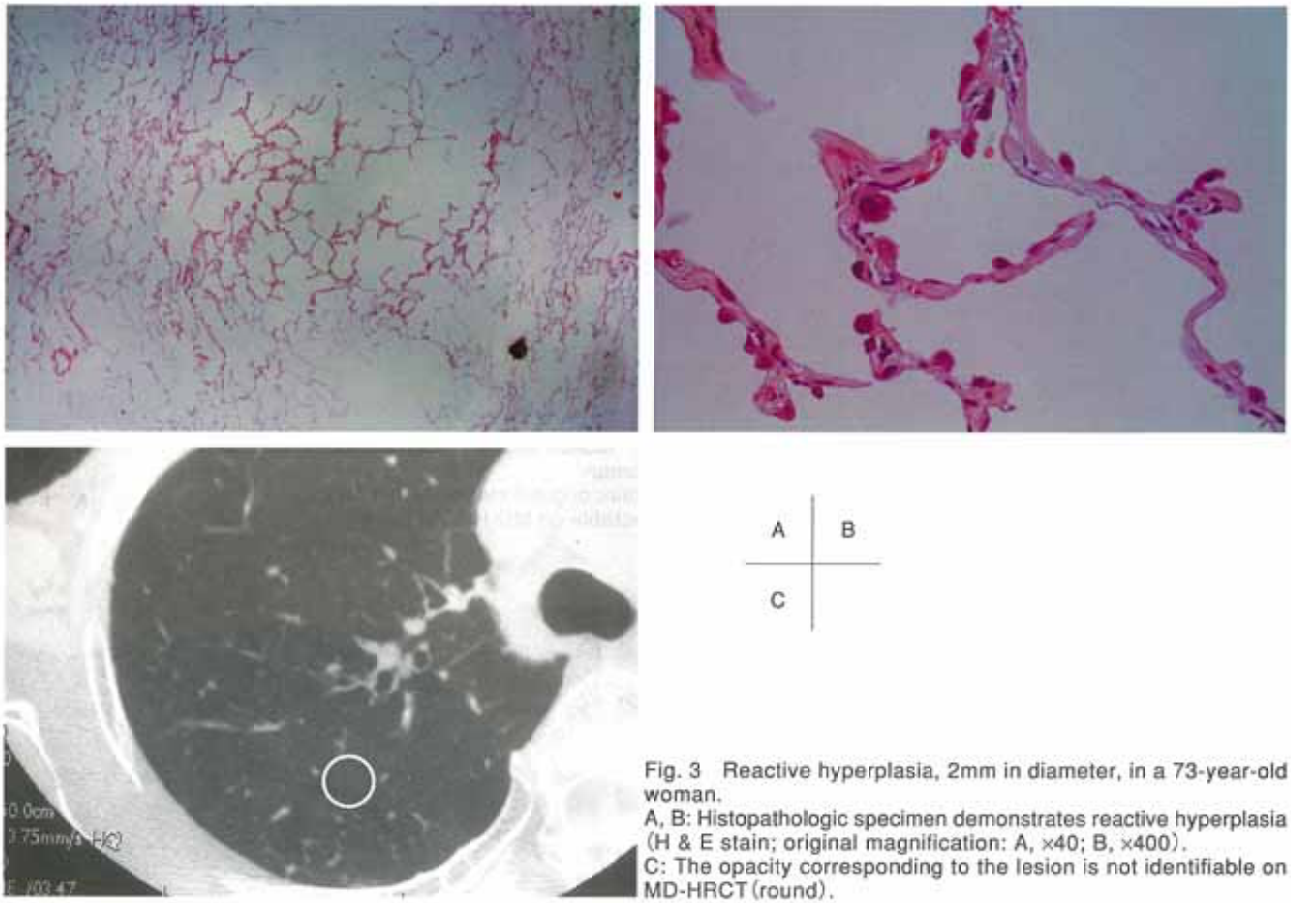

Fig. 3　Reactive hyperplasia, 2mm in diameter, in a 73-year-old woman.
A, B: Histopathologic specimen demonstrates reactive hyperplasia (H & E stain; original magnification: A, ×40; B, ×400).
C: The opacity corresponding to the lesion is not identifiable on MD-HRCT (round).

ら，小型あるいは微小肺病変のなかでもさらに分けて検討する必要があり，従来のsingle-detector row CTによるHRCTでは広範な範囲を網羅することは不可能なので画像と病理の対比は困難であると考えられる．

そこで，本研究では肺葉切除例の術後病理検索で微小な限局性肺病変を肉眼的に検索可能な限り発見し病理組織を評価したうえで，MDCTによる全切除肺葉HRCTで陰影の同定を試み，さらに読影実験により検出率を検討した．

本研究では，切除径5mm以下の91病変のうち，BACとAAHで51病変と過半数を占めた．BACとAAHはすべて主病変が腺癌であった症例に合併し，主病変が腺癌以外であった5例では認められなかった．症例数は少ないものの，この結果はAAHが腺癌に合併しやすいというこれまでの報告[9),10)]に合致する．また，BACは病理組織上同時多発と診断された．奥泉[28)]の報告では最小の腺癌はHRCT上5mm大であるが，切除肺上では3mm大までみられる．また，山田ら[25)]の報告では，5mm以下の肺癌が3例(5mm大2例，3mm大1例)含まれている．そのような5mm以下の肺癌は奥泉の報告[28)]では野口分類type Aであり，山田らの報告[25)]でも瘢痕を形成せず肺胞壁被覆性に拡がる高分化型腺癌であったとされている．本研究で認められた13病変のBACはこれまでの画像所見の報告上最も小さい肺癌に相当すると考えられる．

RHは9病変あり，軽度に肥厚した肺胞中隔に沿って腫大した肺胞上皮細胞が配列する点でAAHやBACと組織構築が類似しており，HRCTや病理組織上AAHとの鑑別診断に挙がる可能性が示唆される．しかし，RHは病的意義が小さいと考えられるうえ，9病変中8病変が2mm以下であり，5mm以下の病変のなかでも特に小さい病変であるため，HRCTで画像所見の検討が必要になる機会は少ないと考えられる．また，INFは19病変あり，おのおのの病変で程度の差はあるもののいずれも間質や肺胞腔に線維化や細胞浸潤を伴いながら病変内に気腔を保った病変であり，同様に病変内に空気を含むBACやAAHとHRCT上で鑑別が必要になる可能性が示唆される．SLは石灰化巣が5病変，珪肺結節が1病変，RCCが2病変であり，RCC症例におけるRCC 2病変を除けば臨床的に問題となる病変はみられなかった．また，過誤腫や肺内リンパ節もSLに分類し得る良性病変として重要であると考えられるが，本研究には含まれなかった．肺葉切除例における5mm以下のSLの臨床的意義に関しては今後症例を蓄積したうえで検討する必要があると考えられる．

切除径と同定率・検出率との関係は，3mm以上では90％・71％でほぼ満足のいく結果であったが，2mm以下の病変は57％・35％と低率であり，十分とはいえない．また，5mm大の病変の検出率が50％であり，3～4mm大の病変よ

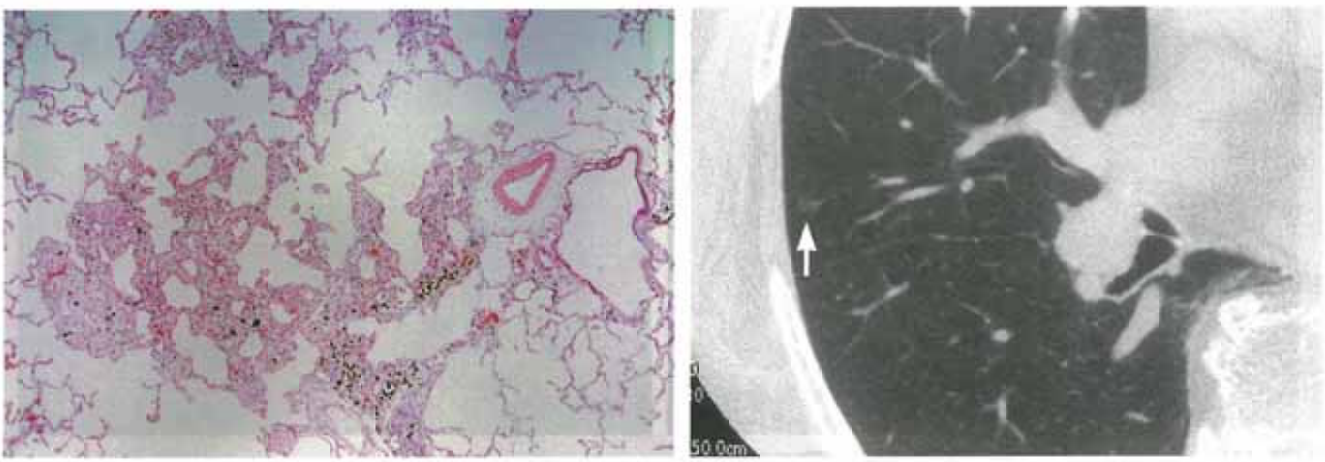

Fig. 4　Inflammatory lesion, 4mm in diameter, in a 73-year-old woman.
A: Histopathologic specimen demonstrates focal fibrosis (H & E stain; original magnification: ×40).
B: The opacity corresponding to the lesion is identifiable and detectable on MD-HRCT (arrow).

A　B

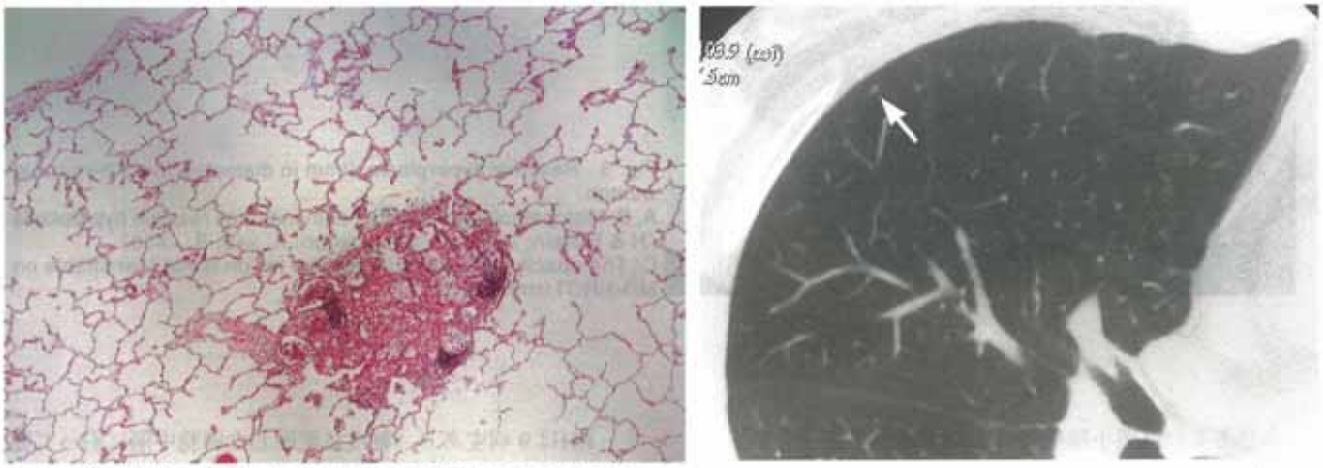

Fig. 5　Solid lesion, 2mm in diameter, in a 57-year-old woman.
A: Histopathologic specimen demonstrates clear cell carcinoma, compatible with metastasis from renal cell carcinoma (H & E stain; original magnification: ×40).
B: The opacity corresponding to the lesion is identifiable but not detectable on MD-HRCT (arrow).

A　B

り低率であった．5mm大の病変は6病変と少数であったことも一因と考えられるが，検出不可能であった3病変の詳細をみると，1病変は同定不可能であり，同定可能であった2病変のうち1病変は肺尖部の線維化巣で，HRCT上は索状が主体であったために読影実験では病変として認識されなかった可能性があり，他の1病変はスライス面に対して斜めに走る比較的太い気管支の上壁に接したAAHで気管支壁の部分容積現象との鑑別が困難であったと考えられる．CT径と検出能の関係に関し，Gurney[29]は初回のCTで見落とされた肺癌症例を検討し，検出の閾値は3mmであると考察しており，Naidichら[30]は，コンピュータを用いて1～7mm大の肺結節を正常の肺CT上に配置したうえで読影実験を行い，やはり検出の限界は3mmであると報告している．Naidichらの検討は高濃度の陰影に関するもので，GGAに相当する陰影は検討されていない．1.25mm厚のHRCTを用いた本研究の結果，これらの報告と同様に2mm以下の病変の検出は困難であることが明らかとなった．本研究における1.25mm厚のMD-HRCTの実効スライス厚は，八木下ら[31]により1.46mmであることが示されており，2mm以下の病変では，部分容積現象の影響を被ったスライスしか得られず，視覚的に捕らえにくくなる可能性が示唆される．本研究では2mm以下の悪性病変8病変中3病変が検出されず，MD-HRCTによる検出の限界が示唆された．

病理組織診断と同定率・検出率の関係において，BACとAAHは切除径の平均がともに3mm大であったが，BACのほうがAAHより同定率・検出率が良好であった．3mm以上に限定するとBACの検出率が100%であったのに対しAAHの検出率は70%であった．HRCT上でFGGAを呈するか否かは病変内の空気と空気以外の成分の比率によって決まり，病変内の空気量が少ないほど，GGAを保ちつつも内部濃度が濃くなることが推察される．BACがAAHより同定率・検出率が高いという結果は，BACがAAHより細胞密度が高く肺胞中隔が厚いために内部濃度が増してHRCT上で明瞭化するという可能性を示唆する．今後HRCT上の内部

濃度と肺胞中隔の厚さや細胞密度の関係の評価が必要である．RHとINFの同定率・検出率はRHで56％・22％，INFで42％・32％と低率であり，検出は困難であった．RHは2mm以下の病変が9病変中8病変を占め，病理組織上肺胞中隔の肥厚が弱く病変内の含気が多いことが要因と推測される．INFは切除径や病変内の含気量はさまざまであり一概には要因を推測できないが，2mm以下の病変が19病変中12病変と過半数を占めたことが影響していると推測される．しかし，RHやINFは臨床的な立場からはHRCT上で検出する必要性は低く，むしろ検出された場合にAAHやBACとの鑑別が必要になる点が問題である[32)-34)]．本研究では3mm以上のINFの検出率が57％であることから，HRCT上BACやAAHとの鑑別としてINFを念頭に置く必要があると考えられる．

SLはHRCT上高濃度を呈することが予想され，同定率・検出率が高いと予想されたが，いずれもBACとAAHの中間の値を示した．SLのうち石灰化巣5病変中検出可能であった4病変はいずれも3mm以上であり，MD-HRCT上でも石灰化が確認されたが，検出不可能であった1病変は2mm大であり，なおかつ血管に接した病変であったため同定不可能であった．また，RCC 2病変のうち検出不可能であった1病変は2mm大であり，MD-HRCT上血管の輪切りに類似した所見を呈していた．本研究ではHRCTの評価はすべてフィルム上で行ったが，モニター上で読影すれば上下のスライスとの連続性から血管と誤認することは防げると考えられ，今後MD-HRCTの読影方法の検討が必要である．

本研究の問題点として，対象を肉眼的に発見された病変としたため，肉眼的に指摘が困難な病変が拾い上げられていない可能性が挙げられる．また，読影実験でマーキングされたすべての陰影に対応する病理組織が明らかにされたわけではない．読影実験では病理学的検索で発見された病変数よりはるかに多くの陰影がマーキングされた．本研究では読影実験より前に切除肺の病理学的検索を行ったために，病理学的検索で発見された病変に相当する陰影以外は病理組織が確認できていないことになる．病理組織が確認できなかった陰影の大部分は胸膜に接するものであり病的意義の低い限局性胸膜肥厚として解釈可能であったが，一部の陰影は肺実質内にみられ，病的意義の高い病変であった可能性も否定できない．本研究で検討した切除径5mm以下の病変は，実際より少ない可能性があり，今後prospectiveなHRCTと病理組織の対比も必要と考えられる．

結　語

肺葉切除例の病理学的検索により，BACとAAHを含む切除径5mm以下の限局性肺病変が組織学的に確認され，MD-HRCTとの対比によりBACとAAHは高率に同定されることが明らかになった．詳細な病理学的検索とMD-HRCTとの対比により，5mm以下の限局性肺病変に関するHRCT所見の蓄積が可能であると考えられる．また，3mm以上の病変の検出率は比較的良好であったが，2mm以下の病変の検出においては限界が示唆された．

謝　辞

御指導・御校閲をいただきました新潟大学大学院医歯学総合研究科腫瘍放射線医学分野・酒井邦夫教授，古泉直也助手，同分子細胞病理学分野・内藤　眞教授に深謝いたします．また，貴重な症例を提供してくださいました同呼吸循環外科学分野・土田正則先生，医学部附属病院病理部・梅津　哉先生並びに標本作製に御協力いただきました分子細胞病理学分野標本製作室・高橋美恵子氏に深謝いたします．

文　献

1) Kuriyama K, Tateishi R, Doi O, et al: CT-pathologic correlation in small peripheral lung cancers. AJR 149: 1139–1143, 1987
2) Zwirewich CV, Vedal S, Miller RR, et al: Solitary pulmonary nodule: high-resolution CT and radiologic-pathologic correlation. Radiology 179: 469–476, 1991
3) Noguchi M, Morikawa A, Kawasaki M, et al: Small adenocarcinoma of the lung. Histologic characteristics and prognosis. Cancer 75: 2844–2852, 1995
4) 斎藤友雄：小型肺腺癌における高分解能CTと病理組織像(Noguchi分類)との対比．日本医放会誌 58: 197–203，1998
5) 瀬戸眞由美，栗山啓子，春日井務，他：小型肺腺癌のthin-section CTと病理学的特徴の比較検討．臨床放射線 43: 19–24，1998
6) Yang Z, Sone S, Takashima S, et al: Small peripheral carcinomas of the lung: thin-section CT and pathologic correlation. Eur Radiol 9: 1819–1825, 1999
7) Travis WD, Colby TV, Corrin B, et al: Histological typing of lung and pleural tumours, World Health Organization International Histological Classification of Tumours, Springer, Berlin, 1999
8) 下里幸雄：WHO肺並びに胸膜腫瘍組織型分類第三版の解説 肺上皮性腫瘍について．肺癌 40: 1–10，2000
9) Weng SY, Tsuchiya E, Kasuga T, et al: Incidence of atypical bronchioloalveolar cell hyperplasia of the lung: relation to histological subtypes of lung cancer. Virchows Arch A Pathol Anat Histopathol 420: 463–471, 1992
10) Nakahara R, Yokose T, Nagai K, et al: Atypical adenomatous hyperplasia of the lung: a clinicopathological study of 118 cases including cases with multiple atypical adenomatous hyperplasia. Thorax 56: 302–305, 2001
11) Miller RR, Nelems B, Evans KG, et al: Glandular neoplasia of the lung. A proposed analogy to colonic tumors. Cancer 61: 1009–1014, 1988
12) Miller RR: Bronchioloalveolar cell adenomas. Am J Surg Pathol 14: 904–912, 1990
13) Carey FA, Wallace WA, Fergusson RJ, et al: Alveolar atypical hyperplasia in association with primary pulmonary adenocarcinoma: a clinicopathological study of 10 cases. Thorax 47: 1041–1043, 1992
14) Kitamura H, Kameda Y, Nakamura N, et al: Atypical adenomatous hyperplasia and bronchoalveolar lung carcinoma. Analysis by morphometry and the expressions of p53 and carcinoembryonic antigen. Am J Surg Pathol 20: 553–562, 1996
15) Niho S, Yokose T, Suzuki K, et al: Monoclonality of atypical adenomatous hyperplasia of the lung. Am J Pathol 154: 249–254, 1999
16) Yamato Y, Tsuchida M, Watanabe T, et al: Early results of a prospective study of limited resection for bronchioloalveolar adenocarcinoma of the lung. Ann Thorac Surg 71: 971–974, 2001
17) Kushihashi T, Munechika H, Ri K, et al: Bronchioloalveolar adenoma of the lung: CT-pathologic correlation. Radiology 193: 789–793, 1994
18) Koizumi N, Akita S, Sakai K, et al: Cloudy nodule on HRCT: a new clinico-radiologic entity of pulmonary adenocarcinoma. Radiat Med 13: 273–278, 1995
19) Jang HJ, Lee KS, Kwon OJ, et al: Bronchioloalveolar carcinoma: focal area of ground-glass attenuation at thin-section CT as an early sign. Radiology 199: 485–488, 1996
20) 黒崎敦子，奥田逸子，古川珠見，他：Nonmucinous bronchioloalveolar carcinomaの高分解能CT所見．臨床放射線 42: 53–60，1997
21) Kuriyama K, Seto M, Kasugai T, et al: Ground-glass opacity on thin-section CT: value in differentiating subtypes of adenocarcinoma of the lung. AJR 173: 465–469, 1999
22) Kawakami S, Sone S, Takashima S, et al: Atypical adenomatous hyperplasia of the lung: correlation between high-resolution CT findings and histopathologic features. Eur Radiol 11: 811–814, 2001
23) Munden RF, Pugatch RD, Liptay MJ, et al: Small pulmonary lesions detected at CT: clinical importance. Radiology 202: 105–110, 1997
24) Keogan MT, Tung KT, Kaplan DK, et al: The significance of pulmonary nodules detected on CT staging for lung cancer. Clin Radiol 48: 94–96, 1993
25) 山田耕三，金藤睦実，加藤雄二，他：Thin-section CT画像での切除径 6mm以下の超小型肺癌の解析．肺癌 36: 375–384，1996
26) 清水邦彦，山田耕三，野田和正，他：CTで発見されるような10mm以下の肺野微小病変のthin-section CT画像による解析 CT画像と病理所見の対比．臨床放射線 43: 9–18，1998
27) 近藤竜一，矢満田健，牧内明子，他：肺異型腺腫様過形成(AAH)手術例の検討．肺癌 39：411–419，1999
28) 奥泉美奈：径20mm以下の限局性すりガラス濃度領域を呈する肺野病変の鑑別診断　HRCT所見と病理像との対比．日本医放会誌 60: 419–427，2000
29) Gurney JW: Missed lung cancer at CT: imaging findings in nine patients. Radiology 199: 117–122, 1996
30) Naidich DP, Rusinek H, McGuinness G, et al: Variables affecting pulmonary nodule detection with computed tomography: evaluation with three-dimensional computer simulation. J Thorac Imaging 8: 291–299, 1993
31) 八木下裕子，坂井裕則，岡 純子，他：Multidetector-row CT (MDCT)の基礎的検討．日放技学東北部会雑誌 10: 104–106，2001
32) Kohno N, Ikezoe J, Johkoh T, et al: Focal organizing pneumonia: CT appearance. Radiology 189: 119–123, 1993
33) 塩谷清司，山田耕三，尾下文浩，他：非癌性病変(20mm以下の)のthin-section CT画像を用いた解析　肺癌との鑑別を中心に．肺癌 37: 47–54，1997
34) Li F, Sone S, Maruyama Y, et al: Correlation between high-resolution computed tomographic, magnetic resonance and pathological findings in cases with non-cancerous but suspicious lung nodules. Eur Radiol 10: 1782–1791, 2000