The University of Osaka
Institutional Knowledge Archive

Title	試作バイアス方式微小焦點廻轉陽極X線管による直接擴大撮影(擴大撮影法の研究 第15報)
Author(s)	高橋, 信次; 渡邊, 令
Citation	日本医学放射線学会雑誌. 1957, 17(2), p. 77-80
Version Type	VoR
URL	https://hdl.handle.net/11094/14836
rights	
Note	

The University of Osaka Institutional Knowledge Archive : OUKA

https://ir.library.osaka-u.ac.jp/

The University of Osaka

試作バイアス方式微小焦點廻轉陽極X線管による直接擴大撮影
(擴大撮影法の研究　第15報)

名古屋大學醫學部放射線醫學教室(主任　高橋信次教授)
高橋信次　渡邊　令

(昭和31年11月9日受付)

緒　言

バイアス方式固定焦點X線管に就いては既に逐次發表したが，[1)2)3)4)5)6)]今回はバイアス方式を應用した微小焦點廻轉陽極X線管について報告する．

試作X線管及び撮影裝置

X線管は東芝にて試作せるもので二重焦點廻轉陽極X線管でその小焦點の方はその儘では實効焦點が 0.3mm×0.3mmの大いさである．此のX線管の耐壓は 125kVp でその集束筒よりはリード線を1本引き出してある (第1圖). 又，バイアス現象を起させるため，小型變壓器と整流器と組合せた裝置をつくりバイアス電壓を適時自由に調節出来ると共に附屬せる電壓計でその電壓は直接讀みとれる様になつている[3)]．尚，今回の實驗及び生體撮影に使用したX線發生裝置は全波整流高壓發生裝置 (140kVp, 30mA 型) である．

第1圖　試作X線管外觀(東芝製作)
1．大焦點フイラメント引出線　2．小焦點フイラメント引出線　3．共通引出線　4．バイアス用引出線

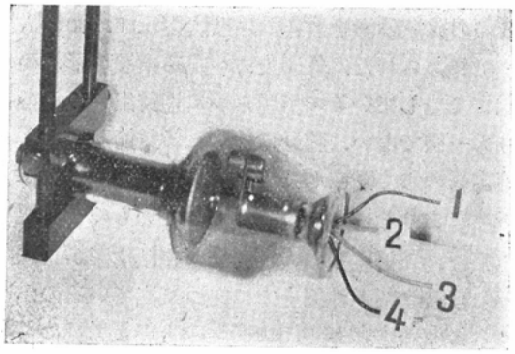

第2圖　テストチヤートの直接擴大寫眞
55μから25μまでのテストチヤートが5倍，10倍の直接擴大撮影で明らかに解像されている．
撮影條件　管電壓80KVp バイアス電壓180Volt

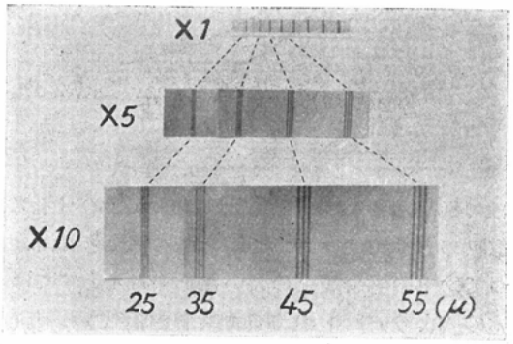

實驗方法及び結果

先ず，バイアス電壓とX線管焦點の大いさ，及び管電流との3者の關係を知る爲次の實驗を行つた．被寫體は 100μより13μまでの夫々の徑の銅線及びタングステン線を各々の徑と等間隔に3本宛並べたテストチヤートである．此を直接擴大撮影を行い，バイアス電壓による焦點の解像力を調べた．此より焦點の大いさを算出する式は，焦點の大いさを a, 焦點被寫體間距離を n, 被寫體フイルム間距離を m, 明らかに解像されるテストチヤートの徑をd とすると $m-n>\frac{2d}{a-2d}n$ である[2)]．管電壓 60kVp 80kVp 100kVp, についてバイアス電壓を増していつた．その結果25μのテストチヤートは管電壓60kVp では 130Volt, 80kVp で

第3圖　バイアス電壓と焦點の大いさ及び管電流の關係
フイラメント加熱電流を5Ampに一定にしたときの管電壓100KVp，60KVpでバイアス電壓による焦點の縮小狀態及び管電流の減少狀態を示す．

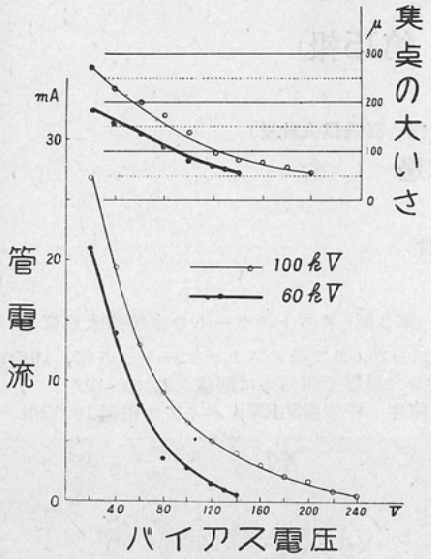

は 180Volt，100kVP では 200Volt のバイアス電壓のとき10倍擴大でも明らかに解像された．從つて之等の場合焦點の大いさを知らんとすれば前述の式より何れも 0.055mm以下と算出される（第2圖）．又，管電壓とバイアス電壓との關係は加熱線條電流を一定にしておけば電壓を増してゆくと管電流は減少する（第3圖）．

次に趾骨を被寫體として25μのテストチヤートが解像される焦點で逐次倍率を大にして直接擴大撮影を行つて，どの程度鮮鋭な寫眞が得られるかを調べてみた．その結果15倍，20倍擴大でも鮮鋭度は低下せず骨梁の狀態が觀察出來る寫眞が得られた．

更に此のX線管で骨に就いては4倍から7倍まで，胸部では4倍，5倍の直接擴大撮影を行つた結果，鮮鋭な寫眞が得られた．次に個々の寫眞の檢討した結果を述べる．

腕關節

被寫體は成人健康女子の右腕關節．SDWR—6KWのX線管（焦點4mm×4mm）で撮影した普通單純撮影寫眞では骨梁はそれ等を分離して觀察されるのは例えば有鉤骨鉤の部位では骨梁間隙數を數えたら 0.5cm平方當り20足らずであつた．之が直接擴大寫眞では5倍では42，6倍では68，7倍では76に増している．7倍直接擴大撮影の撮影條件は80kVp，バイアス電壓 180Volt 焦點フイルム間距離 140cm，管電流 1mA，3.5秒，コダツクフイルム，増感紙極光FSであつた．

腰椎

被寫體は健康男子．SDW・R—6KWのX線管（焦點4mm×4mm）で撮影した單純寫眞と4倍直接擴大寫眞を比較すると，單純寫眞では骨梁の排列は漸く網狀をなすのが窺われる程度であつて骨梁間隙數は1cm平方當り中央部では24，右側部では18であつた．幅は1mm程度であつた．之等が4倍直接擴大寫眞では中央部では 102，右側部では96の骨梁間隙像を數えた．幅も 0.5mm程度のものまでが認められそれらの網狀の排列狀態が密になつているが明瞭となつた．4倍直接擴大撮影の撮影條件は80KVp，バイアス電壓 180Volt，焦點フイルム間距離 100cm，管電流1mA，4.5秒，フイルム，コダツク，増感紙アウエルであつた．

珪肺症

被寫體は珪肺症第Ⅱ期と思われる成人男子

普通單純撮影寫眞と直接擴大撮影寫眞とでその右上肺野の所見について比較してみた．單純寫眞ではその中央部に1mm～2mmの點狀陰影が集合した様な斑狀陰影，不規則な網狀をなす線狀陰影，外側斜上方に向つて走る索狀陰影が認められ，又0.5mm～3mmの結節狀陰影が點在するのが觀察される．4倍直接擴大寫眞では斑狀陰影の中には2～3條の線狀陰影を含み，點狀陰影は 0.5mmのものまで認められた．外側上方へ走る索狀陰影は肋膜緣まで達しているのが明らかに追跡出來，その太さも一様でない．肺野に見られる結節狀陰影も單純寫眞の如く點在しているのではなく撒布性に瀰漫性にありその徑も 0.5mmの小さいものまで觀察出來た．5倍直接擴大寫眞では斑狀陰影から10條程の線狀陰影が外側上方に向つて出ているのが認められ點狀陰影も 0.5mm程度のものまで認めら

れた．肋膜縁に達する索狀陰影はその邊縁が不規則で幅が不均等であるのがわかつた．更に，單純寫眞では認められず4倍擴大寫眞でも明瞭ではなかつた不規則な數條の線狀陰影をその上方肺野に認めた．肺野には結節狀陰影が瀰漫性にあり大いさが0.5㎜程度のものまで觀察された．5倍直接擴大寫眞の撮影條件は 100KVp，バイアス電壓 200 Volt，焦點フイルム間距離 120㎝，管電流1.2mA 0.4秒，コダツクフイルム，增感紙極光MSであつた．

焦點面の荒れについて

此のX線管の焦點面の荒れについては通電の都度に擴大鏡で觀察したが，テスト及び人體撮影では60kVp で850回（1091秒），70kVp で20回（26秒），80kVp で1160回（2227秒），85kVp で10回（16秒），90kVp で 326回（ 293秒），100kVp で 320回（ 226秒）の撮影を行つた後でもその焦點面には龜裂，凹凸，熔解等の所謂荒れの現象は何等認められなかつた．

考　按

余等はバイアス現象により焦點を微小可變ならしむる所謂バイアスX線管については既に1953年以降發表して來た．其等のX線管は何れも固定焦點X線管であり，得られた焦點の大いさはSDW・R－6KWでは0.15～0.13㎜[2]であり，試作微小固定焦點X線管では0.08㎜程度であつた．今回はバイアス方式を廻轉陽極X線管に應用してX線管を試作しテストした結果，その焦點を 0.055㎜以下ならしめることが出來，從來より高倍率の直接擴大撮影を行うことが出來た．外國に於ても擴大撮影に關する研究は既に發表されており[9][9][10][11][12]それ等に使用されているX線管は焦點の大いさが 0.3㎜の廻轉陽極X線管である．K. Aderhold u. L. Seifert は1954年 0.3㎜～0.03㎜に焦點の大いさを制御出來るX線管を試作し擴大撮影を行つているが之の廻轉陽極X線管にバイアス方式をとり入れたものと考えられるが詳細の記述はない[7]．又，余等は前報にて報告した如く，微小焦點（0.08㎜）X線管では使用中比較的速かに焦點は荒れを來したが今回の試作X線管では焦點は更に微小となつたにも拘らず尚焦點面には荒れは起つて來ない．此の事は廻轉陽極化したために焦點に對する負荷が輕減されたためであると考えられる．

結　論

1）バイアス方式廻轉陽極X線管を試作し，テストの結果その焦點を 0.055㎜以下の極微小焦點ならしむることが出來た．

2）此のX線管焦點で趾骨の20倍直接擴大撮影を行つたがその寫眞は鮮鋭度もよく保たれ，觀察に耐え得るものであつた．

3）更に人体各部の骨，胸部の高倍率直接擴大撮影に應用した結果，普通單純寫眞と比較してその構造，組織の微細な處まで觀察が明瞭，且つ豐富な寫眞が得られた．

4）使用經驗によると焦點面の荒れは容易に起らないことを確めた．

（本研究に對し援助を惜しまなかつた東芝滋賀弘一郎管球部長に對し感謝する，本研究は文部省試驗研究費の援助に依る，本研究要旨一部は第8回國際放射線學會 22. July 1956，於メキシコ市にて發表せり）．

（本文記述の關節，脊椎，珪肺等のX線寫眞は最新醫學「レントゲン診斷研究の進歩特集」昭32.8.參照．）

文　獻

1）高橋信次，小見山喜八郎：日醫放誌，14，3，220～226，（昭29）．—2）小見山喜八郎：日醫放誌 14，8，487～494(昭29)．—3）高橋信次，渡邊令，田中正道：日醫放誌，15，9，838～842，（昭30）．—4）松田忠義：日醫放誌，14，12，767～773（昭29）．—5）吉田三毅夫：日醫放誌，15，2，91～99（昭30）．—6）小見山喜八郎他：日醫放誌，15，11 1028～1037(昭31)．—7）K. Aderhold u. L. Seifert: Fortschr. Röntgenstr. 81, 2, 181～194, (1954). —8) Zimmer: Fortschr. Röntgenstr. 78, 2, 164～169(1953). —9) Büchner: Fortschr. Röntgenstr. 80, 1, 71～87(1954). —10) Wood E.H.: Radiology 61, 382～389(1951). —11) W. Hellrigel: Fortschr. Röntgenstr. 80, 4, 514～520(1954). —12) E. Muntean: Fortschr. Röntgenstr. 81, 6, 812～817(1954).

Rotatory Anode X-ray Tube with Biased Small Focal Spot Applied to Clinical Practice
Studies on Enlargement Radiography (15th Report)

By

Shinji Takahashi and Tsukasa Watanabe
(Department of Radiology, University Hospital, Nagoya.)

Summary

The present paper is concerned with our X-ray tube applied to the Direct Enlargement Radiography at high magnification.

By support of Toshiba Electric Company a biased rotatory anode X-ray tube with a small focal spot was produced on trial.

As reported formerly (Tohoku J. Exp. Med., Vol. 62, No. 3, 1955) the electron beam emitted from the heating filament narrows its size by the bias phenomen. This phenomenon was used for production of this tube.

The original focal spot of this tube is 0.3 mm in size, the focal spot diminished its size as the bias valtage between heating filament and focusing cap was increased, and that became finally to the amount under 55 μ in size. On this occasion the test chart of 25 μ in diameter is clearly resolved in direct Enlargement Radiogram ten times its size.

Using this very fine focal spot, authors tried to take Direct Enlargement Radiograph of several parts of the human body, such as pharanx of the toe in twenty times enlargement, the hand joint (in seven times enlargement), the elbow joint (in six times enlargement), and the knee suffering from tuberculous arthritis (in five times enlargement).

These roentgenograms revealed the more sharp and clean image in trabeculations of the bone than that of normal roentgenograms taken with the X-ray tube of the focus of 4mm × 4mm in size. Lung markings of healthy adult presented much fine view when five times Enlargement Radiography was taken. And in five times Enlargement Roentgenograms of silicosis of the lung in early stage demonstrated miliary nodurations and fibrotic strands which cannot be identified on normal filmes are much clearly and sharply.

The roentgenography has been performed more 2686 times with this focal spot. Still the target surface is not yet destroyed. (Nov. 9. 1956)