

Title	視神経炎のMRI-Short TI IR法による検討-
Author(s)	藤井, 広一; 上原, 雅子; 足利, 竜一郎 他
Citation	日本医学放射線学会雑誌. 1990, 50(12), p. 1614-1616
Version Type	VoR
URL	<a href="https://hdl.handle.net/11094/14842">https://hdl.handle.net/11094/14842</a>
rights	
Note	

*Osaka University Knowledge Archive : OUKA*

<https://ir.library.osaka-u.ac.jp/>

Osaka University

研究速報

## 視神経炎の MRI

### —Short TI IR 法による検討—

近畿大学医学部放射線医学教室

藤井 広一    上原 雅子    足利竜一郎  
井上 正昭    進藤 啓    馬淵 順久  
吉岡 寛康    浜田 辰巳    石田 修

(平成2年8月29日受付)

(平成2年10月15日最終原稿受付)

## MR Imaging of Optic Neuritis using Short TI IR

Kohichi Fujii, Masako Uehara, Ryuichirou Ashikaga, Masaaki Inoue,  
Hiroshi Shindou, Nobuhisa Mabuchi, Hiroyasu Yoshioka,  
Tatsumi Hamada and Osamu Ishida  
Department of Radiology, Kinki University School of Medicine

---

Research Cord No. : 503.9

---

Key Words : MR imaging, Optic neuritis, STIR

---

We evaluated the ability of MRI using short TI inversion recovery (STIR) to diagnose optic neuritis. Eleven patients with previous or recent attack of optic neuritis were studied with MRI at 0.5 tesla.

STIR images revealed high signal regions in 7 of 12 symptomatic and 5 of 10 asymptomatic nerves. Three of five asymptomatic nerves with high intensity were pertinent to the cases with past attack and seemed to reflect the demyelinating change. The other two nerves were pertinent to the cases without past attack and seemed to show occult lesions.

We consider that STIR is useful in detection of optic nerve lesions associated with optic neuritis.

### 1. はじめに

視神経炎は多発性硬化症 (multiple sclerosis, 以下 MS) を始めとする様々な原因により発症するが、40%は不明とされている。しかも、不明の視神経炎の多くは MS の初発症状と考えられている<sup>1)</sup>。MRI は MS における脳内病変の検出に有用であるが、視神経病変の検出にはこれまであまり役立っていない。その最大の原因として眼窩内脂肪の存在が考えられ、そのため通常の spin echo (以下 SE) 法の T2強調像では視神経と周囲脂肪組織とのコントラストがつきにくく、病変の検出

が困難な場合が多いと思われる。われわれは脂肪信号を抑制する Short TI inversion recovery (以下 STIR) 法を用いて、視神経病変の検出の可能性について検討したので報告する。

### 2. 対象と方法

対象は、視神経炎11例(MS 4, 中毒性1, 外傷性1, 不明5), 22視神経である。このうち今回視力低下があった症候性は12神経(初発7, 再発2, 慢性3), なかった無症候性は10神経(視神経炎の既往あるもの3, ないもの7)である。

方法は、0.5tesla 超電導装置(島津 SMT50)で、

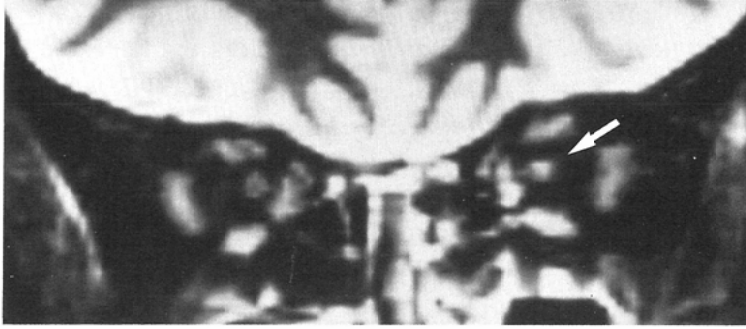


Fig. 1 Right optic neuritis. The symptomatic right optic nerve shows no abnormal intensity, but the asymptomatic left one after old optic neuritis shows high intensity.

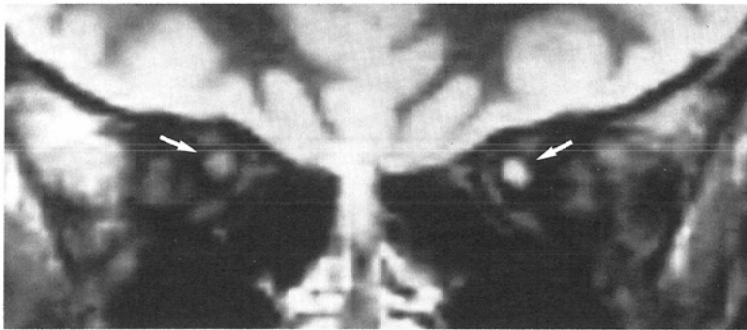


Fig. 2 Left optic neuritis. Both optic nerves, the left one with the 7th attack by acute optic neuritis and the right one without any episode, show high intensity.

眼窩用コイルを用いて、STIR法としては2000/120/50/2 (TR/TI/TE/excitations) の条件で、6 mm 厚の冠状断像および横断像を撮影した。

### 3. 結 果

正常では視神経は外眼筋より低い信号強度を示したが、今回11例中、外傷性1例、不明1例を除く9例で、一側(6例)もしくは両側(3例)の視神経が外眼筋と同等以上に高輝度に描出された(Fig. 1, Fig. 2)。神経数で見ると症候性の12神経中7神経(初発4, 再発2, 慢性1)、無症候性の10神経中5神経の計12神経が高輝度に描出された(Table 1)。無症候性で異常がみられた5神経中3神経(MS 2, 不明1)は視神経炎の既往があったが、他の2神経(MS 1, 不明1)は既往もなかった。

Table 1 Correlation of MRI findings with clinical features

	MRI	
	High Intensity	
	(+)	(-)
Symptomatic nerves(n=12)		
Acute first attack	◎○△ ○	◎○□
Acute re-attack	○ ◎	
Chronic	○	○△
Asymptomatic nerves(n=10)		
Past attack(-)	◎○	◎○□ ○ ○
Past attack(+)	◎○ ◎	

◎ : MS (multiple sclerosis), ○ : Unknown  
△ : Toxic, □ : Traumatic

#### 4. 考 察

視神経炎の症例に STIR 法を使用することにより、従来の SE 法ではとらえ難かった視神経病変をかなり高率に検出できた。とくに興味深いのは、無症候性の 5 神経が STIR 法により高輝度に描出されたことである。このうち、Fig. 1 の左視神経のように視神経炎の既往のある 3 神経は、MRI 撮影時には視力が回復していたことから、脱髄性変化を反映するものと考えられた<sup>2)</sup>。既往のない 2 神経のうち 1 神経は、Fig. 2 の右視神経のように MS の健側の神経であり、潜在性病巣を表わしている可能性も考えられた。また、症候性の神経の中にも高輝度に描出されるもの (Fig. 2 の左視神経) とされないもの (Fig. 1 の右視神経) とがあったが、後者の理由は現時点では不明である。一方、STIR 法の欠点として視神経とその周囲

の髄液との区別がつきにくいとする報告がある<sup>3)</sup>が、今回の検討ではそれによる診断の困難さは経験していない。STIR 法にてとらえた高輝度病変の臨床的意義については今後さらに症例を重ねる必要があるが、STIR 法は、視神経病変の検出に有用で、視神経炎の病態の把握に寄与すると思われる。

#### 文 献

- 1) Shabas D, Gerard G, Slavin M: MRI in optic neuritis. *Neuro-ophthalmology* 7: 267-272, 1987
- 2) Miller DH, Newton MR, Poel JC, et al: MRI of the optic nerve in optic neuritis. *Neurology* 38: 175-179, 1988
- 3) Atlas SW, Grossman RI, Hackney DB: STIR MRI of the orbit. *AJNR* 9: 969-974, 1988