The University of Osaka
Institutional Knowledge Archive

Title	MR imagingによる alloxan肺障害の早期検出に関する実験的研究
Author(s)	粟井, 和夫; 内海, 敏雄; 梶間, 敏男 他
Citation	日本医学放射線学会雑誌. 1995, 55(9), p. 633-637
Version Type	VoR
URL	https://hdl.handle.net/11094/14843
rights	
Note	

The University of Osaka Institutional Knowledge Archive : OUKA

https://ir.library.osaka-u.ac.jp/

The University of Osaka

MR imagingによるalloxan肺障害の早期検出に関する実験的研究

粟井　和夫[1)]　内海　敏雄[2)]　梶間　敏男[3)]　福田　浩[1)]
中村　進[1)]　藤川　光一[1)]　東　和義[3)]　伊藤　勝陽[3)]

1）広島総合病院画像診断部
2）広島大学医学部第二内科学教室　3）同放射線医学教室

Experimental Study on Early Detection of Alloxan-induced Pulmonary Injury by Magnetic Resonance Imaging

Kazuo Awai[1)], Toshio Utsumi[2)], Toshio Kajima[3)], Hiroshi Fukuda[1)], Susumu Nakamura[1)], Koichi Fujikawa[1)], Kazuyoshi Azuma[3)] and Katsuhide Ito[3)]

We studied the early detection of alloxan-induced pulmonary injury by magnetic resonance imaging in vivo. Permeability edema was induced in ten rats by intravenous injection of alloxan at 100 mg/Kg. T1-and T2-weighted images were acquired in five rats every 30 min for 120 min after alloxan injection. Five rats served as controls. The rats were sacrificed immediately after imaging and examined microscopically. CT images were also acquired in five rats every 30 min for 120 min after alloxan injection. Five rats served as controls. The rats were sacrificed immediately after imaging, and the wet-to-dry ratio of the lung was measured. In T1-weighted images, relative signal intensity from the lung with permeability edema rose from 30 min to 120 min, and was greater than that from normal lung every time. In T2-weighted images, there was no statistically significant difference in relative signal intensity of the lung between permeability edema and the control during 120 min. In CT images, there was also no statistically significant difference in lung density between permeability edema and the control during 120 min. There was no statistically significant difference in the wet-to-dry lung ratio between edematous lung and normal lung. In histological study, mild congestion and interstitial edema were observed in edematous lung. These results suggest the potential capability of MR imaging in detecting the early phase of permeability pulmonary edema.

Research Code No. : *506.9*

Key words : *MR imaging, Alloxan, Pulmonary edema*

Received May 16, 1994 ; revision accepted Jul. 27, 1994

1) Department of Medical Imaging, Hiroshima General Hospital
2) Second Department of Internal Medicine, Hiroshima University, School of Medicine
3) Department of Radiology, Hiroshima University, School of Medicine

はじめに

肺はそもそもプロトン密度が低い臓器で磁化率が不均一な上，呼吸運動や心拍動によるartifactも存在するため，MRIを肺野に応用した報告は少ない．しかしながら肺水腫のごとき肺内の水分量(肺血管外水分量)が増加するような病態，すなわち肺内のプロトン密度が増加するような病態では，MRIにより信号強度の変化が早期にとらえられる可能性がある．今回，著者らはラットにalloxanを静注して透過性肺水腫のモデルを作成し，肺野MRIの信号強度の経時的変化を測定し，これをX線CTの肺野濃度の経時的変化，肺湿乾重量比，病理組織像と比較することにより，MRIによるalloxan肺障害の早期検出の可能性を検討した．

実験材料および方法

1．実験材料およびalloxan肺水腫モデルの作成

実験には体重250～300gのWister系ラット(雌)を使用した．まず，ラットの腹腔内にsodium pentobarbital 60mg/kgを注入して麻酔を行った．麻酔導入後，気管切開を行って挿管し，動物実験用人工呼吸器(GE社呼吸同期ユニットSAR 830)に連結し，tidal volume 1ml/100g，呼吸数60/分，90%酸素にて人工呼吸管理を行った．次に鼠径部を切開し，大腿静脈よりalloxan 100mg/kgを静注し急性肺障害を誘発した．なおalloxan静注後，同静脈より乳酸加リンゲル液を実験終了まで3ml/hの割合で持続静注した．

2．実験装置および撮影条件

MRI装置はGE社製動物実験用MRIシステムCSI-Omega (2.0 Tesla)を使用して，スピンエコー法によりT1強調像およびT2強調像を撮像した．撮影条件は，T1強調像は400/7/4 (TR/TE/ excitations)，T2強調像は1500/100/2である．いずれの場合も，scan FOVは50mm，スライス厚は3mm，画像再構成マトリックスは128 × 128である．

CTの撮像はGE社製CT/T9800を使用した．撮影条件は120kVp，100mA，scan FOV 60mm，スライス厚1.5mm，画像再構成マトリックス320 × 320，scan time 2 secであり，bone algorithmで画像再構成を行った．

3．実験方法

(1) MRI T1強調像およびT2強調像における信号強度の経時的変化の測定

Alloxan静注群5匹，対照群5匹に対して呼吸同期装置を使用し，肺野のMRI T1およびT2強調像を経時的に撮影し，それぞれにおいて信号強度の経時的測定を行った．alloxan群では，まず人工呼吸開始直後にbaselineのためのT1およびT2強調像を撮影し，その後，T1強調像はalloxan静注後，30, 60, 90, 120分，T2強調像は40, 70, 100, 130分に撮影を開始した．対照群においてもalloxan群と同様の時間経過でT1およびT2強調像の撮影を行った(Fig.1)．

信号強度の測定は，右肺肺門部レベルを選んで行った．測定した信号強度値は，撮影視野内に付置したオイルファントムの信号強度値で除すことにより補正した．さらに，コントロール像の信号強度を1として，各スキャンにおける相対信号強度を算出した．

以上の実験終了後，alloxan群，対照群とも腹部大動脈を切断・脱血した後に肺を摘出した．摘出した肺は，50℃の乾燥器で72時間乾燥させて肺湿乾重量比を測定した．

(2) CTにおける肺野CT値の経時的測定

alloxan静注群5匹，対照群5匹に対して，胸部CTを施行し肺野濃度の経時的変化を測定した．CT撮影は，pancuronium bromide 0.5mg/kgを静注し，自発呼吸を完全に抑制した後，最大吸気位で呼吸停止をさせて行った．alloxan群では，人工呼吸開始直後にbaseline像を撮影をした後，alloxan静注後30, 60, 90, 120分後にCT撮影を行った．対照群に関してもalloxan群と同様の時間経過でCT撮影を行った(Fig.2)．撮影部位はMRIと同様の部位について行い，測定した肺野濃度値は撮影視野内に付置したオイルファントムの濃度値で除して補正した．さらにコントロール像の肺野濃度を1として各スキャンにおける相対肺野濃度を算出した．

以上の実験終了後，alloxan群，対照群とも腹部大動脈を切断・脱血した後に肺を摘出し，Hematoxylin Eosin染色により組織標本を作製した．

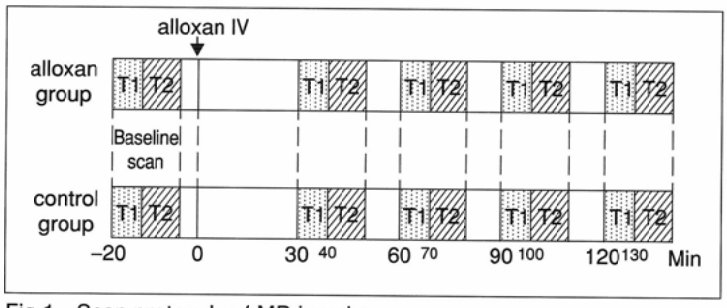

Fig.1 Scan protocols of MR imaging

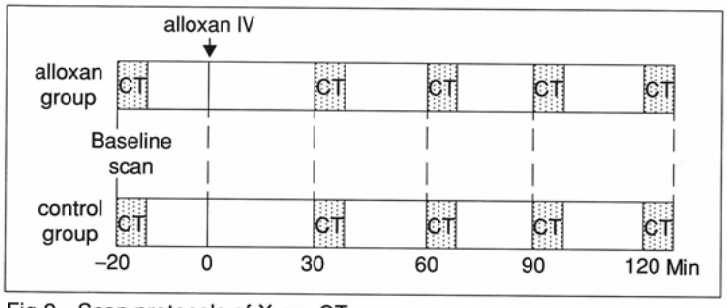

Fig.2 Scan protocols of X-ray CT

結　　果

Fig.3は，T1強調像における相対信号強度の経時的変化である．alloxan群では，alloxan静注後30分から相対信号強度は増加しはじめ，120分を通して増加し続けた．30, 60, 90, 120分のいずれの時刻でもalloxan群の信号強度は，コントロール群よりも有意に上昇していた．

Fig.4は，T2強調像における相対信号強度の経時的変化である．alloxan群とコントロール群のいずれにおいても120分を通して相対信号強度の上昇は認められず，2群間で有意な差は認めなかった．

Fig.5に，CTにおける相対肺野濃度の経時的変化を示す．alloxan群およびコントロール群の両者において120分を通して肺野濃度の上昇は見られず，2群間で有意な差は認められなかった．

Fig.6は，alloxan群とコントロール群に関して湿乾重量比を比較したものである．2群間で湿乾重量比に有意差は認められなかった．すなわち，alloxan群およびコントロール群の両者において肺血管外水分量の増加は見られなかった．

Fig.7(A)はコントロール群の組織像，Fig.7(B)はalloxan群の組織像である．コントロールでは肺胞内のごく一部に出血を認めたが，肺胞隔壁等の間質はおおむね正常に保たれていた．alloxan群では，軽度の肺胞壁の肥厚，肺胞腔内に中等度の赤血球の漏出が見られた．細気管支周囲には軽度の間質肥厚を認めた．

考　　察

肺血管外水分量が増加する疾患は肺水腫が代表であるが，その他にも急性期の過敏性肺炎，特発性間質性肺炎，放射線肺臓炎など多くの呼吸器疾患があげられる．肺水腫では肺血管外水分量は呼吸不全の程度の目安になるが[1]，その他の疾患についても急性期では炎症強度などの重症度の指標になりうるものである[2]．肺内水分含量を非侵襲的な方法で簡便かつ反復して測定できれば治療方針の決定，予後推定，治療効果判定に役立つと考えられる．また急性肺水腫は，基礎疾患の種類にかかわらず，突然発症し重症で致命的な転帰をとることが多い．したがって，なんらかのrisk factorを有する患者において，肺水腫の発症を早期に検出できれば治療に大きく寄与できる可能性がある．

肺血管外水分量の測定法としては，二重指示薬希釈法[3), 4)]，コンプトン散乱法[5)]などの生理学的方法，および胸部単純写真[6), 7)]，X線CT[8)-13)]，PET[14), 15)]などによる放射線学的方法の二つに大きく分けられる．さらに

最近では，NMR spectroscopyあるいはMRIにより非侵襲的に肺血管外水分量を測定した実験データが報告されている．

Lauterburは，すでに1976年にNMR spectrometerによって肺内水分含量の評価を試みている[16]．その論文の中では1/T1とD/w(dry/wet ratio：肺乾湿重量比)が正の一次相関を示すことが述べられており，さらにNMR imaging装置を使用しても同様の評価が行えるであろうことが示唆されている．その後，多くの研究者がNMR spectroscopyあるいはMR imaging装置による肺血管外水分量の定量化を試みている[17)-26]．これらの論文の内容を総合すると，proton density, 1/T1, 1/T2がD/wと正の一次相関を有するということに要約される．言い換えれば，肺血管外水分量が増加するとproton densityは増加し，T1およびT2は延長するということになる．ところがこれらの論文が扱っているのは，いわば肺重量が正常よりも明らかに増加しているいわば"完成された肺水腫"の状態であって，肺水腫のごく初期の状態でMRI(あるいはNMR spectroscopy)にて信号がどのような時間経過で変化す

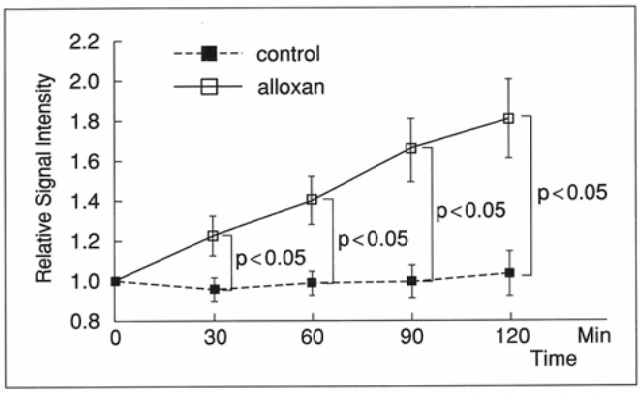

Fig.3　The time course of relative signal intensity from the lung in alloxan group and control group in T1 weighted image

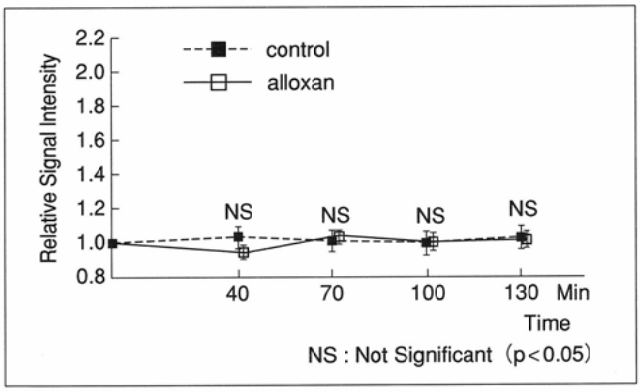

Fig.4　The time course of relative signal intensity from the lung in alloxan group and control group in T2 weighted images

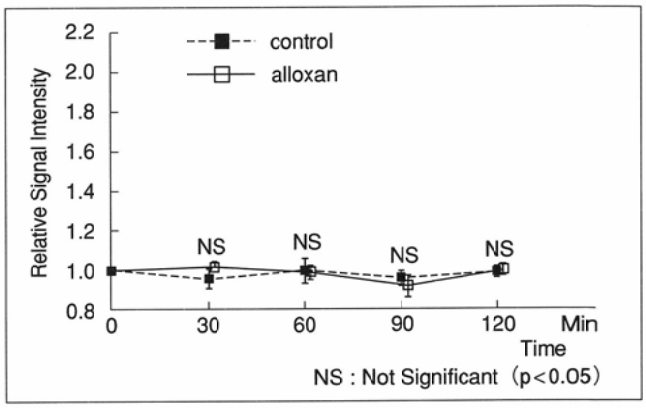

Fig.5　The time course of relative lung density in alloxan group and control group in X-ray CT

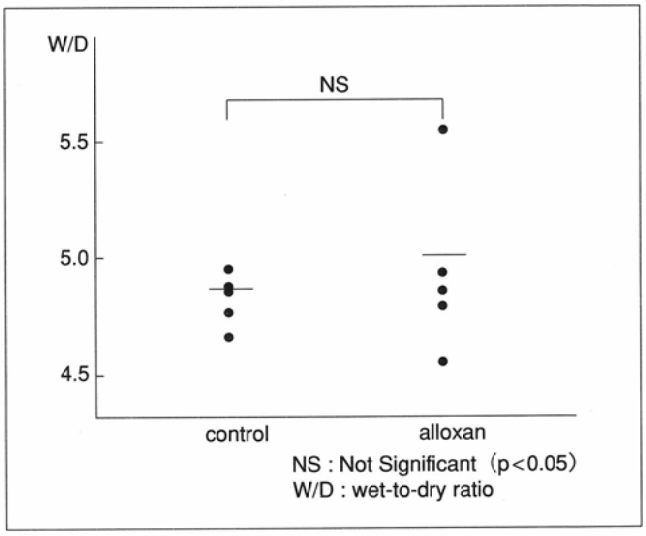

Fig.6　Comparison of wet-to-dry ratio of the lung in alloxan group and control group

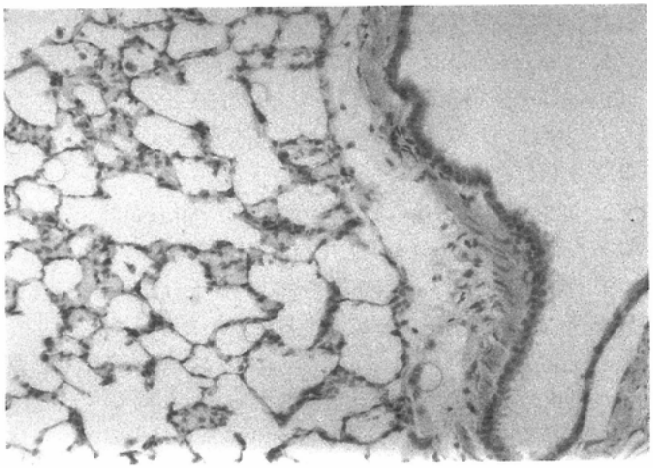

(A)

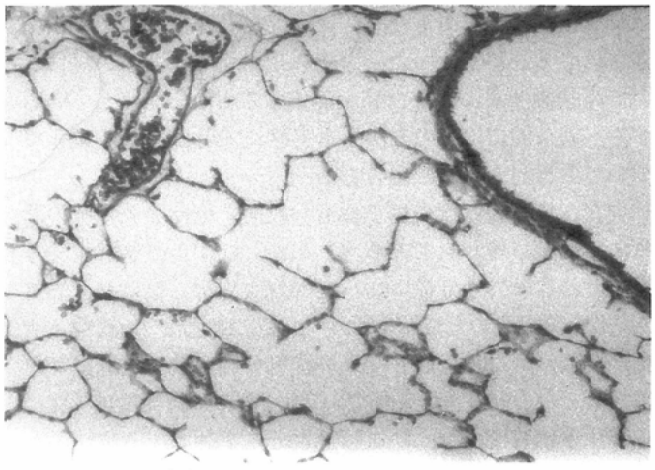

(B)

Fig.7　Histological examinations in permeability pulmonary edema (A) and normal lung (B)

るかについて述べられた論文はほとんどない．そこで著者らは，alloxan投与によって起こる肺水腫のごく初期における信号強度の時間的変化について検討を行った．

alloxanは膵臓のβ細胞を破壊する作用があることから，糖尿病の動物モデルを作成する際に使用することで知られているが[27]，肺においては透過性肺水腫をきたすことも知られている．alloxanが肺の透過性亢進をきたす詳細は不明であるが，好中球を介する免疫学的機序あるいは活性酸素により毛細管内皮細胞が障害されるのであろうと推察されている[28)-30]．河内ら[31]はalloxanを投与した犬で実験を行い，alloxan単独投与群では肺血管外水分量は増加せず組織学的にも軽度の肺うっ血をきたすのみであったのに対し，6-hydroxydopamine (6-OHDA)投与群では肺血管外水分量は増加し組織学的にも著明な肺水腫の像をきたしたと報告している．6-OHDAは内因性noradrenalineを放出させる作用があり，肺血管系に圧・容量負荷をきたす．この結果より彼らは透過性亢進肺水腫の発生においては，毛細管透過性亢進因子の他に血行力学的因子が必要であると結論している．このことは換言すれば，alloxan肺障害の発生には，毛細管の透過性は亢進しているが，いまだ肺血管外水分量が増加していないphaseと，毛細管透過性が亢進し肺血管外水分量も増加しているphaseの二つが存在するということを示唆する．前者は通常の意味での肺水腫の準備段階と考えられる．著者らの実験における，有意の肺重量の増加を示さないalloxan肺障害は，前者のphaseに対応するものと思われる．このphaseにおいて，なぜT1強調像にて信号強度が増強するのかははっきりしないが，肺間質の軽度のうっ血によるproton densityの増加が主に関与しているものと思われる．T1強調像における信号強度の増加という結果からは，当然T1値の短縮が関与している可能性も考えられるが，前述のように肺血管外水分量が増加すればT1値はむしろ延長することから推察すれば，信号強度の成因としてはproton densityの増加によると考えるのが妥当であろう．T1値を実際に知るためには，TRを変えて何回か撮影し，その信号強度からT1値を計算しなければならない．本実験のように分単位で刻々と信号強度が変化していくような対象に関しては，撮像に時間のかかるSpin Echo法によりT1値を求めるのは事実上不可能であるため，今回はT1値を測定するのはあきらめざるを得なかった．著者らは，すでに臨床の場において高速撮像法によりT1値を測定する方法を発表しているが[32]，将来的にはこの方法を本実験に応用しT1値の変化についても検討を行う予定である．

現在，実際の臨床の場で最も一般的で簡便な肺水腫の診断法は胸部単純写真であろう．しかしながら，胸部単純写真では肺血管外水分量が20～30％以上増加しなければ異常所見が出現しないとされており[33]，逆に肺水腫を示唆する所見が認められた場合でも30％の症例で肺血管外水分量が正常であったことが報告されている[6]．さらに胸部単純写真は定量化が困難であり，肺血管外水分量を評価する方法としては必ずしも適当な方法とはいえない．これに対し，X線CT(以下CT)では肺野CT値が肺血管外水分量と良好な相関を示すことが報告されており，また視覚的評価により肺血管外水分量の局所分布も正確に評価することが可能である[8)-13]．しかし，著者らの実験では，肺毛細管内皮の透過性は亢進しているが肺血管外水分量が有意に増加していない状態では肺野CT値の増加は見られないことが示された．このことはいわば“肺水腫の準備段階”ともいえる異常の検出についてはCTは無力であることを意味する．著者らの実験からは，MRIのT1強調像がCTよりも鋭敏に肺水腫の早期像を検出する可能性が示唆された．本実験は単に信号強度の変化をとらえたにすぎず，T1値，T2値，Proton密度などの経時的変化についても今後は検討していく必要があると思われる．

透過性肺水腫をひきおこす薬物としては，alloxanの他にもoleic acidが有名である．oleic acid投与による透過性肺水腫においても，左房圧の上昇という血行力学的因子を併用させてはじめて肺血管外水分量が増加することをHuchonらは示しており[34]，MRIにてoleic acidによる肺水腫の早期病変を検出できる可能性もある．しかしながら，同じ透過性亢進肺水腫であってもその原因によりT1値，T2値，Proton密度などと肺湿重量は異なる数量的関係を有することが示唆されており[21]，MRIによりすべての透過性肺水腫の早期像が検出できるかは今後の検討課題である．

現在，肺野病変に対してMRIを応用した報告は大変少ないが，肺野の画像化も一部施設では研究されはじめている．前述したように肺野は磁化率artifactのため，本格的にMRIによる画像化を行うためにはTEを3 msec以下に設定する，あるいは静磁場強度の低い装置で撮像を行う等の工夫が必要であり，残念ながらこの点において本研究は未だpreliminary studyといわざるを得ない．しかしこれらの問題が解決できるならば，将来的には実際の臨床の場においても肺血管外水分量の評価にMRIが利用できる可能性がある．

ま と め

ラットにalloxan肺水腫を作成し，MRIにおける信号強度の経時的変化を測定し，肺野CT値の経時的変化，肺湿乾重量比，病理組織像を比較検討した．

1．alloxan群では，T1強調像にて肺野の相対信号強度はalloxan静注後30分から増加しはじめ，120分を通して増加した．いずれの時刻でもalloxan群の信号強度はコントロール群よりも有意に上昇していた．

2．T2強調像における相対信号強度は，alloxan群，コントロール群間とも120分を通して有意な上昇は認めなかった．

3．胸部CTでは，alloxan群およびコントロール群とも120分を通して肺野濃度に有意な上昇は認めなかった．

4．alloxan群とコントロール群間のいずれにおいても肺湿乾重量比の有意な増加は見られなかった．

5．病理組織像の検討は，コントロールでは細胞内の一部に出血を認めたのみで，肺胞隔壁等の間質は正常に保たれ

ていたのに対し，alloxan群では軽度の肺胞壁の肥厚，肺胞腔内に中等度の赤血球の漏出が見られた．

6．MRI T1強調像が，CTよりも鋭敏にalloxan肺障害を早期に検出する可能性が示唆された．

本研究は土谷記念医学振興基金の援助によって行われた．

文　献

1) 福原弘文：肺内水分量の基礎的および臨床的検討．広島大学医学雑誌　34：47-72, 1986
2) 福原弘文，MM Rahman，有田浩之，他：過敏性肺炎の経時的な肺内水分量の測定．日本胸部臨床　60：37-42，1985
3) Lewis FR, Bling VB, and Sturm JA : Bedside measurement of lung water. J Surg Res 27 : 250-261, 1979
4) Cander L, Foster RE : Determination of pulmonary tissue volume and pulmonary capillary blood flow in man. J Appl Physiol 14 : 541-551, 1959
5) Staub NC : Clinical use of lung water measurements. Report of a workshop. Chest 90 : 558-594, 1986
6) Sivak ED, Richmond BJ, O'donovan PB : Value of extravascular lung water measurements vs portable chest X-ray in the management of pulmonary edema. Crit. Care Medicine 11 : 498-501, 1983
7) 中村　衛，中山　章，杉山吉克，他：胸部X線像よりみた実験的急性肺水腫の発生パターン．臨床呼吸生理　6：5-10, 1973
8) Gamu G, Kaufman L, Swann SJ, et al : Absolute lung density in experimental canine pulmonary edema. Invest Radiol 12 : 261-269, 1979
9) Hedlund LW, Vock P, Effmann EL : Computed tomography of the lung ; densitometric studies. Radiol Clin North Am 21 : 755-788, 1983
10) Hedlund LW, Vock P, Effmann EL, et al : Hydrostatic pulmonary edema : an analysis of lung density changes by computed tomography. Invest Radiol 20 : 254-256, 1984
11) Hyde RW, Wandke JC, Fahey PJ, et al : Lung weight in vivo measured with computed tomography and rebreathing of soluble gases. J Appl Physiol 67 : 166-173, 1989
12) 加藤士郎，中元隆明：胸部X線肺野末梢CT値による局所肺内水分量評価に関する研究－実験的・臨床的研究．日本臨床生理学会雑誌　16：163-180, 1986
13) 加藤士郎，桃木　茂，浅井寿彦，他：肺野CT値ヒストグラムによる局所肺内水分量の実験的評価．脈管学　29：123-134, 1988
14) Rhodes CG, Wollmer P, Fazio F, et al : Quantitative measurement of regional extravascular lung density using positron emission and transmission tomography. JCAT 5 : 783-791, 1981
15) Schuster DP, Mintun MA, Green MA, et al : Regional lung water and hematocrit determined by positron emission tomography. J Appl Physiol 59 : 860-868, 1985
16) Lauterbur PC：Feasibility of NMR zeugmatographic imaging of the heart and lungs. Presented at the Engineering Foundation Conference on Comparative Productivity for Noninvaive Medical Diagnosis, New England College, Henniker, NH, 1976
17) Hays CE, Case TA, Ailion DC : Lung Water quantitation by nuclear magnetic resonance imaging. Science 216 : 1313-1315, 1982
18) Cutillo AG, Morris AH, Ailion DC, et al : Determination of lung water content and distribution by nuclear magnetic resonance imaging. J Appl Physiol 57 : 583-588, 1984
19) Skalina S, Kundel HL, Wolf G, et al : The effect of pulmonary edema on proton nuclear magnetic resonance relaxation times. Invest Radiol 19 : 190-191, 1984
20) Vinitski S, Pearson MG, Karlik SW, et al : Differential of parenchymal lung disorders with the proton NMR in vitro. 3rd Ann Mtg, Soc Mag Res Med, New York, Abstract bool 727-728, 1984
21) Johnston PW, Maclennan FM, Simpson JG, et al : Nuclear magnetic resonance imaging of pulmonary infarction and oedema in excised cadaver lungs. Magnetic resonace imaging 3 : 157-161, 1985
22) Wexler HR, Nicholson RL, Prato FS, et al : Quantitation of lung water by nuclear magnetic resonance imaging ; a preliminary study. Invest Radiol 20 : 583-590, 1985
23) Schmidt HC, Tsay DG, Higgins CB : Pulmonary edema ; an MR study of permeability and hydrostatic types in animals. Radiology 158 : 297-302, 1986
24) Siefkin AD, Nichols BG : Noninvasive lung water quantitation by ^{1}H nuclear magetic resonance spectoroscopy. Am Rev Res 134 : 509-512, 1986
25) Phillips DM, Lunt JA, Man SFP, et al : Multiple spin echo imaging quantitative measurements of pulmonary edema. Magnetic resonance imaging 5 : 137-147, 1987
26) Cutillo AG, Morris AH, Ailion DC, et al : Assessment of lung water distribution by nuclear magnetic resonance-a new method for quantifying and monitoring experimental lung injury. Am Rev Res 137 : 1371-1378, 1988
27) Cohen PV and Gray BA : The generation of hydrogen perioxide, superoxide radial, and hydroxy radical by 6 hydroxydopamine, dialuric acid and related cytotoxic agents. J Bilo Chem 294 : 2447-2452, 1973
28) Basset G, Martet G, Bouchonet F, et al : Simultaneous detection of deuterium oxide and indocyanine green in flowing blood. J Appl Physiol 50 : 1367-1371, 1981
29) Nelson RM, McIntyre BR and Egan EA : Solute permeability of the alveolar epithelium in alloxan edema in dogs. J Appl Physiol 44 : 353-357, 1978
30) 神原健次郎，宮崎英隆，瀬川　孝，他：アロキサン肺水腫に対するウリナスチンの予防的効果．基礎と臨床　23：523-527, 1989
31) 河内文雄，山岸文雄，内藤　隆，他：肺水腫発生に対する血行力学的因子と透過性亢進因子の相互作用．呼吸　3：1559-1565, 1984
32) 福田　浩，藤川光一，中村　進，他：MRIにおけるIR-preparation Fast GRASSによるT1値の測定法．広島医学　46：1369-1374, 1993
33) Snalshall PD, Keyer SJ, Morgan BM, et al : The radiographic detection of acute pulmonary oedema. A comparison of radiologic appearance and lung water in dogs. Br J Radiol 54 : 277-288, 1981
34) Huchon K, Hopewell PC, Murray AJ : Interaction between permeability and hydorostatic pressure in perfused dog's lungs. J Appl Physiol 50 : 905-911, 1981