The University of Osaka
Institutional Knowledge Archive

Title	胸部X線撮影に用いるX線フィルム-増感紙系の濃度特性と粒状性からみた肺疑似結節の検出能の検討
Author(s)	李, 峰
Citation	日本医学放射線学会雑誌. 1997, 57(3), p. 104-109
Version Type	VoR
URL	https://hdl.handle.net/11094/14851
rights	
Note	

The University of Osaka Institutional Knowledge Archive : OUKA

https://ir.library.osaka-u.ac.jp/

The University of Osaka

胸部X線撮影に用いるX線フィルム－増感紙系の濃度特性と粒状性からみた肺疑似結節の検出能の検討

李　　峰

信州大学医学部放射線医学教室　（主任　曽根脩輔教授）

Detection of Simulated Lung Nodules Evaluated with Variouus Film/Screen Systems

Li-Feng

The imaging characteristics (contrast and noise) of x-ray film/screen combinations were examined for their suitability in the detection of faint nodules of lung cancer. Two hundred conventional chest radiographs of a human chest phantom were obtained with 5 mm or 10 mm spherically or hemispherically shaped simulated nodules placed on the posterior surface of an anthropomorphic chest phantom. Nodules were placed on several selected lung areas, and were overlain by the intercostal spaces, ribs or mediastinum. Five combinations of film/screen systems that differed in their contrast (characteristic curve) and noise were used to obtain the radiographs. The detectability of simulated nodules shown on the radiographs was evaluated based on the results obtained by an interpretive study by 6 observers utilizing receiver operating characteristic (ROC) analysis and calculating the average area under the ROC curve (Az).

The system with standard contrast and improved noise reduction was favorable in detecting nodules of 5 mm in diameter. The system with latitude-type contrast was not suitable for the detection of nodules placed in the intercostal spaces. Systems with degraded noise or low contrast showed poor performance in detecting hemispheric nodules, since ill-defined nodules were overlain by the ribs. For the detection of nodules on the mediastinum or diaphragm, display of these regions with sufficient density and improved contrast appeared mandatory.

The combination of a high contrast x-ray film, Iow noise x-ray film/screen combination, high voltage x-ray exposure, and the addition of a compensatory x-ray filter or screen appears suitable for improved recognition of a small, faint, lung nodules.

Research Code No. : 506

Key words : *Chest radiograph, Lung nodule, Characteristic curve*

Received Aug. 5, 1996 ; revision accepted Nov. 18, 1996

Department of Radiology, Shinshu University School of Medicine

はじめに

われわれは，数mmから1cm程度の大きさの肺野の結節性病変の検出率をあげるために必要な胸部X線撮影システムの特徴を明らかにするために，胸部ファントームと肺疑似結節を用いて読影実験を行ってきた[1),2)]．従来は，疑似結節が存在する部位と，これに重なる解剖学的構造による，いわゆる“解剖学的雑音(structured noise)”[3)]に注目して検討して来た[4)]．そしてFuji computed radiography (FCR)では，解剖学的雑音による影響が強く出る通常のボケマスク処理より，雑音を減弱させる処理が結節影の検出率をあげるのに適していることを明らかにした[5)]．単純X線写真については，FCRと比べて小さく淡い肺病変の検出に適しているとの報告が多かったが[6),7)]，これは単純X線写真一般に当てはまる内容ではなく，使用するX線フィルム－増感紙系の種類，すなわちそれぞれにおける濃度特性や粒状性によって左右されるといわれている[8)-13)]．そこで今回は，この点を検討して報告する．

対象と方法

人体胸部ファントーム(京都科学，肺野ファントームPBU-SS-2)の背面に疑似結節を付着させて，5種類のX線フィルム－増感紙系を用いてX線撮影を行い，6名の読影者による疑似結節の有無についての読影実験を行った．

1．撮影条件とX線フィルム－増感紙系

使用したX線装置はHD-150G-12(島津製作所製)，高圧発生方式は3相12パルス，X線管はCirclex(焦点サイズ0.6/1.2mm)，附加X線フィルタはCu 0.1mm + Al 0.5mmである．撮影管電圧は130kVpである．撮影条件を，胸部ファントームのX線像における肺野の最高濃度が1.6～1.8になるよう調整した．そのために，管電流と撮影時間を可能な範囲で微調整した．散乱線除去に格子比14：1の高密度グリッドを用いた．X線管とフィルム間距離を200cmとした．

X線フィルム－増感紙系は富士写真フイルム株式会社製のUR-1/HG-M，UR-2/HG-M，sHR-S/HR-3，sHR-S/HR-4およびsHR-L/HR-3の5種類である．当大学病院での現像処理条

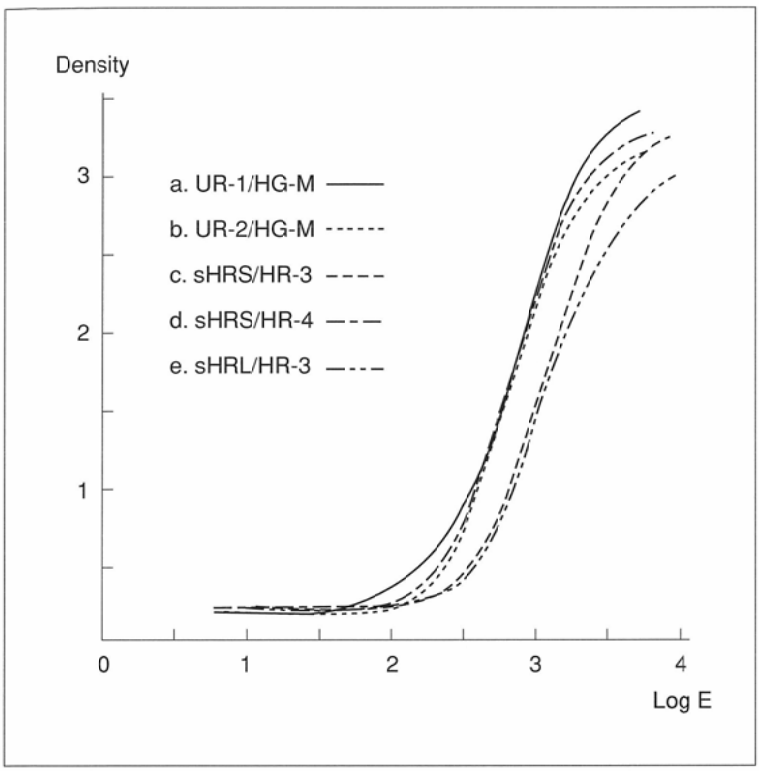

Fig.1　Characteristic curves of the five combinations of the film/screen system (lines a through e)

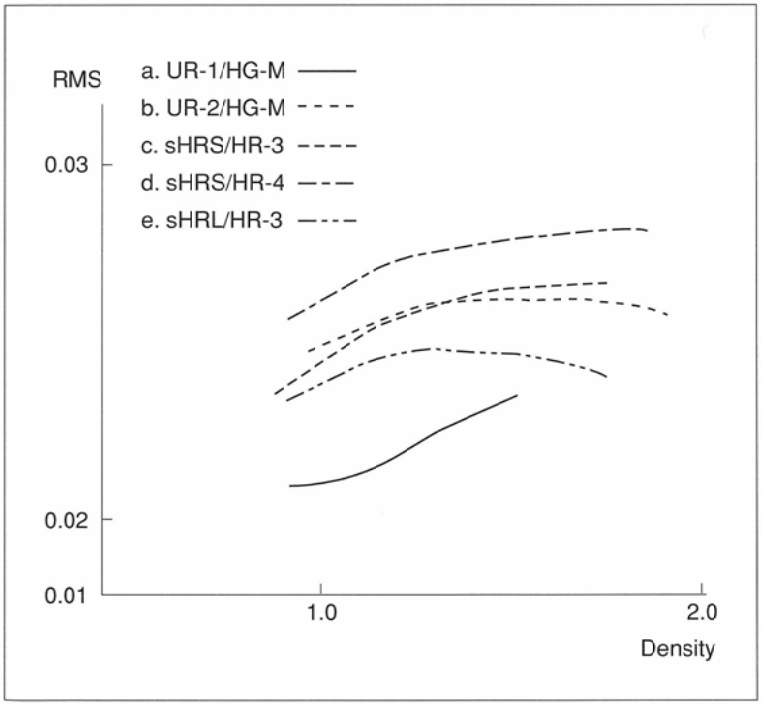

Fig.2　Root-mean-square (RMS) of the film/screen systems (lines a through e)

件下での，それぞれの特性曲線をFig.1に，粒状性をFig.2に示した．UR-1タイプは縦隔部のような低露光部の濃度を比較的高く保つ特性曲線になっている．sHR-Lタイプは肺野のような高露光部の濃度をおさえ，心臓や縦隔部の濃度を比較的高く保つ．UR-2とsHR-Sタイプの特性曲線は類似しているが，前者では粒状性が改良されている．粒状性に関してはUR-2とsHR-Lがすぐれている．しかし後者は，latitudeタイプ，すなわち低コントラストタイプであり，描出される肺野の結節影のコントラストは劣る．sHR-Sタイプの粒状性は他より劣っている．特にこれを増感紙HR-4と組合せた場合は，より低感度のHR-3の場合より量子ノイズが多くなるためか，粒状性に劣ったX線写真が生じる．以上のX線フイルム－増感紙系それぞれの特徴をTable.1にまとめて示した．

2．疑似結節の大きさと形状

疑似結節の材料は塩化ビニールであり，高さ(厚さ)1 cmの大結節と5 mmの小結節を作った．形状は球形と半球形である．半球形のものは2種類作った．その第1は，上半分は球形のものと同じ形であるが，下半分は裾野状に広がっている(2分の1球形)．第2のものは，上3分の1は球形のものと同じとし，これより下方3分の2が裾野状に広がっている(3分の1球形)．半球形結節の底面の直径はその高さより大きく，これらがX線写真に投影される時の結節影の大きさはその底径に相当し，同じ厚さの球形のものより大きく見える．結節の輪郭は球形では鮮明であり，2分の1球形および3分の1球形では不鮮明である．実際に読影実験に用いた結節は，球形と3分の1球形は高さ1 cmと5mmの2種類，2分の1球形は高さ1 cmの1種類のみ，総計5種類である(Fig.3)．

3．疑似結節を置く部位とX線撮影方法

胸部ファントームの表面に上記の疑似結節を置いてX線撮影を行ったが，疑似結節を置く部位は，肺野肋間部，肺門近くの肺野で肋骨に重なる部，末梢肺野で肋骨に重なる部，縦隔に重なる部などであり，それぞれ4カ所，合計16候補部位(No.1～16)とした．肺野肋間部の4カ所(Nos.2，4，8，9)に置かれた結節影の検出を妨げるものは，周囲の肺血管，すなわち解剖学的雑音である．肺門近くで肋骨に重なる結節(Nos.1，6，7，11)とは，後胸壁を走る肋骨に重ねて置かれたものであるが，このうちの2個はさらに前胸壁を走る肋骨にも重なっている．末梢肺野で肋骨に重なる結節(Nos.3，5，10，12)は，すべて前後2本の肋骨に重なる部位にあった．結節が肋骨に重なる部位に置かれた場合に，その認識をさまたげ得る解剖学的雑音は，まず肋骨，次いでこれに重なる肺血管である．これに加えて，末梢肺野のものは低濃度に描出され，コントラストの低さもその検出を困難にする．心臓と横隔に重なる結節(Nos.13，14，15，16)のうち，No.14はさらに胸椎に重なり，低濃度領域において強い解剖学的雑音下に置かれている．No.15の周囲にはやや細い肺血管がある．本胸部ファントームにおける横隔部分は均等な背景濃度を示し，解剖学

Table 1　Five combinations of the film/screen

	Contrast type	Average gradient (G)	Subjective evaluation of noisiness
Film/screen			
UR-1/HG-M	low	2.10	excellent
UR-2/HG-M	slightly high	2.70	good
sHR-S/HR-3	standard	2.60	slightly degraded
sHR-S/HR-4	standard	2.60	most degraded
sHR-L/HR-3	low	2.25	good

的雑音は少ないので，ここが適度の濃度で描出されている場合は結節影の検出は容易であった．今回の実験では，使用した5種類のX線フィルム－増感紙系のすべてにおいて肺野肋間部の最高濃度が約1.6～1.8の間にくるよう撮影条件を設定したが，その他の肺野や縦隔の濃度はX線フィルムの特性曲線に依存して変化した．

これらの16候補部位のうち，撮影時に実際に疑似結節を置くのは7カ所から9カ所とした．したがって，それぞれ残りの9カ所から7カ所には結節は置かなかった．結節の設置部位を適宜変更して8種類の組み合わせを作り，それぞれを5種類のX線フィルム－増感紙系を用いて撮影した．この一連の撮影を，形状と大きさの異なる5種類の疑似結節に対して繰り返し行った(Fig.4)．

4．読影分析

200枚のサンプルフィルム(X線フィルム－増感紙系の組合せ5種類×結節の形状5種類×結節設置部位の組み合わせ8種類)を，放射線診断医5名(それぞれ経験年数35年，12年，5年のおもに胸部放射線診断従事者と，経験年数9年，8年の放射線診断医)および15年の経験を有し，胸部結節影の読影実験に従来から参加している診療放射線技師1名の計6名で読影した．読影に先立って，5種類の疑似結節を，結節設置予定の全候補部位に置いて撮影したX線フィルムを読影者に示し，その見え方を教えた．しかし実際の読影実験では，個々のサンプルフィルムに存在する結節の数や位置は教えなかった．読影時には読影室の明るさに留意し，シャウカステン上のX線フィルムの周囲を黒紙でマスクするなど，読影環境作りに留意した．1枚のX線フィルムの読影時間は1分前後，観察距離は40～50cm程度とした．しかしこれらについては，読影者の判断で適当に変えてよいこと

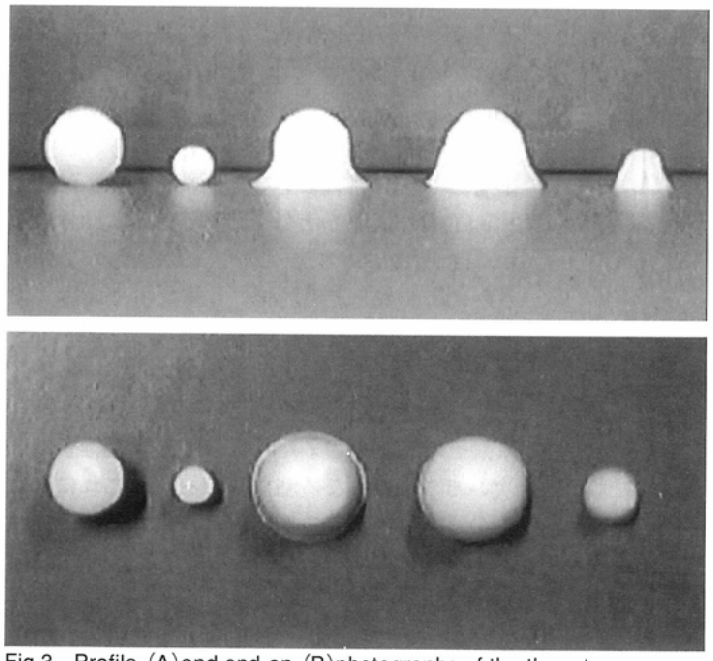

Fig.3　Profile-(A)and end-on-(B)photographs of the three types of the simulated nodules; sphere shaped, 1/2 sphere shaped, 1/3 sphere shaped respectively.

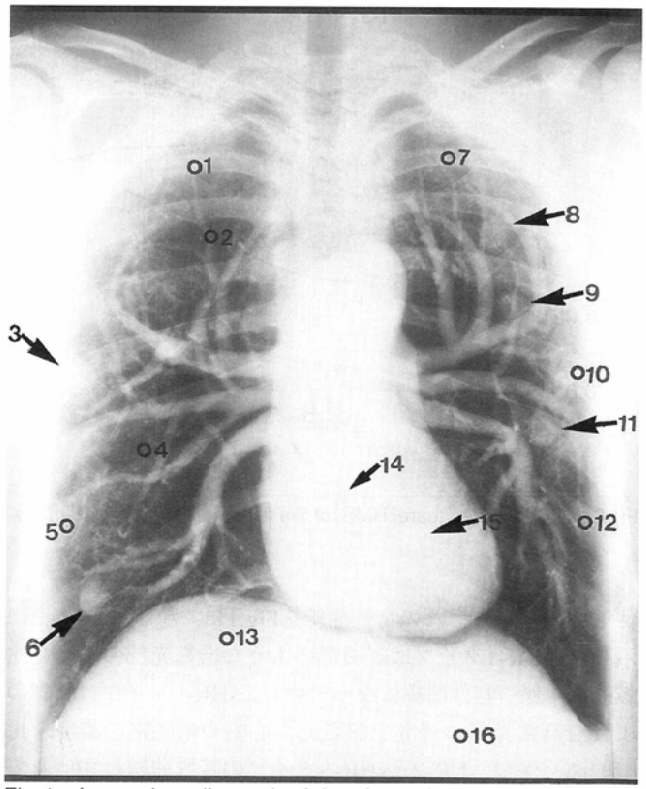

Fig.4　A sample radiograph of the chest phantom, showing the 16 choice sites to place the nodules. The arrows indicate the nodules.

Table 2　Observer performance for the 5 mm sized spherical vs. hemispherical lung nodules, and for the five combinations of the film/screen, indicated by the area under the ROC curve (Az)

Location of nodules	Intercostal lung area		Overlain area by the rib (s)				Overlain area by ** the diaphragm or mediastinum	
			Mid lung zone		Peripheral rather dense lung zone			
Configuration of nodules	Sphere	Hemisphere	Sphere	Hemisphere	Sphere	Hemisphere	Sphere	Hemisphere
Film/screen								
UR-1/HG-M	0.91	< 0.97	0.92	0.88	0.66	0.62	0.96	0.95
UR-2/HG-M	0.94	< 0.99	0.93	0.91	0.65	0.62	0.95	0.92
sHR-S/HR-3	0.95	0.97	0.92	0.90	0.64	> 0.56	0.95	0.93
sHR-S/HR-4	0.94	0.97	0.90	0.93	0.59	0.62	0.95	0.93
sHR-L/HR-3	0.94	0.98	0.89	0.89	0.66	> 0.55	0.96	0.94

" > " or " < " and * means statistically significant difference ($P < 0.05$)
** Data for No.14 nodule in the mediastinum are omitted, dut to its very mach degraded conspicuity and poor performance datd caused by the overlying spine.

とした．結節影の有無の判定には5段階の確信度を用いた．すなわち，1)信号は存在しない，2)信号は多分存在しないだろう，3)どちらともいえない，4)信号は存在するかもしれない，および5)信号は存在する，とした．

今回の読影実験で読影の対象になったX線フィルム上の結節候補部位数は19,200(サンプルフィルム200枚×候補部位16×読影者6名)である．結節の形状と設置部位のそれぞれに対して，読影者ごとの判定結果をROC(Receiver operating characteristic)解析した[14),15)]．この場合，結節が実際に置かれた部位についての判定が4),5)のもの，および判定3)のものの半数をTP(true positive)とし，判定3)のものの半数と判定1),2)のものをfalse-negativeとした[16)]．そして，読影者ごとのROC曲線を作成し，曲線下の面積(Az)を計算した．有意差検定にはStudentのt検定を用いた．

結　果

5mm大の疑似結節の読影実験の結果をTable 2に示した．肺野肋間部では，球形結節の検出率は半球形結節より各X線フィルム－増感紙系において低く，特にUR-1/HG-MとUR-2/HG-M使用時に両者の差が大であった(Fig.5)．肋骨に重なるものの検出率は肋間部のものより全般にやや低下し，特に半球形結節が末梢肺野で低かった．球形結節の検出率が半球形結節よりやや高かった．sHR-S/HR-4は例外的で半球形結節の検出率が高かった．

X線フィルム－増感紙系による検出率の変化をみると，UR-2/HG-Mは，結節の形状やその設置部位にかかわりなく平均して高い検出率を示した．UR-1/HG-MとsHR-L/HR-3は，肋間および肋骨に重なる肺野のいずれにおいてもやや劣っていた．特にsHR-L/HR-3による末梢肺野の半球形結節に対する成績が悪かった．sHR-S/HR-3による末梢肺野，肋骨に重なる部位の半球形結節の検出率は低かった．sHR-S/HR-4は肺門近くで球形結節の検出率が低かった．

横隔膜あるいは縦隔に重ねて置かれた結節の検出率においては，球形は半球形よりすぐれていた．X線フィルム－増感紙系による検出率の差は認められず，UR-1/MG-M使用時にやや高かった．

本実験では，1 cm大の肺野の結節の検出率は全般に高

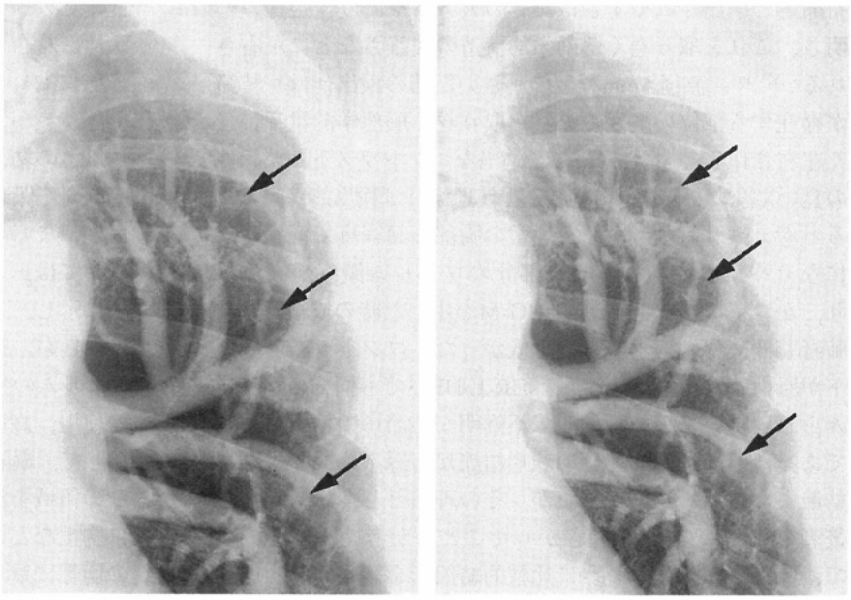

Fig.5　A close-up radiograph of the left lung field of the chest phantom, with 5 mm hemispherical nodules (A) and spherical nodules (B), placed on its surface. Nodules in the intercostal area and overlain by the ribs are arrowed.

Table 3　Detectability for the 10 mm nodules in the mediastinum

Configuration	Sphere		1/2 sphere		1/3 sphere
Film/screen					
UR-1/HG-M	100		98	>	89
UR-2/HG-M	94		90	>	83
sHR-S/HR-3	96	>	90	>	83
sHR-S/HR-4	93		89	>	84
sHR-L/HR-3	97		93	>	85

> and * mean a statistically significant differnce（$P < 0.05$）

く，個々のX線フィルム－増感紙系の差を論じるに足るデータは得られなかった．ここで横隔膜や縦隔についての各条件ごとの検出率をTable 3 に示したが，球形結節の検出率が最も高く，次いで 2 分の 1 球形，3 分の 1 球形の順であった．5 種類のX線フィルム－増感紙系のうち，UR-1/HG-M使用時に最も検出率が高かった．sHR-L/HR-3と比較しても有意に高かった．

考　察

胸部の単純X線写真で，1 cm程度の淡く比較的小さい肺癌の陰影をより確実に検出するのに適したX線感光材料の特性を明らかにする目的で本研究を行った．単純X線写真では，淡く比較的小さい腫瘤影を，肺野全般にわたってコントラスト良く描出することは困難であるが，現在市販の種々のX線感光材料系の中からの選択によっても差が出る．そこで本研究では，使用するX線フィルムの特性曲線とX線フィルム－増感紙系の粒状性を取り上げ，これを同一フィルムメーカーの製品内で比較検討した．X線曝射量などの点で実用範囲にある感度のものに限って検討を行った．個々の疑似結節影の検出されやすさは，その大きさや濃度，辺縁の鮮明さ，これを取り巻く解剖学的構造の複雑さなどに左右される[3),17)-20)]．直径 5mm程度の小さい結節の検出能は，結節が存在する部位の濃度やそれを取り巻く解剖学的雑音に強く左右される[4)]．したがって，適当なコントラストと粒状性の良いX線フィルム－増感紙系を使用すれば検出能が向上すると考えられる．しかし，通常の胸部正面写真で低濃度部になりやすい心臓や横隔膜部分のフィルム濃度が高くなり，かつ粒状性の良いUR-1/HG-Mを用いた時の成績では，肺野肋間部分の検出率がやや低かった．コントラストの低下が原因したと思われる[11)]．sHR-L/HR-3でも同様の傾向がみられ，特に末梢肺野の辺縁不鮮明な結節影の検出に不利であった．肺野肋間部分の球形結節が辺縁不鮮明な半球形結節より検出率が低かったが，その理由としては，唯一，後者の底面が 7mmと大きかったことしか考えられないので，肺野肋間部分のように比較的結節影を観察しやすい部分では，おもに対象の大きさがその検出率を左右すると考えられた(Fig.5)．一方，肋骨に重なる肺野部分の結節影の検出率は，結節の大きさのみならず，むしろその輪郭の鮮明さに左右されることが判った[19)]．ここでは，球形結節は半球形結節より検出率が高くなり，コントラストの劣るsHR-Lや粒状性にやや劣るsHR-S/HR-3などの検出率は低下した．しかし，粒状性に問題のあるsHR-S/HR-4において，球形結節の検出率が低下したが，半球形結節のそれが低下しなかったことは解釈困難であった[12),13)]．UR-2/HG-Mは球形結節と半球形結節のいずれに対しても肺野の全部位において検出率が高く，これはUR-1システムより高いコントラストならびにsHR-Sシステムよりすぐれた粒状性による結果と考えられた．今回用いた胸部ファントームでは，横隔膜に重なる肺野は比較的均等濃度を呈し，ここに重なる肺血管影が少ないために，疑似結節の検出に影響を与える解剖学的雑音が少なく，したがって，その検出はおもにコントラストに依存した[9),20)]．すなわち，この領域が適当な濃度で撮影されている場合の疑似結節の検出率は良好であった．

本研究における 1 cm大の結節の検出率は高く，X線フィルムによる差は明らかにならなかった．しかし縦隔に重なる肺野に置かれた結節の検出率は，低露光部の濃度を高く保つ特性曲線を有するUR-1/HG-MとsHR-L/HR-3で他より良好であった．結節の検出率がX線フィルム－増感紙系の粒状性に左右される傾向は少なかった．しかし 3 分の 1 球形結節においては，その不鮮明な輪郭が検出率を低下させた．

以上の結果をまとめると，肺野肋間部分の結節影の検出率を高く保つためには，高コントラストのX線フィルムの使用が望ましいといえる．肋骨に重なる肺野部分の結節影については，これをコントラスト良く描出し，その輪郭を明瞭に示し，これに重なる肋骨という解剖学的雑音を抑えるのが良い．したがって，このためには高コントラストのX線フィルムの使用，粒状性にすぐれたX線フィルム－増感紙系の使用，高圧撮影による肋骨陰影の抑制などが望ましい．そして，縦隔や横隔膜に重なる肺野部分については，第 1 にこの領域を適度な濃度に描出することが大切であり，さらに胸椎などの解剖学的雑音が加わる部分については，上述の肋骨に重なる肺野部分と同じ考え方が必要になる．現有のX線フィルム－増感紙系を用いてこのような要求をすべて満たすことは容易でなく，縦隔や横隔膜部分については，X

線補償フィルタや濃度補正増感紙の利用などが比較的現実的な解決法と考えられる．

結　論

1．低濃度部のコントラストを高めたX線フィルム－増感紙系UR-1/HG-Mの使用により，縦隔に重なる1cm大の疑似結節の検出精度は高くなった．5 m大の疑似結節の検出率もやや改善された．

2．やや高い平均コントラストを示し粒状性が良いUR-2/HG-Mは，肺野の5 mm大の疑似結節の検出能について良い結果を示した．

3．標準コントラストであるが粒状性で劣るsHR-S/HR-4やsHR-S/HR-3では，肋骨に重なる肺野の球形結節や半球結節の検出率が低かった．

4．ラティチュードタイプのsHR-L/HR-3では，肺野の疑似結節の検出能が低かった．

5．以上から，肺野の淡く小さい結節影の検出を容易にするためには，比較的高コントラストのX線フィルム，そして粒状性にすぐれるX線フィルム－増感紙系を用い，高圧撮影して骨陰影を抑制するのが良く，縦隔や横隔膜部についての濃度補償を追加するのが望ましいと考えられた．

ROC解析にはROCFIT programを使用した．

稿を終えるに当たり，御指導，御校閲をいただきました放射線医学教室の曽根脩輔教授に深謝致します．また，本研究に御協力いただいた清野邦弘講師，小口和浩助手，唐木田　修助手，丸山雄一郎大学院生および中央放射線部技師の平野浩志，飯森茂孝両氏ならびに放射線医学教室と中央放射線部の関係者各位，富士写真フイルム(株)富士宮工場第四製造部品質保証課担当者各位に感謝致します．

本論文の要旨は第19回 International Congress of Radiology(北京，1996年6月)において発表した．

文　献

1) 清野邦弘，曽根脩輔，酒井文和，他：Fujiコンピューテッドラジオグラフィ(FCR)に適した付加X線フィルタおよび撮影管電圧の検討－胸部ファントームにおける疑似結節の検出能からみて－．日本医放会誌　54：1126-1135，1994
2) 清野邦弘，曽根脩輔，酒井文和，他：胸部ファントームにおける疑似結節の検出能からみた胸部単純X線撮影に適した付加X線フィルタおよび撮影管電圧の検討－X線フィルム－増感紙系とFCRシステムの比較－．日本医放会誌　54：1237-1244，1994
3) Kundel HL: Peripheral vision, structured noise and film reader error. Radiology 114: 269-273, 1975
4) 李　峰，曽根脩輔，清野邦弘，他：Fuji computed radiographyによる疑似結節の検出能の検討－疑似結節の部位と大きさ，形および撮影管電圧とX線補償フィルタの影響－．日本医放会誌　56：160-166，1996
5) Li F, Sone S, Kiyono K: Improved lung nodule conspicuity by unsharp mask filtering in storage-phosphor-based computed radiography (submitted).
6) MacMahon H, Vyborny CJ, Metz CE, et al: Digital radiography of subtlepulmonary abnormalities: an ROC study of the effect of pixel size on observer performance. Radiology 158: 21-26, 1986
7) Scheck RJ, Schatzl M, Kandziora C, et al: Subtle pulmonary nodules: detection and identification with storage phosphor radiographs and conventional chest films. Eur Radiol 4: 439-444, 1994
8) Kundel HL: Images, image quality and observer performance. Radiology 132: 165-271, 1979
9) Sorenson JA, Mitchell CR, Armstrong JD, et al: Effects of improved contrast on lung-nodule detection a clinical ROC study. Invest Radiol 22: 772-780, 1987
10) 畑川政勝：画像評価の基礎．日放技学誌　46：920-924, 1990
11) 酒井文和，曽根脩輔，河合　卓，他：きれいな胸部単純X線写真を撮るには．画像診断　10：908-919, 1990
12) Gray JE, Taylor KW, Hobbs BB: Detection accuracy in chest radiography. AJR 131: 247-253, 1978
13) Rossmann K: Spatial fluctuations of X- ray quanta and the recording of radiographic mottle. AJR 90: 863-869, 1963
14) Metz CE: Some practical issues of experimental design and data analysis in radiological ROC studies. Invest Radiol 24: 234-245, 1989
15) Goodenough DJ, Rossmann K, Lusted LB: Radiographic applications of receiver operating characteristic (ROC) curves. Radiology 110: 89-95, 1974
16) Brogdon BG, Littleton JT, Durizch ML: Comparison of radiographic imaging techniques in detection of pulmonary nodules. (In) Littleton JT, Durizch ML ed: Sectional imaging methods: a comparison. 137-147, 1982, University Park Press, Baltimore
17) Kelsey CA, Moseley RD, Brogdon BG, et al: Effect of size and position on chest lesion detection. AJR 129: 205-208, 1977
18) 荒井他嘉司，塩原順四郎，塩沢正俊，他：増大速度，発見時の大きさからみた肺野型肺癌の早期発見に関する問題点．肺癌　16：7-13, 1976
19) Hemmingsson A, Jung B, Lonnerholm T: Perception of simulated lesions in the lung. Acta Radiol Diagnosis 16: 494-502, 1975
20) Kundel HL, Nodine CF, Thickman D, et al: Nodule detection with and without a chest image. Invest Radiol 20: 94-99, 1985