The University of Osaka
Institutional Knowledge Archive

Title	パーソナルコンピューターによるMRI脳表三次元表示法の開発
Author(s)	玉井, 仁
Citation	日本医学放射線学会雑誌. 1991, 51(2), p. 168-172
Version Type	VoR
URL	https://hdl.handle.net/11094/14854
rights	
Note	

The University of Osaka Institutional Knowledge Archive : OUKA

https://ir.library.osaka-u.ac.jp/

The University of Osaka

日本医放会誌：51（2），168—172，1991（平3）

パーソナルコンピュータによるMRI脳表三次元表示法の開発

日本医科大学放射線医学教室
玉　井　　仁

（平成元年12月22日受付）
（平成2年6月13日最終原稿受付）

Three Dimensional Display of the Brain Surface from Magnetic Resonance Images Using a Personal Computer

Jin Tamai
Department of Radiology, Nippon Medical School

Research Code No. : 209.2

Key Words : Magnetic resonance imaging, Three dimensional Reconstruction, Brain surface imaging, Neuroradiology, Personal computer

A new system for three dimensional display of brain surface from magentic resonance images has been developed using a personal computer. The system consists of the personal computer with a co-processor for mathematical operation and frame memory for full color graphic display. MRI data were transfered to the computer with the floppy disks. Using the paint algorithm, extraction of brain tissue was performed semi-automaticaly with a manual operation. Brain surface data were displayed on a CRT by a voxel method from an arbitral direction.

The result of clinical application of the system showed that the 3-dimensional display of brain surface was useful in comprehending abnormalites including atrophy and cystic lesions.

In this paper, we introduce the new system and discuss clinical applicablilies.

はじめに

近年，コンピュータグラフィックスの手法を用いて連続断層像を三次元表示する研究が盛んとなっている[1)~3)]．X線CTにおいては，CT値による二値化処理によって骨を抽出することが可能であり，最近の機種にはその三次元表示機能を持つ装置も多くみられるようになった．一方，MRIにおいてもワークステーションやミニコンピュータでの三次元表示が試みられているが[4)5)]，信号強度からの閾値による二値化処理のみでは軟部表面以外の対象臓器の抽出は容易でない．この抽出を目的としたアルゴリズムも対象臓器や撮像方法に応じて様々なものが使用されているものの，広く臨床に応用されるには至っていない．今回著者はMRI像を二値化後にペイントアルゴリズムを用いた会話型の処理を加えることにより脳実質を抽出し，脳表の三次元表示をするシステムを安価なパーソナルコンピュータ（パソコン）上で開発した．本論文の目的は，新しいシステムの概要と初期臨床応用例について報告し，併せて臨床的な意義に関する考察を加えることにある．

装　置

使用したMRTスキャナーは東芝製0.5T超電導型MRI50Aであり，コンピュータはNEC PC9801RA5である．コンピュータには数値演算用のコ・プロセッサ及びフルカラーグラッフィクス

のためのフレームメモリSAPIENCE社製SUPER FRAMEが増設されている（Fig. 1）.

方　法

まず位置確認のための頭部矢状断撮影を行う．ついで脳頭蓋全体をカバーする様，体軸方向に垂直にフィールドエコー法（繰り返し時間1,000ms，エコー時間22ms，フリップ角90度，256×256マトリックス，平均回数2回）5mm厚30枚のギャップレススキャンを行う．さらに2.5mmずらしてもう一度同一条件の撮像を行うことにより，2.5mm間隔60枚の画像を得る．各画像データをMRI装置の登録機構を用いて8インチフロッピーディスクに登録，パソコンのハードディスク上にMS-

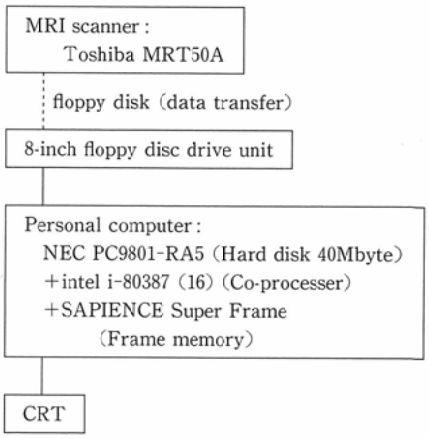

Fig. 1　System configulation

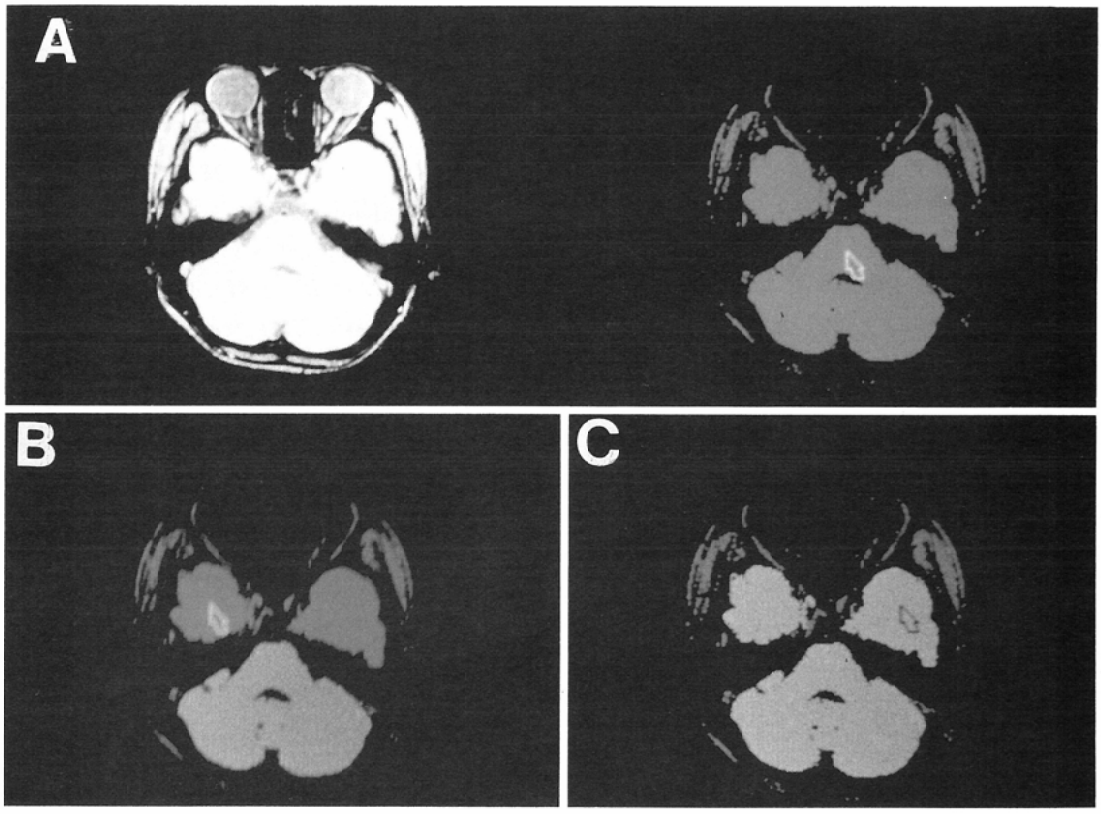

Fig. 2　Process of extracting brain tissue.
A) The left image is a slice of brain MR images. In the right image, signal intensity at areas shown with orange color is larger than a threshold. In order to extract a region, the location of the region is selected with a yellow arrow manually. B) A green area is extracted automatically by a paint algorithm. C) By indicating regions with an arrow, the areas for three dimensional display can be extracted automatically

DOS データとして転送する．各スライスの画像データはそれぞれ画像毎に視覚的に決定した異なる閾値で二値化処理される．二値化処理のみでは脳以外の軟部組織が含まれるため，さらに会話型プログラムにより処理をすることが必要となる．ここで著者の用いたプログラムでは，まず脳実質の一点をマウスにてオペレータが指示する（Fig. 2）．すると上下左右の連続したボクセルを順次プログラムにより検索し，最初の指示点と連続した領域を自動的にプログラムが脳実質として認識し色を変えて表示する（Fig. 2B）．Fig. 2 の様に脳実質がスライス内でたがいに連続しない，いくつかの島状の領域となっている場合にはこの操作を各々の領域毎に繰り返すことによりスライス内の脳実質すべてを抽出した．

抽出された脳のデータはボクセル毎に任意に設定された視点との距離と，視点により定まる仮想投影面上への投影点が計算される．視点と仮想投影面上のある点を結ぶ方向で最も近い脳実質のボクセルまでの距離が深さ方向のバッファに記憶され，脳表までの距離画像となる．この距離画像にラプラシアンフィルタや縦横の差分フィルタを組み合わせた処理をする事によって立体感のある画像として CRT に表示した[6)7)]．なおプログラムの開発は MS-DOS 下で PASCAL 言語で行った[8)9)]．

結　果

正常ボランティアを含む臨床例に対し上記の方法で脳表の三次元像を得ることができた．Fig. 3 は24歳男性の正常ボランティアより得た脳表面像の頭頂方向及び右前上方よりの像である．脳表血管の一部が処理上脳と分離できず脳とともに表示されているが，脳溝，脳回の同定が可能である．また Fig. 4 は21歳の女性，くも膜嚢胞症例の右前上方及び右後上方よりの脳表像であるが，脳表が嚢胞に圧排され陥凹している状態が三次元的によく表現されている．Fig. 5 は82歳の女性，脳萎縮の症例の右前下方よりの像であるが脳溝の開大があり，側頭葉，前頭葉に萎縮が認められる．これらの症例は断層像でも診断は十分可能であるが，三次元像によりさらに直感的に理解することができた．

考　察

医学映像情報の三次元表示は最近の臨床医学における大きなトピックスとなっている．放射線医学の分野においては，X 線 CT による連続断層像から特に骨格系を三次元表示することにより，外

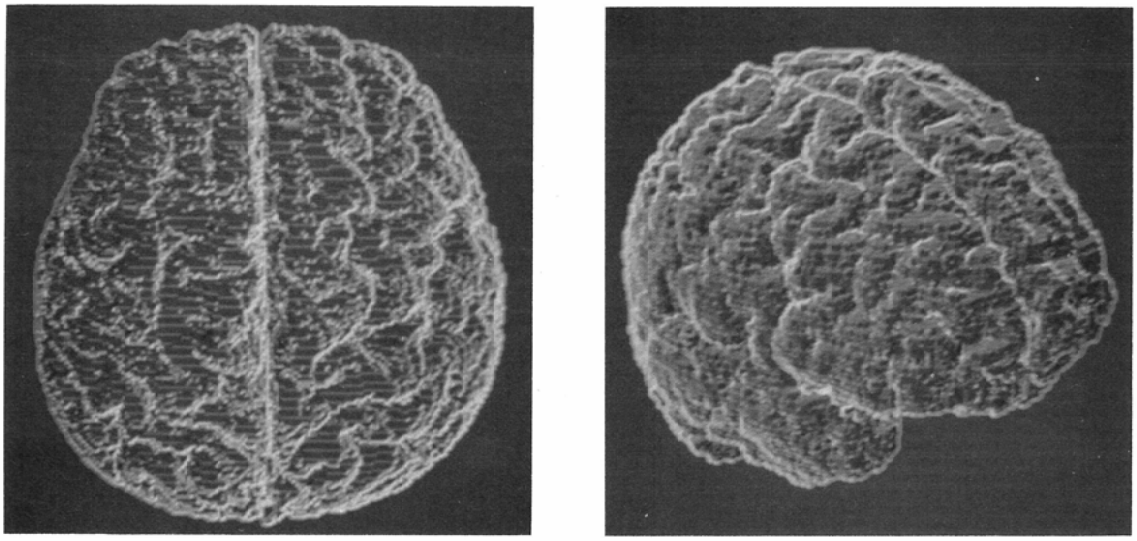

A　　B

Fig. 3　A surface images of a brain: This case is 24-year-old male, healthy volunteer. A) Superior view. B) Right antero-supeior view.

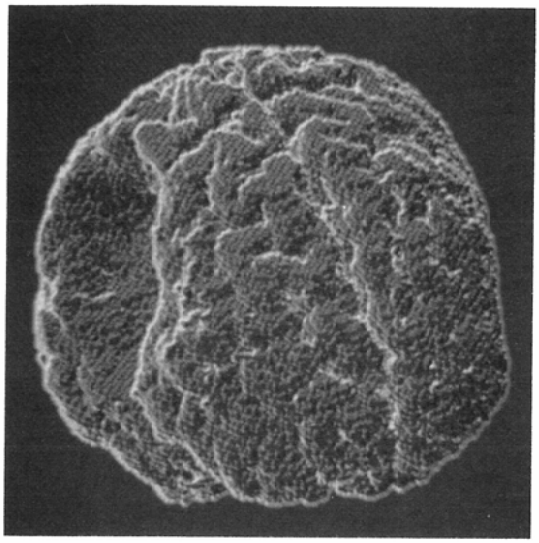

A

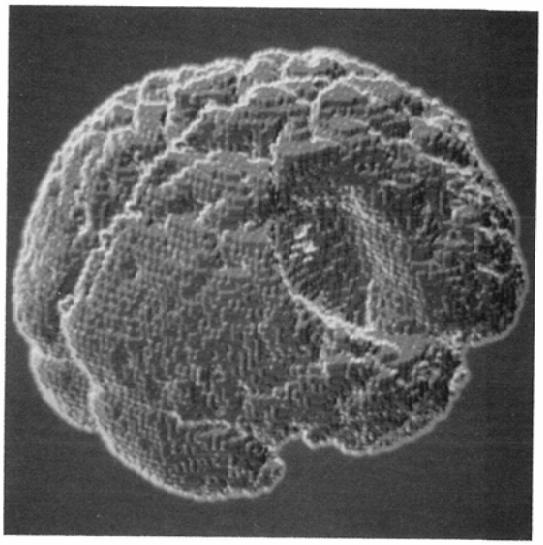

B

Fig. 4　A case of arachnoid cyst, 21-year-old, female.
A) Right antero-superior view. B) Right postero-superior view

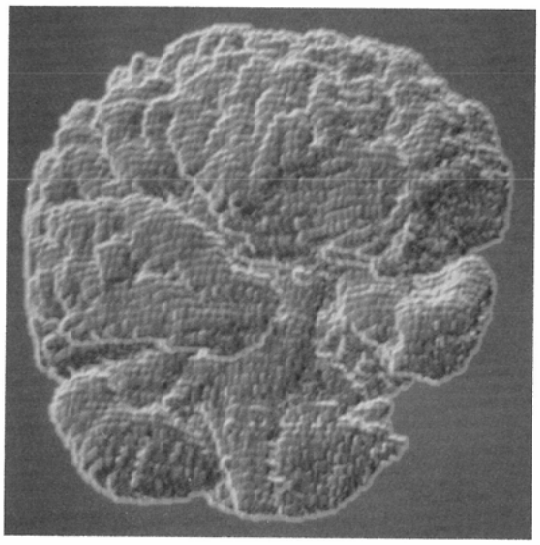

Fig. 5　A case of cerebral atrophy, 82-year-old, female. Right antero-inferior view

科的治療に先立つ情報として，あるいは教育用資料として利用されることが少なくない．

連続した断層像から三次元表示をするには，まずその対象となる領域を計算機上で抽出する必要があることはいうまでもない．X線CTではCT値を二値化することで骨の抽出が容易であり，その三次元表示法の進歩にもめざましいものがある．一方，MRIはX線CTと異なり骨によるアーチファクトがなく，組織間のコントラストが高いために中枢神経，特に後頭蓋窩が明瞭に描出できる利点がある．しかし，MRIでは二値化処理のみでは脳実質と皮下や眼窩内の組織を完全に分離する事が困難なために，従来脳の抽出に際してはマニュアルで脳の輪郭を抽出するなどの方法が取られてきた[10]．また自動抽出に対しても様々なアルゴリズムの研究が行われているが，いまだこうしたシステムが広く臨床応用されるには至っていない．この原因の一つには，これらの装置が高価であり，臨床家には操作しにくいものであることが挙げられると考えている．今回著者は安価なパソコン上でシステムを構成し，対象領域の抽出を効率的にマニュアル操作で行い三次元表示した．また撮像にあたっても，MRIにて脳を抽出する際，障害となる眼窩や頭皮下の脂肪の信号を押え，なおかつ脳実質と脳脊髄液に十分なコントラストを持ったシーケンスを用いることにより以後の抽出処理を容易にした．このシーケンスでは，フィールドエコー法のエコー時間22msを用いることで水と脂肪の信号位相をほぼ180度ずらし脂肪組織

の信号を押さえている．また繰り返し時間を1,000 msとすることにより，脳脊髄液と灰白質に十分なコントラストを与えるとともに30枚という多数のマルチスライスデータ収集を可能としている．

この方法では，患者よりのデータ収集の時間は約20分であり日常のルーチン検査に組み入れることも可能な範囲と思われる．またその画像処理には数時間が必要であるが，オペレータが拘束される脳実質の抽出過程自体は約30分であり，その後の各方向からの像の計算といった処理は自動的に行うことができる．またパソコンを用いることによりシステム構成が安価になるという利点があるのみならずシステムを検査室や読影室といった場所に容易に設置する事ができ，臨床応用がより容易になると考えている．

今回脳表実質の抽出に用いたものと同様の手法はその対象物と周囲のコントラストが十分であれば他の画像においても対象領域の抽出に応用でき，MRIにおいてもシーケンスを工夫することにより他の臓器や病巣部の三次元表示にも応用できると考えている．

ところで，三次元表示はCTやMRIなどによって得られた各断層のデータの一部を三次元的に表示したものである以上，もとの断層像で診断不可能な対象を診断可能にするといった性質をもつものではない．著者の経験した症例でも，いずれも，病態は二次元像で十分診断できるものであったし，解剖学的構成ももとの二次元像で得られるそれを凌駕するものではなかった．しかしながら二次元像を読影しながら三次元像を意識の中で再構成するためには，特殊な訓練と時間をかけた習熟性が要求されることも事実である．これに対して視覚的な三次元像は立体的理解が極めて容易であり，しかも解剖学に基づく知識がそのまま直感的に画像と結びつく利点がある．従って，本法が術前の検討や，学生のみならず経験の浅い医療スタッフに対して教育的に活用できると考える．さらに，二次元像の読影にある程度習熟した読影者にとってもその全体像を容易に把握する手段として有用と考えている．

結　論

パソコンを用いMRIの連続断層像より脳表面の三次元像を再構成するシステムを開発した．

いくつかの臨床例にシステムを使用し病態をよく表現した画像を得ることができた．

なお本研究の主旨の一部は第376回日本医学放射線学会関東地方会，第8回医用画像工学シンポジウムにて発表した．

稿を終わるにあたり，本研究の御指導，御校閲を賜りました日本医科大学放射線医学教室，惠畑欣一主任教授に深謝致します．また日頃より御助言，御指導いただきました隈崎達夫助教授，NTT斎藤隆文氏，並びにプログラム開発に協力いただいた，本学6学年大坪保雄氏に感謝致します．

文　献

1) Totty WG, Vannier MW: Complex musclos-keletal anatomy: Analysis using three dimensional surface reconstruction. Radiology 150: 173—177, 1984
2) 柏木　徹，木村和文：X線CT像のコンピュータグラフィクスによる3次元表示システムの開発，日本医放会誌，46(1): 57—65, 1986
3) 玉井　仁，秋元正宇：われわれの開発したパーソナルコンピュータによるCT 3次元表示システムの頭部顔面への利用，形成外科，32(4): 395—399, 1989
4) Cline HE, Dumoulin CL, Hart HR Jr, et al: 3D reconstruction of brain from magnetic resonance images using connectivity algorythm. Magnetic Resonance Imaging 5: 345—352, 1987
5) Levin DN, Hu X, Tan KK, et al: Surface of the brain: Three-dimensional MR image created with volume rendering. Radiology 171: 277—280, 1989
6) 玉井　仁：パーソナルコンピュータによるX線CT像3次元表示システムの開発と応用，Med Imag Tech, 7: 429—432, 1989
7) 英保　茂，関口博之：3次元画像メモリを用いた実体断面・3次元表示システム，電子情報通信学会論文誌，J72-D-II(4): 577—585, 1989
8) 小林侔史：ターボパスカル・トレーニングマニュアル．JICC出版局，東京，1986
9) 安斎利洋，伊吹　龍：ターボ・グラフィックス．JICC出版局，東京，1987
10) 周藤安造，黄　徳文，古旗賢太郎，他：改良型ボクセル法による脳腫瘍の三次元表示，Med Imag Tech, 6: 280—291, 1988