The University of Osaka
Institutional Knowledge Archive

Title	呼吸性動態解析の可能なスクリーニング胸部X線撮像法
Author(s)	真田, 茂; 田中, 利恵; 小林, 健 他
Citation	日本医学放射線学会雑誌. 2003, 63(9), p. 579-581
Version Type	VoR
URL	https://hdl.handle.net/11094/14857
rights	
Note	

The University of Osaka Institutional Knowledge Archive : OUKA

https://ir.library.osaka-u.ac.jp/

The University of Osaka

呼吸性動態解析の可能なスクリーニング胸部X線撮像法

真田　茂[1)]　田中　利恵[1)]　小林　健[2)]
鈴木　正行[1)]　井上　仁司[3)]

1)金沢大学医学部保健学科　2)金沢大学大学院医学系研究科　3)キヤノン株式会社宇都宮光学機器事業所

Screening Chest X-ray Examination with Kinetic Analysis using Flat-panel Detector

Shigeru Sanada[1)], Rie Tanaka[1)]
Takeshi Kobayashi[2)], Masayuki Suzuki[1)]
and Hitoshi Inoue[3)]

We are developing dynamic screening radiography to provide kinetic information for lung respiratory examination using a flat-panel-detector (FPD) system. We modified the FPD system (CANON CXDI-22) to take sequential images for a shortperiod of time (10 seconds, 3 frames/sec). Sequential chest radiographs from full inspiration to expiration were taken and analyzed for diaphragm movement and density changes in local lung areas to objectively detect respiratory anomalies. Our methods derived some respiratory functions such as regional air passage and lung structure movement, and suggested that the degree of chronic obstructive pulmonary disease and interstitial pneumonia could be evaluated quantitatively.

Research Code No.: *208.1, 501, 506*

Key words: *Computer-aided diagnosis, Screening examination, Kinetic analysis, Chest radiography*

Received May 6, 2003; revision accepted Jul. 15, 2003

1) Department of Radiological Technology School of Health Sciences Kanazawa University, Kanazawa
2) Department of Radiology School of Medicine Kanazawa University, Kanazawa
3) Utsunomiya Optical Products Operations Canon Inc., Utsunomiya

別刷請求先
〒920-0942　金沢市小立野5-11-80
金沢大学医学部保健学科
真田　茂

はじめに

近年，ディジタルX線撮影装置としてX線フラットパネルディテクター(FPD)システムの臨床現場への導入が進められている．われわれは，その中でもX線動画像の取得可能なFPDシステムを用いて，胸部スクリーニング動態検査法を開発してきた[1)-4)]．2002年11月より本学附属病院において臨床試験を開始しており，健常ボランティアおよび呼吸器系疾患の症例について検討したので報告する．

対象および方法

対象は，正常ボランティア16例(男性15例，女性1例，22～58歳)，間質性肺炎2例(男性1例59歳，女性1例63歳)，肺気腫1例(男性30歳)，肺線維症(男性87歳)1例，気管支喘息(男性54歳)1例の合計21症例である．なお，本研究は本学臨床治験倫理委員会の審査を経て実施した．また，全ての対象者に書面と口頭による研究内容の十分な説明を行い，書面によるインフォームドコンセントを得た．

これらのX線画像は全てCXDI－22FPDシステム(CANON，東京)を改造した装置を用いて撮像された．このFPDシステムは，本来，静止画像を撮像するためのものであるが，5秒間に6 fps(frames/second)または10秒間に3 fpsの撮像ができるように改造されている[5)]．撮影条件は，110kV，80mA，6.3msec(2 mmのアルミフィルタを付加)とし，3 fpsで合計30フレームの時系列胸部画像を撮像した．この30フレームに，被検者の最大吸気時から通常呼気時，さらに最大吸気時までの呼吸過程の胸部画像を収集した．

画像のマトリックスサイズは2,688 × 2,688，グレイスケールは4,096階調である．画像取得後，定量解析のためにパーソナルコンピュータに転送し，自作ソフトウエアにより横隔膜の呼吸性移動と肺野局所の濃度変化を自動計測した．なお，この自動計測法については，他に詳細を報告した[2), 3)]．

結　果

Fig. 1(A)に時系列胸部画像と横隔膜の呼吸性移動の計測点を示す．全症例における横隔膜の呼吸性上下動の幅をFig. 1(B)に示す．健常ボランティアのその幅(平均値±S.D.)は，右肺では4.2±1.4cm，左肺では4.6±1.2cmであった．しかし，肺線維症(1 例)では0.9cm(右肺)，2.0cm(左肺)，間質性肺炎では 2 例の平均が2.2cm(右肺)，3.2 cm(左肺)と，横隔膜の呼吸性上下動の幅は小さくなる傾向を示した．

Fig. 2(A)は肺気腫の症例であり，その左右の下肺野における濃度(ピクセル値)の呼吸性変化をFig. 2(B)に示す．健常ボランティアの下肺野における濃度は，すべての呼吸位相における濃度(ピクセル値)の平均値から ± 2.9%の範囲を呼吸に伴って変動した．しかし本症例では，右肺は＋3.9～－3.0%の範囲を変動したものの，左肺では＋1.0～－1.0%と著しく小さい変動を示した．すなわち，左右の肺気腫の重症度の違いによって呼吸に伴う肺血管陰影の集散の程度が異なり，その濃度の変動に顕著な違いがみられた．

考　察

本法は，患者被曝線量，検査の煩雑さ，および費用などのコストにおいて，従来の胸部X線正面画像の撮像とほとんど同じである．現時点では，患者被曝線量を従来の胸部X線撮影(正面)の約1.5倍程度に抑えた撮像条件を用いている．すなわち，本施設での通常の撮影条件における平均的被曝線量が約200μGyであるのに対して，本法による30フレームの合計被曝線量は約310μGyである．また，撮影法においても，被検者および診療放射線技師の双方にとって，従来の最大吸気時にタイミングを合わせて静止画像を撮像する方法とほぼ同様の負担や手技で撮影可能である．

本法では，被検者の呼吸過程のすべてを撮像し，呼吸動態情報を取得する．しかし，そのX線動画像だけを対象として診断することは，無駄な情報が増えるだけで放射線科医の負担を増す可能性もある．そこでまず，そのX線動画像を対象として横隔膜や肺内構造の呼吸性動態，および肺野局所の呼吸性濃度変化などをコンピュータによって自動的に定量解析する．そして，最大吸気時の静止画像とともに表示したそれらの結果を参考にして放射線科医が診断する．すなわち，X線動画像を対象としたコンピュータ支援診断法を応用し，必要があればX線動画像も参照できるというような胸部X線動態スクリーニングシステムの開発を目指している．なお，最大吸気時の静止画像については，そのフレームのみ撮影条件を少し上げるなど，観察に十分な画質を得るための検討を進めている．

また，予備実験において，スパイロメトリーによる呼吸機能検査結果と本法による呼吸動態解析結果との相関が認められている．すなわち，呼吸機能検査の適応となるような各種肺疾患，手術例などにおいて，本法による解析結果は病態情報を補足できる可能性がある．

他に上記のような呼吸性動態情報のみならず，最大吸気時前後の数フレームを用いて心壁の拍動を解析することも

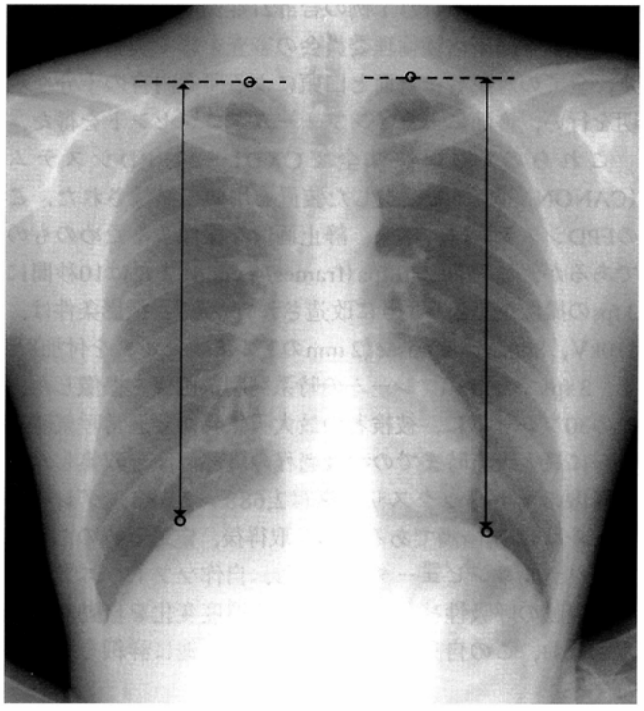

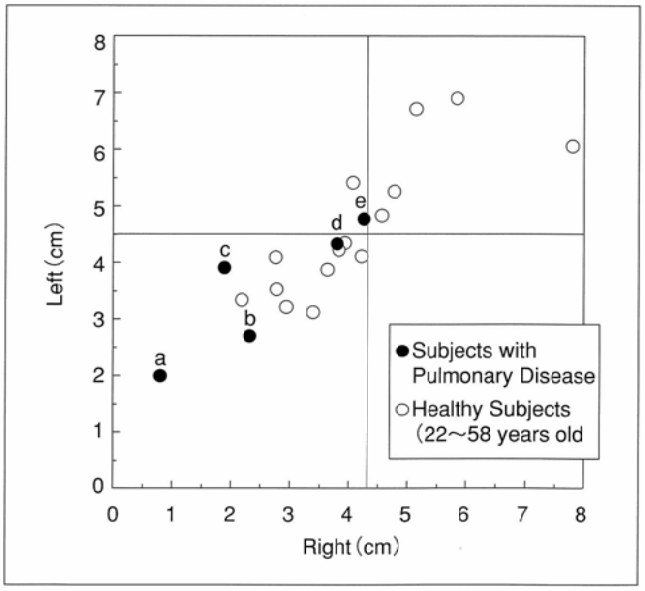

A　B

Fig. 1　(A) Method of measurement of bilateral hemidiaphragmatic movement in cephalocaudal direction. (B) Diaphragmatic movements of healthy and diseased subjects: a: pulmonary fibrosis, b: interstitial pneumonia, c: interstitial pneumonia after surgery, d: pulmonary emphysema, e: bronchial asthma (abscissa: right hemidiaphragma, ordinate: left hemidiaphragma).

可能である．われわれの予備的実験結果では，胸部X線正面画像における心臓左縁，心臓右縁，大動脈弓部，上大静脈右縁の拍動について，それぞれ時系列で定量的に解析できることが示唆されている．

さらに症例を増やし，また他検査法による結果との詳細な比較検討を経なければならないものの，本法が種々の肺疾患および心疾患，さらには呼吸位相や投影角度によっては肋骨や横隔膜下などの正常構造に重なるような異常陰影の診断に有用であることが期待される．

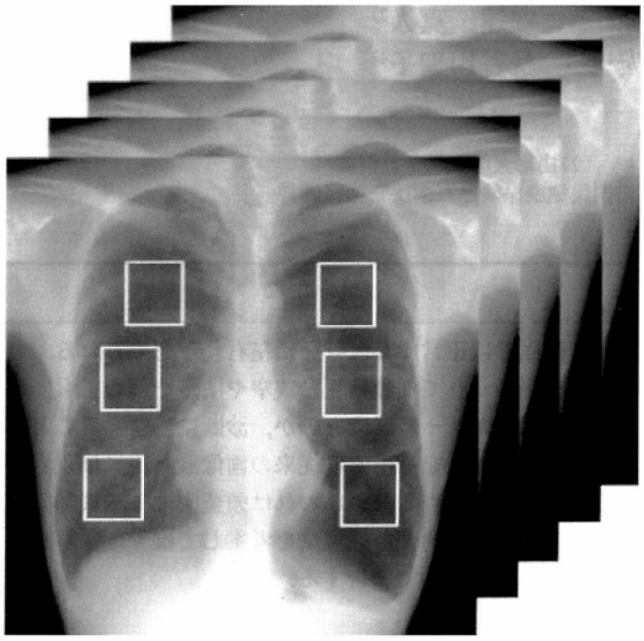

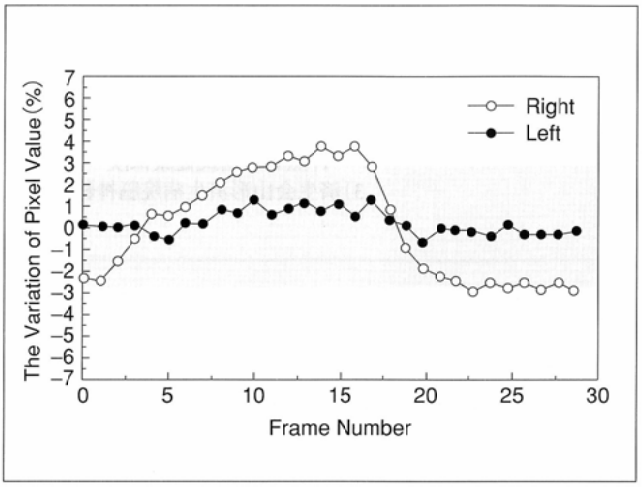

Fig. 2　(A)Measurement of density of lung fields in a patient with pulmonary emphysema in lower lung field. (male,30-years-old) (B)Sequential changes of density of lung fields during respiration.

A　B

文　献

1) 真田　茂：動態解析の可能なX線スクリーニング検査法の開発．映像情報 35：121–125，2003
2) 田中利恵，真田　茂，鈴木正行，他：胸部動画像を対象とした呼吸性動態の定量化．医用画像情報学会雑誌 20：13–19，2003
3) 田中利恵，真田　茂，鈴木正行，他：新しいスクリーニング胸部X線撮影法による肺紋理の移動解析および肺野内局所の濃度解析．日本放射線技術学会雑誌 58：1489–1496，2002
4) Sanada S, Suzuki M, Kobayashi T, et al: Kinetic and 3D analysis for the high-performance screening examinations with fluoroscopic flat-panel X-ray digital detector system. Radiology 225 (p): 679, 2002
5) 井上仁司：短時間時系列画像の撮像システムの開発－静止画用FPDを利用した低速動態取得システムの試用－．INNERVISION 18：76–78，2003