The University of Osaka
Institutional Knowledge Archive

Title	マウスの大量瀉血時の脾赤脾髄の3H-thymidineautoradiographyによる組織学的並びに細胞動態解析に関する研究
Author(s)	小宮山, 淑
Citation	日本医学放射線学会雑誌. 1972, 32(1), p. 50-62
Version Type	VoR
URL	https://hdl.handle.net/11094/14866
rights	
Note	

The University of Osaka Institutional Knowledge Archive : OUKA

https://ir.library.osaka-u.ac.jp/

The University of Osaka

マウスの大量瀉血時の脾赤脾髄の ^{3}H-thymidine-autoradiography による組織学的並びに細胞動態解析に関する研究

横浜市立大学医学部放射線医学教室（主任　伊東乙正教授）
研究生　小　宮　山　　淑

（昭和47年2月17日受付）

Histological and autoradiographycal studies of mouse spleen after bleeding

Fukashi Komiyama
Department of Radiology, Yokohama City University School of Medicine

Research Code No.: *728*
Key Words: *Autoradiography, Mouse spleen bleeding*

Twenty eight day old about 15 gr white male mice of D.D. strain were used in this experiment. 0.4 c.c. of blood the maximum safty depletion was taken from inside of eye. At 3, 6, 12, 24 hours and 2, 3, 5, 7, 14 and 26 days after depletion, the animals were sucrificed. 30 minutes prior to the killing, 5 ci/gH-thymidine was injected intraperitoneally. The spleens were removed for the histological and autoradiographical studies.

1) In the histological finding, the diminution of erythroblasts by depletion were seen to 6 hours after. Afterwards, erythroblasts were gradually recovered. Subsequently, erythroblasts after 24 hours, increased during day 1–5 after the depletion. Remarkable increasing of these cells were seen on day 2–5. On days 26, A number of proerythroblasts were decreased, and red pulp of spleen were fulled with matured erythroblasts.

2) 6 hours after depletion, the heavy labeled cells were noted in the subcapsular portion of the spleen and remarkably increased on day 2, then gradually decreased by day 5. In addition, these cells were observed in number increased in pars, peri and interfollicularis at 6 to 24 hours after the depletion. The heavy labeled cells are shown which, by its size, nuclear and cytoplasma shapes, most closely resembles a proerythroblasts displaying fundamentally prolifirative activities.

3) 2–5 to 8–9 layers of heavy labeled cells were noted at the subcapsular portion of the spleen 6 hours after, and distinctly increased number of labeled cells at 12, 24 and 48 hours after, the experiment. But these levels declined on day 5. Erythropoietic prolifirative figures are remarkable in pars subcapsularis, pars peritrabecularis and pars perifollicularis of the spleen on day 2.

Mean weight of on day 2 mesured 122.7 mg, and controls remained with in normal limits. So that

the spleen weight were seen in all mice when approximatly 2—fold was noted. These means the absolute number of cells at erythroblastic prolifirative compartment.

4) Mean grain count as hour in the figurer 2, noted increase at pars subcapsularis 6 to 48 hours after the depletion, then decrease by day 3, and to return to the normal levels on day 5. In pars perifollicularis and pars peritrabecularis, the graphs also show increase in number on day 1, then decrease on day 2–3 and return to control levels on day 5. These results are almost same as the results of heavy labeled cells.

5) As they are shown in Fig. 3, the number of labeled cells were noted decrease in number at 6 hours, increase at 12 hours and on day 5 after the experiments. In this reasens, the behavour of the prolifirative activities is not certain. We belive that it is necessary to count these heavy labeled cells (stem cells?) or mean grain counts as a indicater of high prolifirative activity of cell renewal system of mouse erythropoiesis, but inadequate to count all labeled cells (so- called labeling index).

6) After depletion, prolifirative activities seemed to appear first in pars, subcapsularis, then also in pars perifollicularis and peritrabecularis.

I 緒　言

Bloom (1948)[2]等，多くの学者により，マウスの脾臓の赤脾髄は，人脾臓と異なり骨髄で形成されるすべての型の血液細胞の増殖の場であり，伊東 (1955)[6]もマウスの脾臓にて赤脾髄の血液細胞の放射線により分裂等の変化，分裂核の形態の変化，組織学的変化等を観察したが，組織中に多数の細胞分裂像を認め，赤血球形成の場が非常に良く発達していることを述べている．

マウスの赤脾髄血球増殖部では細胞集団からみると典型的な細胞再生系で，この増殖部位では活発な細胞分裂が絶えず繰返えされている．一般に増殖部位にある血球幹細胞は分裂を繰返し，一方は自己と同じ幹細胞として細胞分裂週期を繰返えすが，他方の細胞は成熟しながらさらに分裂を3回繰返えし若い機能細胞を新生し，これは一定時間後機能を終る死亡細胞数を丁度補う．この定常再生系 (Steady state renewal System) は動的平衡にあつて定常状態を保つ．マウスの脾の赤脾髄の細胞増殖は放射線の他種々の薬剤，生活条件，栄養等により非常に速かに影響を受け，或は刺激されるといわれる．私は1回大量瀉血後の赤脾髄の組織学的変化の他に脾重量の変化を測定し，また ^{3}H-thymidine autoradiographie 法により赤血球細胞群の動態解析を行ない，定常増殖から修復性増殖に変換する状態を観察したので，ここに詳細を報告する．

II 実験材料および実験方法

(1) 実験動物．

成熟 D.D. 系マウス4週令雄15g前後．

(2) 実験動物の採血．

1 ml ツベルクリン注射器を用い，静脈用$^1/_2$針で眼の内嚇部を穿刺し，0.4ccを採血した．これは人体にて約 2,000cc以上の採血に相当する．採血後は自然に止血し，局所の圧迫を要せず視力に何ら障害を残さない．この方法でマウスに損傷を与えずして，反覆採血できる (石丸，1968)[7]．

(3) ^{3}H-TDR.

日本放射性同位元素協会を経て入手した．specific activity 15Ci/m M の高いものを用いた．

(4) Autoradiogram 用乳剤．

本剤としては Eastman Kodack NTB$_3$ を用い常時冷蔵庫に保存した．

(5) Autoradiogram の作製．

^{3}H-TDR (5 μCi/g) をマウスの腹腔内に注入し，30分後屠殺し臓器をフォルマリン固定し，4日間流水中で水洗，24時間型の如く脱水，パラフィン包埋・4 μの厚さの切片作製，脱パラフィン dipping 法[1)18)17)]により切片をのせたスライドグラスに感光乳剤 (Eastman Kodack NTB$_3$) を塗布，暗箱内に4℃，3週間曝射せしめ，現象(レン

ドール20℃5分）定着（フジハイフィックス）20℃5分水洗20分，染色は Harris Hämatoxylin および Eosin 染色を行なう．

(6) 標識核数，平均粒子数の算定．

われわれは[4)5)9)] 最後の Oxyphilic (orthochromatic)normoblast を除いた Polychromatic normblast 迄の細胞群を mitotic compartment と考えてその平均粒子数を求めた．なお鏡検（100倍油浸）は辺縁部と内部を分けて各々に標識核数/1,000個と平均粒子数を求めた．1個の細胞核に5個以上の銀粒子をもつものを標識されたものと見做した．

われわれは後述する如く，木村 (1969)[8)]，永井 (1969)[12)]の見解に従つて，さらに70個以上の多数粒子の標識核は主として前赤芽球 (K_1) の標識核であり，69～30個の中等度数粒子の標識核は主として塩基性赤芽球 ($K^1/_2$) の標識核で29個以下の少数粒子の標識核は主として，多染性赤芽球 ($K^1/_4$) の標識核と見做した．

(7) 採血後経時的の脾重量測定

マウスの内嘴部から 0.4cc採血直後および2日後の脾臓重量を測定して対照と比較した．

III 実験成績

D.D. 系マウス約15g雄を用い，眼の内嘴部より 0.4cc採血した．この量は比較的安全に採血しうる最大量と考えた．3，6，12，24時間2，3，5，14，26日後屠殺観察した．屠殺30分前に ^{3}H-Thymidine 5 μci/g を腹腔内に注入した．標本は micro-autoradiography 法に H.E. 染色を加えて観察した．これは主として脾臓内赤脾髄赤芽球形成部の観察を行なつた．

(1) 対照 (Fig. 1. Table 1.).

辺縁部は多標識赤芽球が層をなしているところが一部にあり，他の大部分では多標識赤芽球は散在しているだけである．内部は一般に多標識赤芽球は少く，脾材に沿つたところでも多標識赤芽球がほとんど見られないが，一部の淋巴濾胞の周囲に多標識赤芽球の小群が見られるところがある．要するに増殖活性は軽度にあり，全般に細胞増殖は軽度である．

(2) 瀉血後3時間 (Fig. 2. Table 1.).

(a)：辺縁部は多標識赤芽球は散在性で対照に比し明らかに少い．内部では多標識赤芽球は殆んど見られない．このように増殖活性は明らかに低下し全体に細胞減少が見られる．

(b) 辺縁部の半分に多標識赤芽球が，辺縁より2～3層，一部多いところは数層で，細胞群の増加が認められる．内部は一部の脾材および淋巴濾胞の周囲に多標識赤芽球が僅か見られる．要するに辺縁部のみに増殖活性（初期）の高まりがあり．内部は殆んど認めない．細胞減少はなお認められる．

(3) 瀉血後6時間 (Fig. 3. Table 1.).

(a)：辺縁部は多標識赤芽球が多数認められるが，散在性で集団をなしていない．内部は全体に散在性に多標識赤芽球が多数見られる．細胞減少はなお明らかに認められる．これは増殖活性のきわめて初期で，瀉血による赤芽球減少が明らかに残存している組織像である．

(b)：辺縁部の多標識赤芽球は辺縁より2～5層，厚いところは，8～9層で，多標識赤芽球の増加が見られる．なお一部の辺縁には多標識赤芽球の認めない部分もある．脾材に沿つたところにも多標識赤芽球は見られるが，淋巴濾胞の周囲にも比較的多く多標識赤芽球が見られる．辺縁部の増殖活性の高まりは，明らかであるが，内部のそれは比較的初期の像と思われる．全般的の赤芽球増殖は明らかには認められない．

(4) 瀉血後12時間 (Fig. 4. Table 1.).

(a)：大半の辺縁部の多標識赤芽球は，辺縁より5～8層で，細胞群の増加が見られる．一部の辺縁は対照に近い．内部の辺縁部に近いところで，無標識赤芽球の周囲に多標識赤芽球群が見られる．亦場所によつては直接脾材に沿つたところ，淋巴濾胞の周囲に多標識赤芽球が集団をつくつて見られる．このため脾材が目立つ．増殖活性が一部で明らかに高まつている状態である．赤芽球増殖により赤芽球減少の恢復が見られる．

(b) 辺縁部の多標識赤芽球は一部では，3～8層で，細胞群の増加が見られるが，大部では多

Table 1 The table indicates the location of labeled erythroblasts and their grain counts and mean grain counts in the spleen by the sequential examination after bleeding.

	Marginal portion of the Section					Inner portion of the Section				
	Grain Counts			labeled cells / 100	Mean Grain counts	Grain Counts			labeled cells / 100	Mean Grain counts
	5～29	30～69	70～			5～29	30～69	70～		
Cont.	403‰	297‰	16‰	715‰	26.5	497‰	143‰	4‰	644‰	15.5
3 hrs (a)	600〃	87〃	0〃	689〃	13.5	593〃	13〃	0〃	606〃	10.1
〃 (b)	299〃	375〃	73〃	747〃	37.5	626〃	89〃	1〃	713〃	17.1
6 hrs (a)	10〃	149〃	286〃	445〃	77.9	63〃	262〃	98〃	423〃	51.0
〃 (b)	249〃	411〃	114〃	773〃	40.6	482〃	218〃	6〃	706〃	22.4
12 hrs (a)	56〃	607〃	142〃	802〃	50.3	265〃	534〃	15〃	820〃	34.3
〃 (b)	173〃	557〃	41〃	771〃	39.3	461〃	235〃	4〃	690〃	23.8
24 hrs	199〃	526〃	93〃	818〃	42.1	127〃	539〃	115〃	889〃	47.9
2 Days	63〃	572〃	144〃	779〃	51.9	365〃	446〃	17〃	838〃	31.8
3 Days(a)	466〃	250〃	11〃	727〃	28.4	457〃	265〃	2〃	724〃	24.3
〃 (b)	367〃	375〃	56〃	798〃	34.3	470〃	311〃	17〃	798〃	26.3
5 Days(a)	53〃	257〃	21〃	800〃	25.1	654〃	138〃	1〃	789〃	18.7
〃 (b)	550〃	233〃	8〃	791〃	23.5	641〃	85〃	0〃	726〃	15.2
7 Days(a)	635〃	110〃	0〃	745〃	15.5	756〃	8〃	0〃	764〃	12.6
〃 (b)	31〃	549〃	175〃	755〃	55.9	382〃	407〃	6〃	732〃	29.2
2 weeks	104〃	532〃	183〃	819〃	50.9	232〃	530〃	47〃	806〃	38.4
26 Days	576〃	39〃	0〃	615〃	11.9	547〃	0〃	0〃	547〃	8.7

標識赤芽球の増加はない．内部の一部に辺縁に近い脾材に沿い，或はその中間部に多標識赤芽球が斑状に，小集団をなして見られる．中心部の脾材に沿つた部，淋巴濾胞の周囲には多標識赤芽球は少ない．増殖活性の高まりがあり細胞減少の恢復もある．

(5) 瀉血後24時間 (Fig. 5．Table 1．)．

大部の辺縁の多標識赤芽球は辺縁より3～6層で多標識赤芽球の増加は明らかである．内部は辺

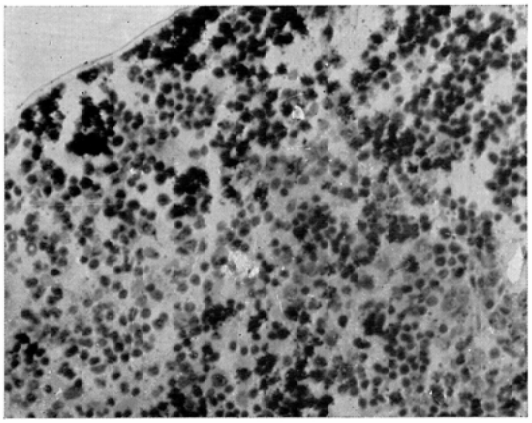

Fig. 1. control. The heavy labeled cells are not many inpars subcapsularis. Cell prolifiration might be not active.

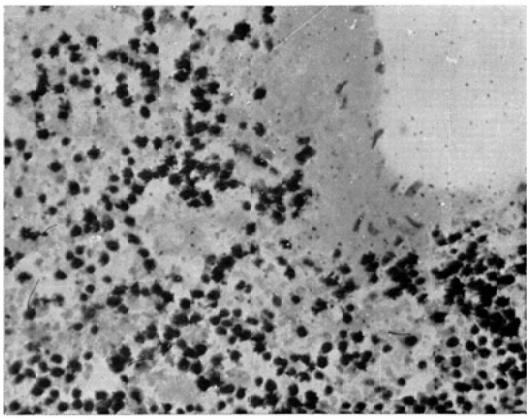

Fig. 2. 3 hours after deplation. The heavy labeled cell in pars subcapsularis and inner portion are also not many. Remarkable decrease cell are noted in all parts.

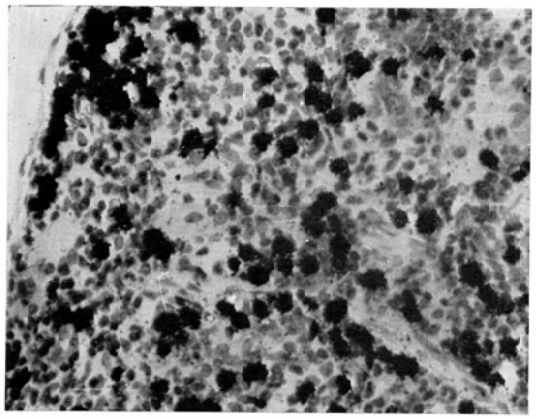

Fig. 3. 6 hours after depletion. The scattered heavy labeled cell in pars subcapsularis and inner portion are noted.

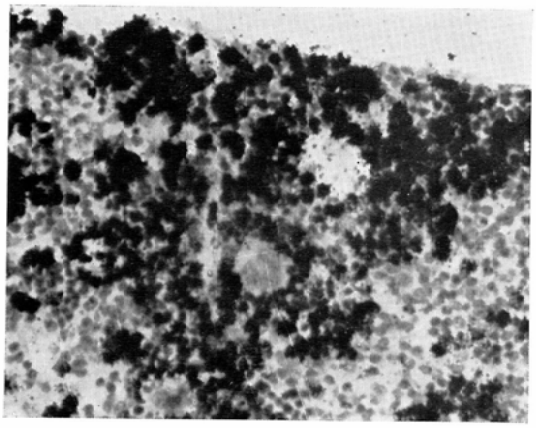

Fig. 4. 12 hours after depletion. 5 to 8 layers of heavy labeled cells in pars subcapsularis are noted. Thease cell are also presented as group of labeled cells at inner portion the spleen.

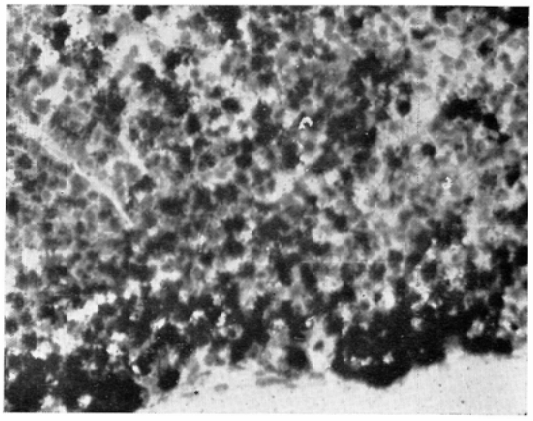

Fig. 5. 24 hours after depletion. The remarkablly increased number of heavy labeled cells are presented in pars subcapsularis. In innerportions in pars peritrabecularis and pars perifollicularis scattered small groups of the heavy labeled cell are noted. Probably newly appeared erythroblasts are observed in the red pulp of spleen. In other parts, the group of less labeled cells are observed.

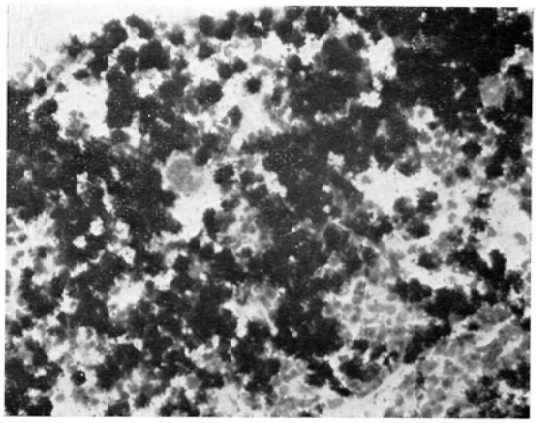

Fig. 6. 2 days after depletion. The more increased number of heavy labeled cells layers are observed in pars subcapsularis increased. Cells group of the heavy labeled cells increase irregularly, surrounding new born cells groups at almost all parts of red pulp in inner portion.

縁に近いところ，脾材に沿つたところに多標識赤芽球が，小集団をなしているところと散在性になつているところとあり，脾材に沿つた部，その他に標識粒子の少い新生赤芽球群が認められる．多標識赤芽球は新生赤芽球群をとり囲み，あるいは場所により脾材に直接に接して見られる．増殖活性の高まりは明らかで，その結果としての赤芽球増殖の比較的初期の像と思われる．

(6) 溥血後2日 (Fig. 6. Table 1.).

辺縁部の殆んどの大部分は辺縁より3～6層．多いところは10層で，多標識赤芽球の増加が見られる．辺縁より内部に向う脾材をとりまいて不規則波状に多標識赤芽球が集団をなしている．内部は赤脾髄全体に新生赤芽球群の小集団があり，その集団をとりまいて多標識赤芽球が多数見られる．亦多標識赤芽球は脾材部，淋巴濾胞の周囲，

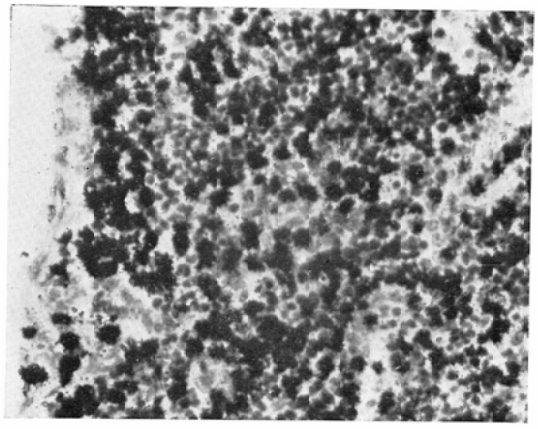

Fig. 7. 3 days after depletion. Partially increased heavy labeled cells are seen. The new born cells groups are presented in almost all of the red pulp.

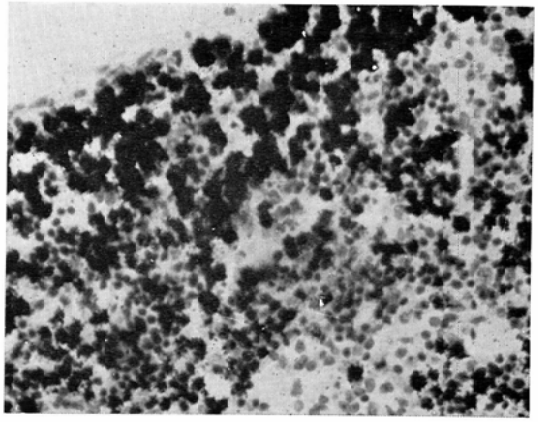

Fig. 9. 7 days after depletion. The increased heavy labeled cells are seen at pars subcapsularis. Also labeled cells were increased at inner portion.

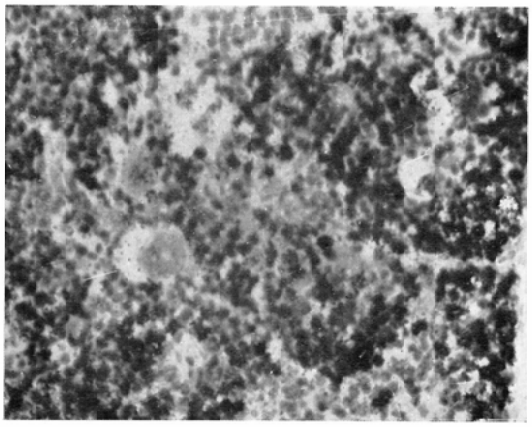

Fig. 8. 5 days after depletion. The heavy labeled cells are increase in pars subcapsularis and decreased at inner portion. The new born cells groups of less labeled cells are scattered in almost all of the red pulp.

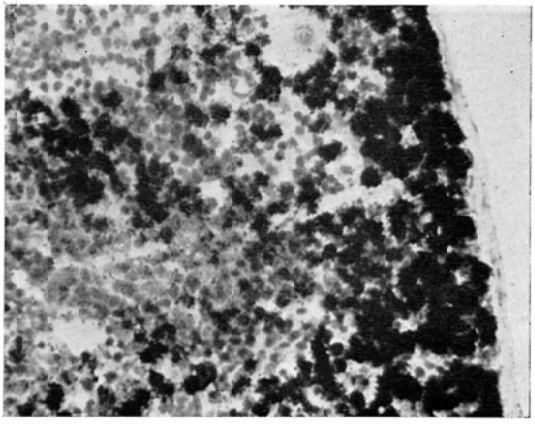

Fig. 10. 2 weeks after depletion. The remarkablly increased heavy labeled cells are noted at pars subcapsularis. The heavy labeled cells were also seen as group at pars peritrabecularis and pars perifollicularis inner portion of the spleen.

辺縁部のすぐ内側にも多数認められる．これは増殖活性なお明らかに高く，その結果としての赤芽球増殖が諸明な像である．

(7) 溥血後3日

(a) 辺縁部は多標識赤芽球が散在性に増加している．内部は赤脾髄の約$^2/_3$位に比較的軽度の新生細胞群の増殖が認められ，多標識赤芽球が散在性にあり，一部に小集団をなして見られる．軽度の増殖活性と赤芽球増殖が認められる．

(b) 一部の辺縁は多標識赤芽球が，5～10層で明らかに細胞群の増加がある．その他の辺縁部は対照に略近く増殖活性はない．内部の一部において多標識赤芽球の小集団が見られる．この所見で一部の増殖活性の高まりは明らかである．赤脾髄の大部分に明らかな新生赤芽球群の増殖が見られる (Fig. 7. Table 1.).

(8) 溥血後5日

(a) 一部の辺縁部の多標識赤芽球は3～6層

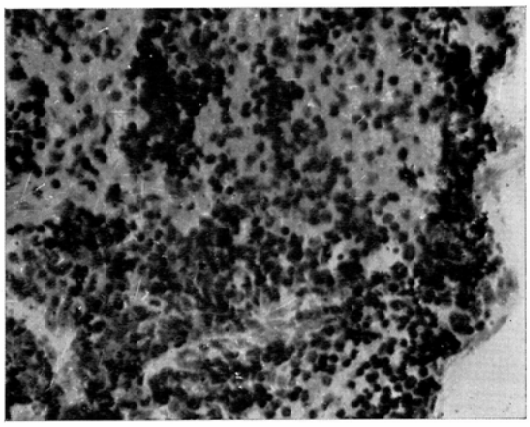

Fig. 11. 26 days after depletion. Moderatly decreased heavy labeled cells were noted in pars-subcapsularis or portion of the spleen. The red pulp was consisted of mostigmatured erythroblast.

で細胞群の増加が見られる．内部は赤脾髄の大部分に斑状に著明なる新生細胞群の増殖があるが，多標識赤芽球は少い．増殖活性は辺縁の一部ではなお高まつているが，その他の辺縁部は高くない．内部では高まりは認められない．赤芽球増殖は著明である（Fig. 8．Table 1）．

（b）辺縁部の一部の多標識赤芽球は3～6層で細胞群の増加があり，他の大部分は多標識赤芽球は少ない．内部の多標識赤芽球は，殆んど増加しない．辺縁部の一部に増殖活性の高まりがなお認められるのみで，内部では高まりは認められない．赤脾髄の大部分に著明なる新生赤芽球群の増殖が見られる．

(9) 瀉血後7日（Fig. 9．Table 1．）．

（a）辺縁部の多標識赤芽球は3～6層で細胞群の増加があり，他の大部分は多標識赤芽球は少ない．内部の多標識赤芽球は殆んど増加しない．辺縁部の一部に増殖活性の高まりがなお認められるのみで，内部では高まりは認められない．赤脾髄の大部分に著明なる新生赤芽球群の増殖が見られる．

(10) 瀉血後2週間（Fig.10．Table 1．）．

辺縁部の大部分で多標識赤芽球は5～6層で細胞群の増加が明らかである．内部は脾材に沿つて

Table 2 The tables shown spleen indices in each case after bleeding. Increased spleen index 2days after bleeding.

Control			
	Body weight (g)	spleen weight (mg)	spleen Index
1	11.0	54	4.1
2	12.5	55	4.4
3	15.0	64	4.2
4	13.0	70	5.3
5	12.5	65	5.2
6	11.5	50	4.3
7	13.5	65	4.8
8	12.0	80	6.6
9	12.0	52	4.3
Mean	12.5	62.2	4.8

Immediately after Bleeding			
	Body weight (g)	spleen weight (mg)	spleen Index
1	11.0	55	5.0
2	11.5	50	4.3
3	11.5	62	5.4
4	14.0	60	4.2
5	13.5	60	4.4
6	11.0	65	5.9
7	13.0	56	4.3
8	12.5	73	5.8
9	11.5	65	5.6
Mean	11.9	60.6	4.9

2 Days after Bleeding			
	Body weight (g)	spleen weight (mg)	spleen Index
1	12.5	200	16.0
2	10.5	80	7.6
3	14.0	65	4.6
4	15.0	130	8.6
5	13.5	102	7.5
6	15.5	152	9.3
7	12.5	60	4.8
8	17.5	150	8.5
9	13.5	143	10.6
10	16.0	145	9.0
Mean	13.5	122.7	8.6

$$\text{spleen Index} = \frac{\text{spleenweight}}{\text{Body weight}} \times 100$$

新生赤芽球群の増加が認められ，脾材と脾材の間，淋巴濾胞と淋巴濾胞の間に多標識赤芽球が著明に増加して見られる．一部の多標識赤芽球は，やや大なる細胞集団をなして見られる．増殖活性が内部でも極めて高いと思われる．一方全般的に赤芽球増殖も著明である．

(11) 瀉血後26日 (Fig.11. Table 1.).

辺縁部は多標識赤芽球が非常に少い．内部も多標識赤芽球は殆んど認められない．赤脾髄は一般に赤色を呈している．細胞増殖は増殖末期で，大部分が成熟赤芽球で，一部脱核して新生赤血球となつている．核の小さい有核赤芽球が良く認められる．増殖活性は明に低下し増殖末期像を呈する．

(12) 脾重量の測定

われわれは1回大量瀉血後の脾重量の変化を測定した．対照は9匹で，脾重量は52mgないし80mgで平均61.7mg，瀉血直後は9匹で50mgないし73mgで平均60.7mgで直後の減少は判然としなかつた．瀉血2日後10匹で脾重量は60mgないし 200mg平均 122.7mg，約2倍の脾重量の増加を認めた(Table 2).

総括並に考案

マウスのerythropoeseを高めるものとして Bilirubin, Typhus, 及びColli-bacillen, Phyto-hämaggultinin Colchicin, Benzol. 等 (Tischendorf)[16]の報告がある．また生活条件の変化により，外気温の上昇，妊娠および grouping で高めるとの報告 (Tischendorf 1969)[16]がある．

Frühman[3] は急速の飢餓は，マウスの脾および骨髄の赤芽球形成を阻害し，正常の栄養にもどすと脾臓の赤脾髄内の赤芽球形成は急激な増加で，一過性に異常に上昇する．しかし骨髄の赤芽球形成は長く正常値以下に留まると報告している．私の実験所見を総括すると，以下の通りである．

(A) 組織学的所見

瀉血3時間後では，全体に細胞減少が見られる．瀉血6時間後でも細胞減少が明らかな組織像が認められるが，瀉血12時間後では細胞減少の恢復が見られる．瀉血後24時間ではすでに細胞増殖の初期と思われる組織像が見られ瀉血2日5日後では細胞増殖により新生細胞群の増加が著明に見られる．多標識赤芽球の増加について見ると，Table (3) の如く瀉血3時間後で辺縁部より2～3層，6時間後で2～5層，多いところは8～9層，瀉血後12時間，24時間，48時間と著明に増加し，5日後に減少する．内部でも多標識赤芽球が12時間後からも増加し，48時間で著明，5日後で減少している．しかし1週間後，2週間後でも辺縁部内部共に著明に認められる例がある．

常赤芽球を除く赤芽球に対する多標識赤芽球の割合は，Fig. (12) の如く，辺縁部では瀉血後6時間で peak に達し，48時間迄著明に認められ，72時間で低下し，120時間で対照に近づく．内部では辺縁部よりやや遅れて24時間で peak に達し，120時間でほぼ対照にもどる．

常赤芽球を除く標識赤芽球の平均粒子数は辺縁

Table 3 The table shown heavy labeled cell layer in the spleen by sequential examination after bleeding.

	Heavylabelled cells layer at marginal portion	Heavylabelled Cells groups in innerzone of the section
Control	partly positive	fiew
3hours	(a) Scattered	none
	(b) 2～3 layers (several layer)	fiew
6hours	(a) Scattered	Scattered
	(b) 2～5 layers (8～9 layers)	partly
12hours	(a) 5～8 layers	positive
	(b) 3～8 layers	fileck. grouping
24hours	3～6 layers	small grouping. scattered
48hours	3～6 layers (～10 loyers)	grouping
3days	(a) Scattered	Scattered Small grouping
	(b) 5～10 layers	small grouping
5days	(a) 3～6 layers	fleck groups
	(b) 3～6 layers	few
7days	(a) few	none
	(b) 3～6 layers	small grouping
2Weeks	5～6 layers	remerkable increase
26days	very few	none

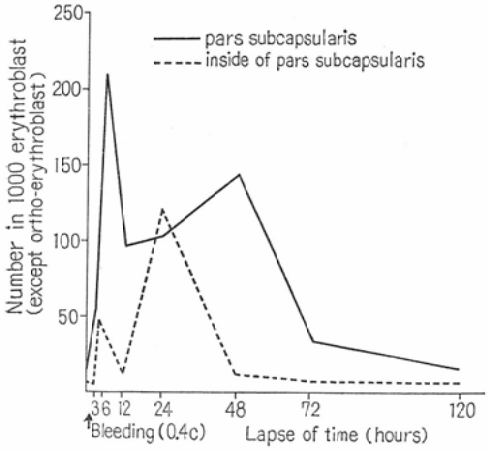

Fig. 12. Labeled erythroblast with heavy grain counts (70～120).

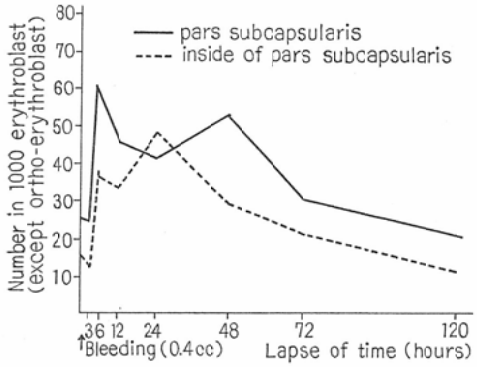

Fig. 13. Mean grain count in labeled erythroblast

部では瀉血後6時間で増加し，48時間迄持続し，72時間で下降し，120時間で対照にもどる．

赤芽球（除常赤芽球）1,000個中の全標識細胞数は辺縁部も内部もFig.（14）の如く，瀉血後6時間で減少し，12時間で増加し，120時間でも増加している．瀉血26日後では細胞増殖は増殖末期で，赤脾髄は一般に赤色を呈し，大部分が成熟赤芽球で一部脱核して新生赤血球となつている．しかしなお全赤芽球（常赤芽球を除く）1,000個について，辺縁部で576個，内部で547個の標識赤芽球を認める（Table 1）

（B）脾重量の変化

Rothe（1934）[14]は白色マウスの雄では，体重が24,354 g で脾重量は 0.103 g，体重の4.20‰．雌

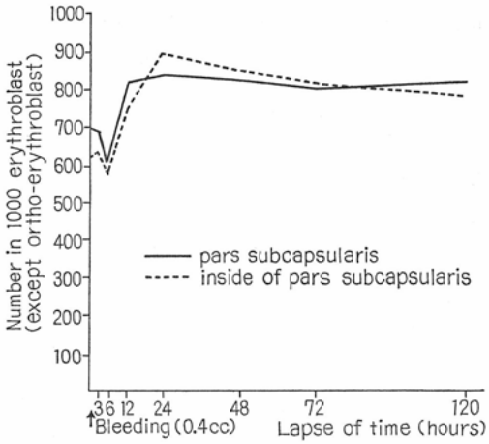

Fig. 14. All labeled erythroblast (5～120)

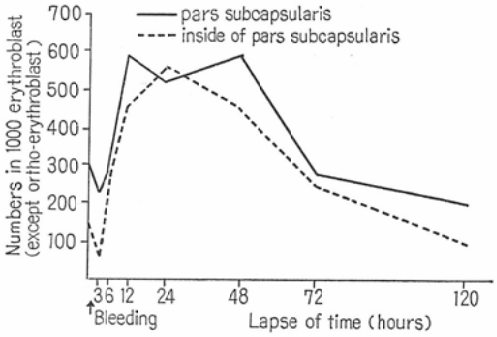

Fig. 15. Labeled erythroblast with medium grain count (30～69)

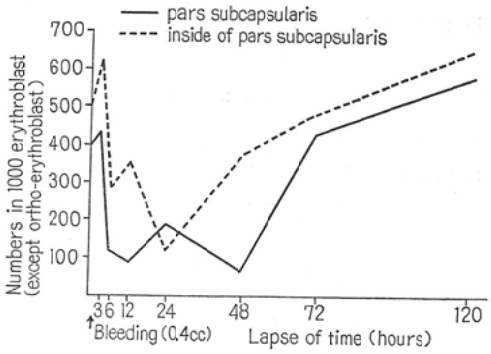

Fig. 16. Labeled erythroblast with low grain counts (5～29)

では体重25.621 g で，脾重量は 0.180 g で体重の6.79‰，雌の方が脾重量は大である．

Saller（1931）[15]によると，年令的変化は新生マ

Table 4 Number of labeled erythroblast out of 1000 except the $K^1/_8$

	before		12hours after		a day after		2 day safter		3 days after		5 days after	
Marginal portion of the Section	715		802	771	818		779		729	798	800	791
Inner portion of the Section	644		820	690	889		838		724	798	789	726

ウス 0.017g（2.8‰），$^1/_2$月で 0.160g（6.4‰）1月で0.34g（7.1‰），2月で0.42g（5.0‰）である．

Frühman[3] によると，3日の飢餓により脾重量は約半分になり，平常の栄養にもどすと7日で正常の2倍になる．間もなく旧にもどる．これは脾臓の erythropoese の修復性増殖であることを^{57}Feの組織摂取率をもつて証明している．われわれの0.4cc瀉血実験でも僅か2日後に 1.9倍の脾重量の増加は脾臓の erythropoese の強い修復性増殖と思われる．

（C）Homeostatic mechanismus と細胞動態解析．

造血臓器の如き，定常再生の正常組織にてはHomeostatic control mechanismusがある．定常再生系の恢復には，Lajtha[10]および Oliver[10]によりのべられたように，これを達するには generation cycle の短縮および増殖 Compartment の細胞数の増加の二つの方法がある．

マウスの急速脱血の恢復の場合も二つの方法による恢復が考えられよう．先づ増殖 Compartment 内の細胞数の増加については，（a）脾臓の腫大．これは瀉血2日後の脾の重量増大は 1.9倍に達し，明らかに増殖 Compartment 内の細胞増加があると思われる．（b）次に辺縁部の多標識赤芽球の増大がある．Table（I）．の如く，瀉血3時間後，6時間後で著明に増加し，2日迄異常に多く，5日後で下降している．これは幹細胞或は前赤芽球と考えられ，この細胞の出現が増殖活性の基本をなすものと思われる．（c）次に内部の多標識赤芽球集団の増大がある．実験成績により内部も辺縁部と同様に6時間後，24時間後に多標識赤芽球の増加を認めた．cell cycle の短縮については，永井ら（1969）[12]は，^{3}H-TDR のラジオオートグラフィーにおける％ labeled mitosis の経時的変動より，DNA合成時間を求めると，瀉血後一旦短縮を示し，標識率およびS期より求めた細胞周期は，K_1 では1日後 7.2時間，2日後 7.8時間，3日後 8.5時間，5日後 9.8時間，$K^1/_2$では1日後 7.3時間，2日後 7.7時間，3日後 8.5時間，5日後 9.8時間で，瀉血後1日ないし3日後で短縮していると報告している．S期の変動は余り大きくないので標識率は下表の如く増加するとしている．

	before	a day after	2 days after	3 days after	5 days after
K_1	88.1	94.6	89.5	93.4	90.0
$K^1/_2$	83.1	92.9	90.8	83.4	90.0
$K^1/_4$	83.9	69.5	82.1	80.4	78.8

われわれの実験にても（$K^1/_8$）を除いたその他の赤芽球にて標識赤芽球の割合は，Table（4）の如く，12時間後，1日後，2日後に標識細胞割合が増加しており，細胞周期の短縮も考えられる．

（D）^{3}H-TDR 標識赤芽球の銀粒子数と赤芽球の成熟度の関係．

木村（1969）[8]は人の骨髄穿刺液の in vitro 培養で赤芽球に対する ^{3}H-TDR ラジオオートグラフ所見で，細胞1個当りの粒子数は幼若細胞ほど多くの粒子を数えた．incubation 3時間では前赤芽球82.2±21.5個，塩基性赤芽球43.6±16.2個，多染性赤芽球24.5±10.3個であつた．永井[12]（1969）らも白色雄性家兎の骨髄穿刺塗沫標本の ^{3}H-TDR thymidin autoradiography において幼若な赤芽球

程標識粒子多く，K_1，$K^1/_2$，$K^1/_4$の比は1：0.66：0.48であつた．

われわれは諸家の所見に従つて，1個の核に5個以上の銀粒子を標識核と見做したが，さらに70個以上の多数粒子の標識核は主として前赤芽球（K_1）の標識核であり，69～30個の中等数粒子の標識核は主として塩基性赤芽球（$K^1/_2$）の標識核で，29個以下の少数粒子の標識核は主として多染性赤芽球（$K^1/_4$）の標識核であろうと思考する．この分類に従つて対照と溶血後の時間的経過を比較すると，溶血後3時間の1例では，少数粒子の標識核すなわち多染性赤芽球がほとんどで，なお増殖活性が低下していることを示し，他の1例では多数粒子の標識核すなわち前赤芽球が既に増加し，増殖活性の明らかな上昇を示している．6時間後の1例では多数粒子の標識核すなわち前赤芽球が著明に増加し増殖活性の著明な上昇を認める．他例については殆んど多数粒子標識核すなわち前赤芽球のみで中等或は小数粒子の標識核すなわち標識塩基ないし多染性赤芽球は殆んど認められずなおこれらが孤立性であるのは後期の増殖活性の高まりの時集団性であるのに比べて極めて興味ある所見で増殖活性の明に初期であることを示す所見である．多数粒子標識核はその後引続き48時間迄多くかつ集団を形成する傾向がある．72時間以後次第に減少し120時間では対照のそれに近い．しかしその後1週間，2週間でも異常に多いものもある．一般に3週間，4週間では大体正常にもどつている（Fig.12）中等数粒子標識核すなわち標識塩基性赤芽球の時間的変遷は，辺縁部にては3時間後には明らかに減少し，6時間後にも恢復しない，12時間，24時間では増加し，72時間以後ほぼ正常に復す．内部では6時間後より増加し，その後も120時間に至る迄引続き増加している．何れも多標識核の恢復より後れて時間的ずれがある（Fig.15）．

少数粒子標識核数すなわち標識多染性赤芽球数は対照においては内部に比較的多い．3時間では辺縁部内部共にやや増加している．6時間で急に少数粒子標識核すなわち標識多染性赤芽球の減少を示し，定常増殖の変動を示す．何れにしても多数粒子標識核すなわち多数標識赤芽球の様態が増殖活性の基本をなすものと思われる．亦各標本で，標識赤芽球1個当りの核上の銀粒子数の増減曲線すなわち（Fig.13）の平均粒子数の増減曲線に見られるように，辺縁部では，溶血後6時間で増加し，48時間まで持続し，72時間で下降し，120時間で対照にもどる．内部は24時間で著明に増加し，48時間より72時間で下降し，120時間で対照にもどる．

かくの如く平均粒子数の増減曲線からも多数粒子標識核の変化曲線と同様な所見が得られた．ところが全標識核数すなわち標識赤芽球の変化曲線は（Fig.14）の如く，溶血後6時間でやや減少し，12時間で増加し120時間で増加しているように，24時間，48時間後に僅かな高まりを認めるだけで，増殖活性の変動は，全く判然しない．これは一般に赤芽球増殖部が，前，塩基，多染性赤芽球共，標識率が非常に高く，70％前後の高率を示すためと思考される．マウス脾の赤脾髄の増殖活性の判定には，多数粒子標識核数，或は平均粒子数の算定の必要を強調したい．

（E）部位から観察した修復増殖の様式．

修復増殖は部位的に観察すると，マウス脾臓の赤脾髄に平等に起るのか，辺縁部のみに起るものか，辺縁部より内部に広がるものか興味のある事項である．これは，Lamerton L.F.（1969）[11]の再生肝で説明されるように，DNA合成活性の peak に，標識核は外帯に集中し，時間とともに細胞の標識は中間帯および内帯の方々に広がり，結局全小葉に不規則に分布される．この再生肝（Lamerton L.F.[11]）に比べて，マウスの溶血脾における修復増殖は，先づ被膜下に始まり，すなわち辺縁部に増殖活性が異常な高まりを現わし，次いで内部にも辺縁部に劣らず増殖活性が高まり，非常に急速に細胞増殖が行なわれるものと思われる．これは再生肝の増殖活性が辺縁部に先づ始まり内部に波及し，全体に及ぶのに類似し，また辺縁部と内部の増殖活性に差があるのも類似しているといえよう．

結　論

D.D. 系マウス約15g雄を用い眼の内嚢部より0.4cc採血した．この量は比較的安全に採血しうる最大量と考えた．3，6，12，24時間，2，3，5，7，14，16日後屠殺後観察した．屠殺30分前に ^{3}H-Thymidine 5 μCi/g を腹腔内に注入した．標本は micro-autoradiography 法に H.E. 染色を加え主として脾臓内赤芽球形成部の観察を行なつた．

(1) 組織学的所見．溶血による赤芽球減少は溶血直後より6時間迄つづき，12時間後では赤芽球減少の恢復が認められる．溶血後24時間ではすでに赤芽球増殖の初期像が見られる．さらに赤芽球増殖は，2日，5日で著明であるが，26日後では増殖活性は低く，赤脾髄の大部分が成熟赤芽球で，一部は脱核し新生赤血球となつている．

(2) 多標識赤芽球は辺縁部では溶血後6時間で著明に増加し，2日まで異常に多く，5日で下降している．内部も6時間から24時間で増加が認められる．これは標識前赤芽球の増加と考えられる．これが増殖活性の基本をなすものと思われる．

(3) 辺縁部の多標識赤芽球層は溶血後6時間で2～5層，多いところは8～9層と増加し，12，24，48時間で著明，5日で減少する．赤芽球形成部の増殖像は2日後の標本で著明で被膜下部並びに脾材に沿つた部，白脾髄周囲等に認められる．脾腫大があり2日後の脾重量が対照の平均61.7mgに対し122.7mgと約2倍になつているところから赤芽球の増殖 Compartment 内細胞数の絶対数の増加を示すものである．

(4) 常赤芽球を除く赤芽球の平均粒子数の増減曲線も (Fig. 13) 辺縁部では溶血後6時間で増加し，48時間まで持続し72時間で下降 120時間で対照にもどる．内部は24時間で増加し48時間より72時間で下降し，120時間で対照にもどる．この曲線からも多標識赤芽球の変化曲線と同様な所見が得られる．

(5) 全標識赤芽球数の変化曲線は Fig. (14) の如く溶血後6時間でやや減少し12時間で増加し，120時間でも増加しているように，24時間，48時間で僅かな高まりを認めるだけで，増殖活性の変動は全く判然しない．マウスの赤脾髄の如き旺盛な定常増殖系の修復増殖活性の判定には多標識赤芽球数か，或は平均粒子数の算定が必要で全標識赤芽球数の変化から増殖活性の判定は不適当である．

(6) 溶血後の増殖反応として，増殖活性が辺縁部に先づ異常な高まりを現わし，次で内部にも辺縁部に劣らず増殖活性が高まり非常に急速に細胞増殖が行なわれるものと思われる．

文　献

1) Basergar, R.: Method in Cancer Resarch. 1, 45. Academic Press. 1967.
2) Bloom: Histopathology of Irradiation. p. 243, 1948.
3) Frühman, G.T.: Effect of Starvation and Refeeding Erythropoesis in Mice. Z. Zellforsch, 75: 258—271 (1966).
4) 伊東乙正，朝倉浩一，滝川信子．小宮山淑：昭44年総会発表 (1969).
5) 伊東乙正，滝川信子，朝倉浩一，小宮山淑：第3回日本放射線影響学会大会発表 (1970).
6) 伊東乙正：二十日鼠脾臓に対する放射線の作用，日医放誌，14，685 (1955).
7) 石丸鉦子：マウス・ハツカネズミ等の小動物からの長期個別連続採血手技の開拓とその Rickettsia orientalis 感染動物への応用，衛生検査，17，503— 507 (1968).
8) 木村政美：オートラジオグラフによる人骨細胞の in-vitro におけるDNA・RNA蛋白代謝の研究，日本血液学会雑誌，29，890.
9) 小宮山淑，伊東乙正，朝倉浩一，滝川信子：昭45年総会発表 (1970).
10) Lajtha, L.G. and Oliver, R.: Cell Population Kinetics following different regimes of Irradiation. Brit. J. Radiol., 35, 131—140 (1962).
11) Lamerton, L.F.: Cell Population Kinetics and Chemotherapy part II: Cell Population Kinetics after Therapy. In: Human Tumor Cell Kinetics, 1969.
12) 永井清保，原　宏：赤芽球の Compartment 日本血液学会雑誌，32，947— 953 (1969).
13) 松沢大樹：ラジオオートグラフ，朝倉書店，126, 1969.
14) Rothe, H.: Die Grosse des Herzens und einiger anderer Organe (Leber, Milz, Nieren) bei der grauen und weissen Hausmaus, Zool. Anz., 105, 281—286 (1934).

15) Saller, K.: Untersuchung über das Wackstum bei säugetieren (Nagern): 3, Das extrauterine Wackstum der Milz bei der weissen Hausmaus. Wilhelm Roux Arch. Entwickel,- Mech, Org., 124, 298—331, 1931.

16) Tischendorf, F.: Rotepulpa, In: Die Milz, seckster teil von Blutgefäss und Lymphgefäss Apparat und Inner Sekretorische Drüssen: p. 352—374.

17) 津屋　旭：臨床病理, 13, 34 (1965).