The University of Osaka
Institutional Knowledge Archive

Title	甲状腺腫瘍の診断におけるシンチグラムの読影について
Author(s)	西川, 義彦
Citation	日本医学放射線学会雑誌. 1960, 20(9), p. 2073-2093
Version Type	VoR
URL	https://hdl.handle.net/11094/14883
rights	
Note	

The University of Osaka Institutional Knowledge Archive : OUKA

https://ir.library.osaka-u.ac.jp/

The University of Osaka

特別掲載

甲状腺腫瘍の診断におけるシンチグラムの読影について

東京．原宿：伊藤病院附属甲状腺病研究所（伊藤国彦所長）
西　川　義　彦

（昭和35年11月1日受付）

I. 緒　言

放射性物質を用うる臨床診断の分野の発展には，めざましいものがある．

その中でも ^{131}I を用うる甲状腺疾患の診断は，その歴史も古く，甲状腺 ^{131}I 摂取率，尿排泄率，血中 P.B.I. 転換率，甲状腺クリアランス等の機能検査が日常の臨床診断に行われるようになつてきている．さらにまた甲状腺での ^{131}I の分布を甲状腺の形にあらわすことが Anger[1]，Copeland[2]（ピンホール・カメラ法），Allen[3]（グラフ法）などによつて行われた．その後さらに ^{131}I の分布から甲状腺の形態的診断を行おうとする努力が Cassen[4]，Mayneord[5)6)] を初めとして多くの研究者[7)8)9)10)11)12)13)] によつてなされ現在のシンチスキヤンニング法に発展した．また，この検査に使用する装置も実用化され，シンチグラムによる診断は今や甲状腺疾患に対する日常の臨床検査としてとりあげられるようになつた．その後，多くの研究者[14)15)16)17)]によつてシンチグラムは甲状腺の大きさ，位置，形状などの確認，甲状腺畸型などと種々の臨床的な価値が認められて来た．

しかし乍ら今日まだ甲状腺シンチグラムの読影に関しての基礎的諸問題を始めとして，ことにシンチグラム像の分類，あるいは良性腫瘍と悪性腫瘍の鑑別診断に関するシンチグラム像の臨床的解釈については1～2の報告がみられる[18)19)20)]のみで，まだ，充分な検討が行われていない．そこで筆者は本院に於いて多数の甲状腺腫瘍患者を診断し手術を行つている点にかんがみて昭和34年1月より約1年間においてシンチグラムを撮影した臨床，手術，組織所見の判明しているもの 163例についてシンチグラム像の解釈とシンチグラムによる鑑別診断を目的として詳細に比較検討を行い，シンチグラム像読影に関する若干の知見を得たので報告する．

II. 方　法

シンチグラム撮影においては，その使用する装置によつて ^{131}I投与量など若干異なる．さらにシンチグラム読影にあたつては，そのシンチレーション・ヘッドの解像力が大きな問題となる[21)22)23)]．

図1　使用したコーンの解像力

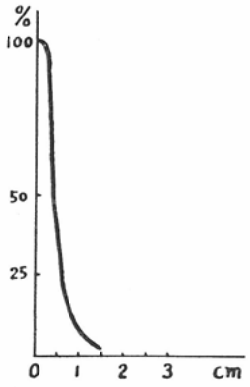

筆者の使用した装置は理化学研究所製のシンチレーション・スキヤンナー[24)]でクリスタル 1'φ×1' でコーンの解像力は図1に示すものであり，巾 1.0cmの試料を 1.0cm間隔に置いて充分解像できるものであり，記録は写眞法を用いている．

^{131}Iは全患者に対して撮影24時間前に 200～300 μc の投与を行つた．

撮影にあたつては患者はベッドにねかせただけにして強制固定は行なわなかつた．コーンの先端

と甲状腺部皮膚との間隔は約 7.0cmの所で行なつた.

scanning speed 40cm/min　rate down ratio $^1/_4$〜$^1/_8$ を多く用いた.

またシンチグラム撮影と同時に甲状腺の ^{131}I 摂取率の測定も行つた.

III. シンチグラム像の分類

甲状腺腫瘍は既に云われているように ^{131}I を摂取する形のものと，摂取しない形のものがあり[25)26)27)28)14)18)]，^{131}I を摂取しない場合それはシンチグラム像には多く欠損像としてあらわれ，摂取する場合には腫瘍の形をあらわす陽性像としてあらわれることは知られている．しかしながら個々のシンチグラムを観察すると同じ欠損像でも，その形，性状などが異なり，それぞれについての特徴がみられた．

そこで臨床所見，手術所見，組織学的所見の判明している甲状腺腫瘍患者のシンチグラムを，その像の形，大きさ，性状などを考慮してよく観察し，シンチグラム像の特徴によつて分類を行つた．これらシンチグラム像は甲状腺の大きさには変化なく腫瘍像が欠損としてみられる陰性像を呈する形と，甲状腺が肥大して，しかも欠損を示す肥大型陰性像（略して肥大像とした）.腫瘍が陽性像としてあらわれる形の三種類に先ず大別することが出来た．そこでそれらを（1)陰性像，（2)肥大像，（3)陽性像とし，これを更に数種の形に分類し詳細に検討した．

尚，甲状腺腫について手術診断的，病理組織学的分類が研究者によつて異つているが，筆者は本院で分類し使用している分類法にもとづいて手術診断的には表Ⅰの如く，また病理組織学的には表Ⅱの如く分類した．（表Ⅰ）（表Ⅱ).

（1）陰性像

シンチグラム像が正常大で正常輪廓の中に欠損があり，その欠損以外には残部影像に形状の変化が認められない形の欠損像を示したものが全症例163例中85例（52.1%）認められた．このような影像を一括して陰性像と名付け更に之を下記の如く分類した．（表Ⅲ）（表Ⅳ).

表　1

Ⅰ	単発性甲状腺腫
Ⅱ	嚢腫性甲状腺腫
Ⅲ	多発性甲状腺腫
Ⅳ	悪性甲状腺腫

表　2

Struma Nodosa.		
1) Struma Nodosa parenchymatosa.		
	a	Embryonale adenoma.
	b	Fetale adenoma.
	c	Struma nodosa trabecularis.
	d	Struma nodosa tubularis.
	e	Struma nodosa microfollicularis.
2) Struma Nodosa colloides.		
	a	Strama nodosa macrofollicularis. Simplex.
	b	Strama nodosa macrofollicularis. papillifera.
3) Struma nodosa cystica.		
4) Hürthle adenoma.		
5) Struma maligna.		
	a	Adenocarcinoma. papillifermis.
	b	Adenocarcinoma. follicularis.
	c	Anaplastic carcinoma.
	d	Sarcoma.

表　3

陰　性　像	
Ⅰ	片側全葉欠損像
Ⅱ	境界鮮明な欠損像
Ⅲ	侵蝕性欠損像
Ⅳ	菲薄影を伴う欠損像
Ⅴ	欠損を思わせる菲薄像

表　4

陰　性　像							
	片側全葉欠損像	境界鮮明な欠損像	侵蝕性欠損像	菲薄影を伴う欠損像	欠損を思わせる菲薄影	合計症例数（%）	^{131}I 摂取率平均値
単発性甲状腺腫	1	8	4	8	3	24(28.3%)	24.6%
嚢腫性甲状腺腫	0	8	1	4	5	18(21.2%)	18.8%
多発性甲状腺腫	2	5	3	1	1	12(14.1%)	22.2%
悪性甲状腺腫	7	0	20	2	2	31(36.5%)	17.5%
合計症例数（%）	10(11.7%)	21(24.7%)	28(32.9%)	15(17.6%)	11(12.9%)		
^{131}I 摂取率平均値	16.9%	20.6%	17.4%	20.7%	27.0%		

a）片側全葉欠損像

シンチグラム像で片側の全葉が全く欠除したものである．（図2）この場合，反対側の甲状腺像

図２　片側全葉欠損像

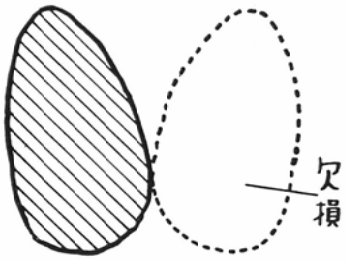

は略々正常大を示し欠損或は菲薄した部分は殆んど認められないものである．このような像を得た症例を腫瘍別に分類すると悪性甲状腺腫に最も多く10例中７例，ついで多発性甲状腺腫に２例，單発性甲状腺腫に１例認められた．尚10例の ^{131}I 摂取率は最低２％，最高33％，平均16.9％であり，この欠損側の ^{131}I 摂取率が甚しく低いか或は全く摂取しないために結像するに至らず影像を得られた反対側にのみ ^{131}I が集約摂取されて生じたもので，その部分は形態的，機能的に何等影響をうけていないためと考えられる．基礎代謝率をみると最低＋９％，最高＋33％，平均＋15.2％であつた．

代表的症例

症例Ｉ．小○崎○ナ．♀．45才（写１）

経過：前頚部に腫瘍を発見してから20年経過す．この間徐々に腫大し来院す．

臨床所見：左前頚部に超手拳大の不正な結節あり．硬度硬にして移動性を欠く．

シンチグラム所見：右葉は正常大，正常像を示し欠損像は示していない．左葉は全く結像せず完全な全葉欠損像である．^{131}I 摂取率は24時間値22％であり基礎代謝率は＋33％であつた．

手術所見：左葉は手拳大結節を認め肉眼的にも明らかな悪性腫瘍であり周囲組織と浸潤性に癒着し切除不能のため部分切除にとゞまる．右葉は全く正常と認められた．

組織学的所見：Adenocarcinoma papillifermis.

症例２．内○淺○．　♂38才（写２）

経過：来院８カ月前に右前頚部に腫瘍を発見し

写１　小○崎○ナ♀

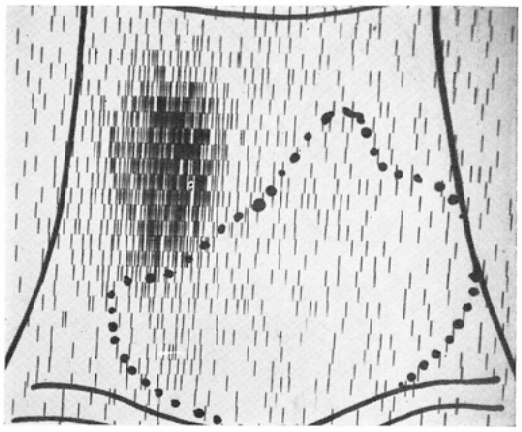

写２　内○浅○♂

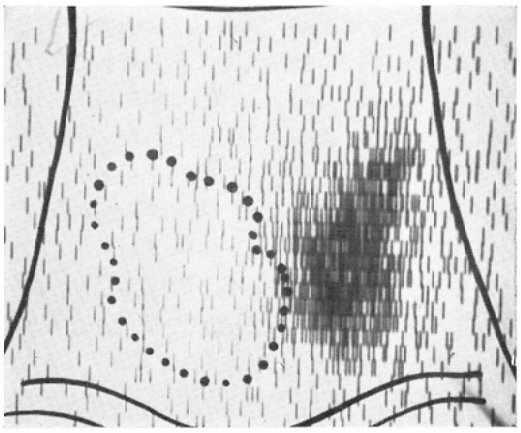

某医より２カ月メチオヂールの投与をうけたのち来院す．

臨床所見：右前頚部に鶏卵大硬，不正な腫瘍を触知す．移動性全くなく悪性腫瘍を疑わせる．

シンチグラム所見：右葉は結像なく完全欠損し，左葉は略々正常大で異常ない．^{131}I 摂取率12％，また基礎代謝率は＋10％である．

手術所見：右側に鶏卵大結節あり．周囲とは完全に癒着し特に上外側の浸潤性癒着は高度で右胸骨甲状筋と共に辛うじて全別出す．左葉は正常であり浸潤は認められなかつた．

組織学的所見：Adenocarcinoma papillifermis.

b）境界鮮明な欠損像．（図３）

図3　境界鮮明な欠損像

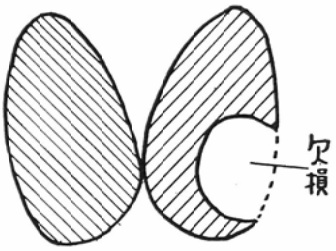

このシンチグラム像は腫瘍の存在部位に一致して明らかな欠損像を示し健常組織との境界は鮮明であり，また腫瘍による欠損部以外の健常部分の像に肥大その他の変化はなく，あたかも健常甲状腺の一部が腫瘍によつてうち抜かれたような像を示すものである．またこれは腫瘍の個数，腫瘍の存在位置によつて辺縁にあれば部分的に，中央にあれば円形の完全欠損像としてあらわれるような差異が認められている．この像は悪性甲状腺腫には一例もなく良性腫瘍にのみ見られた．良性腫瘍の中では單発性甲状腺腫及び嚢腫性甲状腺腫に21例中夫々8例と同数を示し，残りの5例は多発性甲状腺腫であつた．この症例中 ^{131}I 摂取率の最低は8％，最高36％であり平均20.6％と正常範囲値であり，基礎代謝率も最低＋1.0％，最高＋37.0％，平均＋17.8％であつた．

代表的症例

症例1．高○た○．　♀46才（写3）

経過：来院3年前に右前頚部に腫瘍を自覚したが放置す．徐々に肥大す．

臨床所見：右前頚部に鶏卵大不正にして硬い結節を触知する．移動性はやゝ乏しい．

シンチグラム所見：右葉中央部より下極にかけて完全な欠損を認め更に峡部にも及んでいる．尚その境界は明らかであり左葉は腫瘤による圧迫がやゝみられるが殆んど正常と思はれる．^{131}I 摂取率は18％，基礎代謝率は＋28％である．

手術所見：右葉下部に鶏卵大，不正な結節を認めた．癒着なく完全に剔出す．左葉には何等異常所見は認められなかつた．

組織学的所見：Embryonale adenoma.

症例2．寺○武○．　♀17才（写4）

写3　高○た○♀

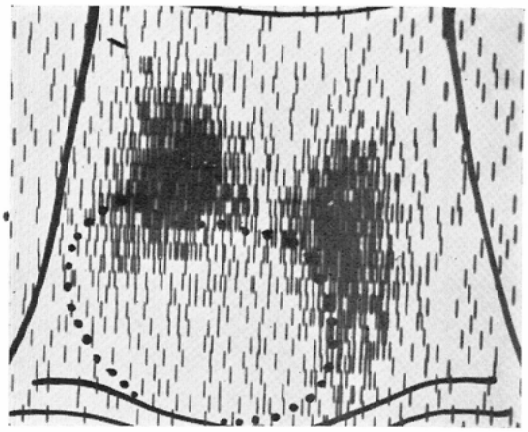

写4　寺○武○♀

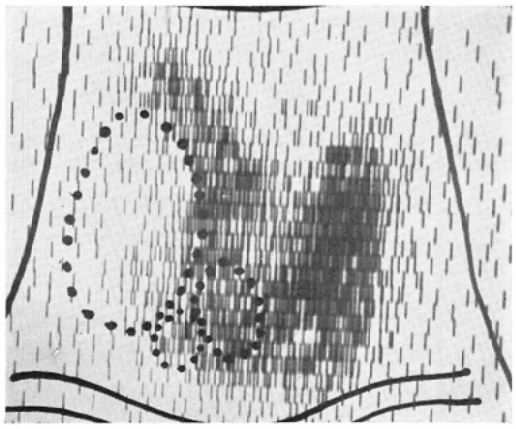

経過：腫瘍を右前頚部に発見してから7カ月後に来院す．

臨床所見：右前頚部に小鶏卵大以下，種々の大きさの多数の結節を触知した．

シンチグラム所見：右葉外側の上極より中央，下極に及ぶ辺縁に鮮明な境界を示した欠損像が認められる．左葉は正常大であり明らかな欠損像は認められない．^{131}I 摂取率は21％であり基礎代謝率は＋7％である．

手術所見：右葉外側縁に沿い鳩卵大以下数個の大小各種の結節が認められ周囲と軽度に癒着す．腫瘍はすべて剔出す．左葉は一部組織の硬化が認められたが結節は認められず保存す．

組織学的所見：Embryonale adenoma.

c）侵蝕性欠損像

侵蝕性欠損像とは欠損状態が，あたかも虫の樹葉を喰い荒す如く健常組織との境界は不整となり鮮明な境界を呈せず，また欠損部にも ^{131}I の残像が不統一的に散在したもので所謂汚穢状の像を

図4　侵蝕性欠損像

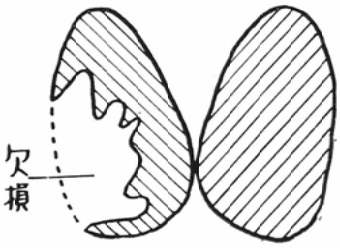

認めた．（図4）なお侵蝕が峡部をへて反対側にも同様方式で進展し病理形態学的に云われる浸潤性発育を思わせるものも，この分類に含めた．

侵蝕性欠損像を示したものは28例あり，その中では悪性甲状腺腫に圧倒的に多く20例の多きを数え，悪性甲状腺腫に認められる特殊なシンチグラム像とも云えるものであり診断的価値の大きなものであつた．次いで單発性甲状腺腫に4例，多発性甲状腺腫に3例，嚢腫性甲状腺腫に1例となり悪性甲状腺腫と明らかな差が認められた．この侵蝕性欠損像における ^{131}I 摂取率は最高42%，最低3%，平均17.4%であり，又基礎代謝率では最高＋51%，最低＋2%，平均21.2%であつた．

代表的症例

症例1．柿○敏○．♀．39才（写5）

経過：腫瘍を右前頚部に発見してから7年．某大学病院にてレントゲン深部治療を受けていたが徐々に肥大するため来院す．

臨床所見：右前頚部に鶏卵大不正形，硬い結節あり．尚その外側に数個の淋巴腺腫脹を認める．

シンチグラム所見：左葉及び峡部は輪廓乱れ，又所々に乱れた像を認めるが欠損像としては不完全である．右葉は上極部にわずかな像を残して殆んど欠損し峡部との境界及び上極部残像との境界は侵蝕性に乱れている．

^{131}I 摂取率は17%であり基礎代謝率は＋18%であつた．

手術所見：右下極に手拳大凹凸不正の硬い肉眼的，触診的に明らかな悪性腫瘍を認めた．周囲，特に内側は気管と癒着し底部は切除不能のため一部残存し可及的に切除す．尚術中多量の出血あり，また頚部淋巴腺への転移巣は右頚動脈に癒着せるため剔出を中止す．左葉には肉眼的に特別の所見は認められなかつた．

組織学的所見；Adenocarcinoma follicularis.

症例2．昆　○マ．　♀57才（写6）

経過：来院20日前に腫瘍を発見す．

臨床所見：右前頚部に小鳩卵大の不正な結節あり．移動性に乏しく硬い．

写5　柿○敏○♀

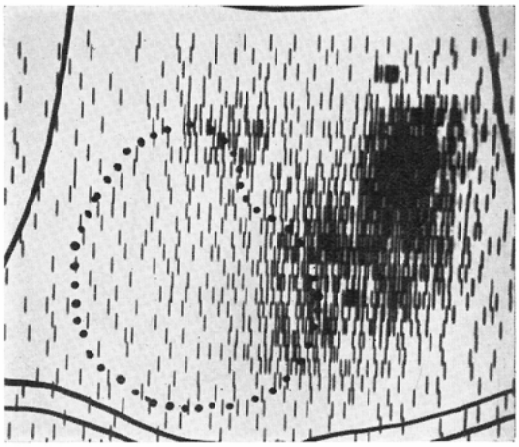

写6　昆○ま♀

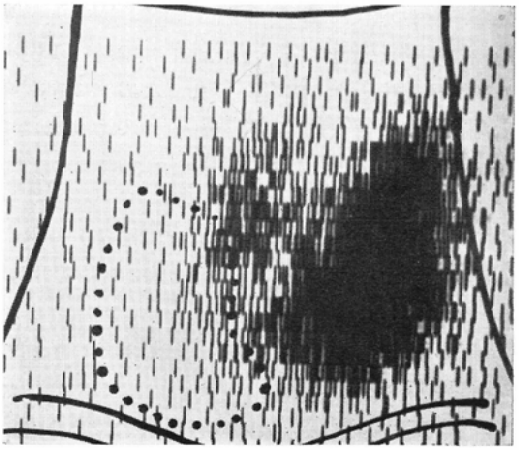

シンチグラム所見：左葉はやゝ肥大するもほゞ正常大であり欠損像は認められない．右葉はほとんど正常輪廓は失われ侵蝕性に欠損した残部を残すのみである．^{131}I 摂取率は21%．基礎代謝率は＋22%であつた．

手術所見：右葉に小鶏卵大の不正な結節あり．腫瘍は周囲筋層及び気管前面と密に癒着す．これを肉眼的には完全に剔出す．左葉には変化は認められなかつた．

組織学的所見：Adenocarcinoma papillifermis.

d）非薄影を伴う欠損像

この欠損像はシンチグラム像全体からは比較的おだやかな印象をうけるもので明らかな欠損として認められるが，その欠損部に，なお平均化した^{131}I の像を結像し腫瘍の前面或は後面に尚健常組織が或る程度残されていると考えられる像である．（図5）なお腫瘍による圧迫変形，歪み，侵蝕像は余り続みとれなかつた．この15例の症例中，単発性甲状腺腫が8例，嚢腫性甲状腺腫4例，悪性甲状腺腫2例，多発性甲状腺腫に1例と大きな差異は認められなかつた．なお^{131}I 摂取率は最高44%，最低8%，平均20.7%であり基礎代謝率は平均＋13.7%であつた．

図5　非薄影を伴う欠損像

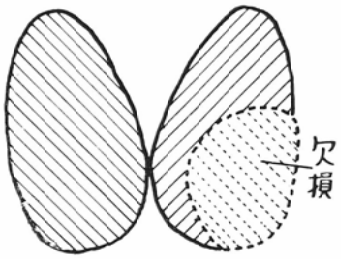

代表的症例

症例1．丸○ミ○子．　♀32才（写7）

経過：来院6カ月前，右前頚部に腫瘍を自覚す．

臨床所見：右前頚部に鶏卵大結節あり．移動性あり硬度は柔軟である．

シンチグラム所見：左葉は略正常大であり右葉は中央外側に明らかな欠損像は認められるが欠損部に尚残像を有し境界は不鮮明となつている．

手術所見：右葉中央外側に小鶏卵大の嚢腫を認めた．周囲との癒着は軽度に認められた．左葉には変化はなかつた．

組織学的所見：Struma nodosa cystica.

症例2．関○あ○子．　♀39才（写8）

経過：来院5日前に腫瘍を発見す．

臨床所見：左前頚部に拇指頭大の結節あり．移動性あり．

シンチグラム所見：左葉中央外側に境界やゝ不鮮明であるが明らかに欠損は認められるが非薄像が存在している．右葉は概ね正常像を示している．^{131}I 摂取率は30%，基礎代謝率は＋16%であ

写7　丸○ミ○子♀

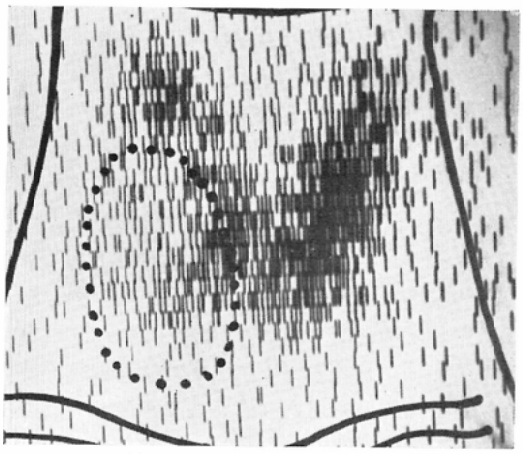

写8　関○あ○子♀

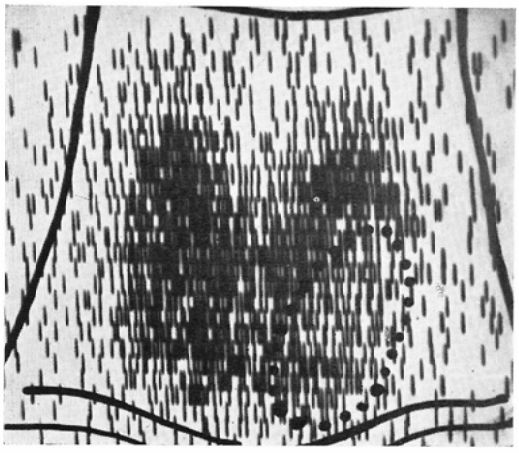

つた．

手術所見：左葉に拇指頭大の嚢腫あり．周囲組織との癒着は高度であつた．

組織学的所見：Str. nodosa colloides macrofollicularis papillifera.

e) 欠損を思わせる菲薄像

明らかな欠損像を結像せずシンチグラム上腫瘍の存在を疑はせるもので（図6），ある場合には臨床所見で腫瘍を触知していることによつて欠損の存在が判別できるものもあつた．これは腫瘍が小さいためと解される．そこで剔出腫瘍の大きさをみると最小 0.2cmφ，最大 5.6cmφ であつた．このような症例は全症例85例中11例あり，嚢腫性甲状腺腫に5例，單発性甲状腺腫3例，悪性甲状腺腫2例，多発性甲状腺腫に1例となり腫瘍間には特に差が認められなかつた．

図6　欠損を思わせる菲薄像

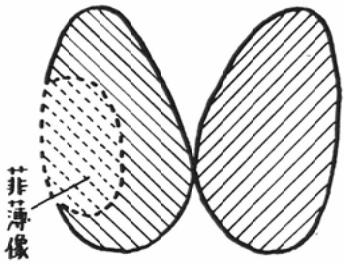

なお，この菲薄像は他の分類にみられた像と趣きを異にして濃淡の境界が判然とせず，境界は全く不鮮明であるが侵蝕性欠損，菲薄影を伴う欠損像とは全く異つており，むしろ正常に近い像を示しているものである．^{131}I 摂取率は最高46%，最低7%，平均27.0%で基礎代謝率の最高は＋36%，最低＋3%，平均＋13.2%であつた．

代表的症例

症例1．和○春○．　♀53才（写9）

経過：腫瘍発見後3年経過．

臨床所見：右側前頚部に胡桃大の結節を触知す．尚左右甲状腺とも正常大ではあるが瀰慢性に触知した．

シンチグラム所見：左右両葉とも正常大の像を呈し明らかな欠損像は示さないが右葉下極にやゝ淡い影像が見られる．^{131}I 摂取率は46%であり基礎代謝率は＋15%であつた．

手術所見：右下極に拇指頭大の結節一コあり．右葉の周囲組織及び左葉全組織は硬化し黄色を呈し脆弱化していた．

組織学的所見：Str. nodosa colloides macrofollicularis simplex.

症例2．大○仟○．　♀20才（写10）

経過：来院2カ月前に圧迫感と共に前頚部に腫瘍を発見した．

臨床所見：右側下部に小鳩卵大結節あり．移動性に乏しい．

シンチグラム所見：像は概ね正常に近く濃厚で

写9　和○春○♀

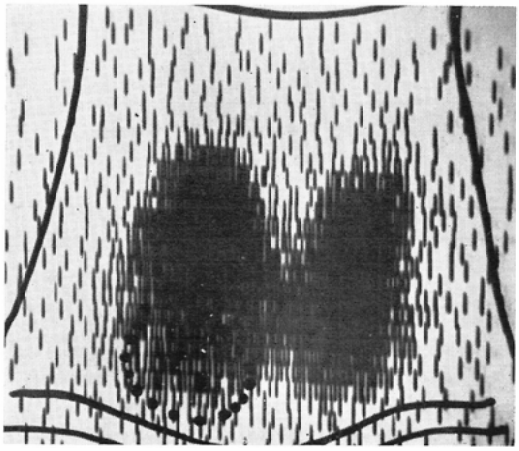

写10　大○仟○♀

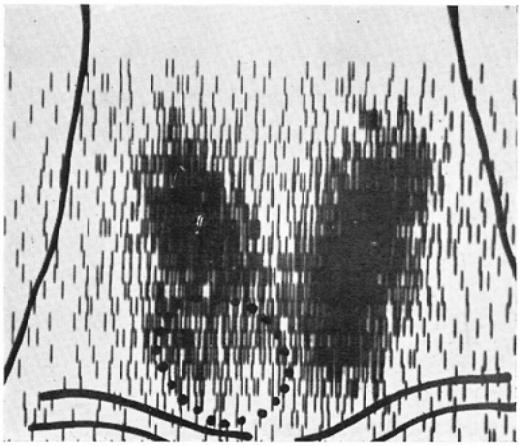

あるが右下極部は他の部分に比較して，やゝ像が乱れ菲薄となつているが欠損とは思えない．

手術所見：右葉下極に拇指頭大（1.0cm×1.2cm）結節あり．周囲とは密に癒着し健常組織との境界は不鮮明であつた．左葉には所見なし．

組織学的所見：Adenocarcinoma papillifermis.

(2)　肥大像

シンチグラム像にみられる欠損像は陽性像を除き腫瘍の存在によつて必然的に生ずるものであり，これは陰性像と共通した所見であるが両側性或は片側性（患側・健側）に肥大した像を示す特別のシンチグラム像を結像したものが全症例163例中71例（43.5%）見出された．そこでこのような肥大を示したものを一括して肥大像（肥大型陰性像）と名付け，これを更に次表の如く分類した．尚これら肥大を伴つた症例は陰性像に比べ一般に^{131}I摂取率は高値を示し，基礎代謝率も亢進値を示している．（表V）（表VI）

表　5

肥大像		
両側性	I	境界鮮明な欠損像
	II	菲薄影
	III	菲薄影を伴う欠損像
片側性患側	I	境界鮮明な欠損像
	II	菲薄影
	III	菲薄影を伴う欠損像
片側性	健側肥大	

表　6

肥大像	両側性			片側性患側			片側性	合計症例数(%)	I摂取率平均値
	境界鮮明な欠損像	菲薄影	菲薄影を伴う欠損像	境界鮮明な欠損像	菲薄影	菲薄影を伴う欠損像	健側肥大		
単発性甲状腺腫	1	1	5	7	7	8	1	30(42.2%)	29.4%
嚢腫性甲状腺腫	0	2	4	3	1	2	1	13(18.3%)	17.4%
多発性甲状腺腫	6	5	10	0	0	1	1	23(32.4%)	28.0%
悪性甲状腺腫	0	2	1	0	1	0	1	5(7.0%)	21.5%
合計症例数(%)	7(9.9%)	10(14.1%)	20(28.1%)	10(14.1%)	9(12.3%)	11(15.5%)	4(5.6%)		
I摂取率平均値	33.3%	32.0%	35.3%	35.2%	27.1%	26.9%	26.5%		

a）両側性・境界鮮明な欠損像

この肥大像は，あたかもバセドウ氏病のシンチグラム像にみられるような顕著な肥大を示すもので（図7），その肥大像の中に境界鮮明な欠損（これは多発性腫瘍の一塊となつたものもある）の存在するもので浮腫状に肥大しているような印象をうける像である．しかしながらシンチグラム像としては肥大しているが，その形は正常像の原型をとゞめているものである．この像に属したものは多発性甲状腺腫に最も多く7例中6例を数え単発性甲状腺腫に1例を認め，嚢腫性甲状腺腫，悪性甲状腺腫には全く認められなかつた．^{131}I摂取率は最高78%，最低14%，平均33.3%であり，基礎代謝率の最高＋43%，最低± 0%，平均＋20.1%であつた．

図7　両側性境界鮮明な欠損像

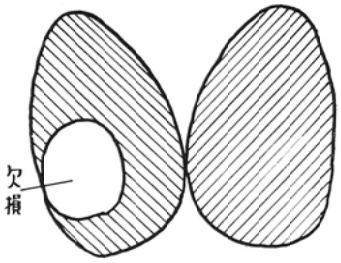

代表的症例

症例1．青○正○．　♂34才（写11）

経過：来院1カ月前に左前頚部に腫瘤を発見した．

臨床所見：左前頚部に大鶏卵大結節あり．峡部に拇指頭大結節あり．尚両葉とも瀰慢性に腫脹している．

シンチグラム所見：両葉とも肥大像を示している．左葉中央外側に鶏卵大で比較的境界鮮明な欠損像あり．又峡部にも拇指頭大の，やゝ菲薄な欠損像を認める．^{131}I摂取率は52%で基礎代謝率は＋13%であつた．

手術所見：左葉は鶏卵大以下帽針頭大に至る無数の，左葉は拇指頭大以下，又峡部には小鳩卵大以下これも帽針頭大に至る無数の結節によつて占められ健常部との境界は不明瞭であつた．

組織学的所見：Str. nodosa colloides macrofollicularis simplex

症例2．小○と○．　53才（写12）

経過：前頚部に腫瘤を自覚してから40年経過す．この間バセドウ氏病の診断でメチオザールを服用したこともあつた．その後甲状腺腫全く縮少せず来院す．

臨床所見：甲状腺は両側とも瀰慢性に著明に肥大し，その甲状腺腫内に多数の結節を触知す．

シンチグラム所見：左右両葉とも極端に肥大し上下に進展し横径も延長す．右葉中央外側に鶏卵大，境界鮮明な欠損像あり．尚両葉とも全般に濃淡交錯せる像を示し多発性甲状腺腫の存在を充分に疑はしめた．^{131}I 摂取率は78%で基礎代謝率は＋33%であつた．

手術所見：右葉は鶏卵大以下小指頭大に及ぶ無数の結節により，左葉は大鶏卵大以下帽針頭大に至る無数の結節によつて夫々充満し後面に残存していた健常組織を少部分残し殆んど全剔出す．

写11　青○正○♂

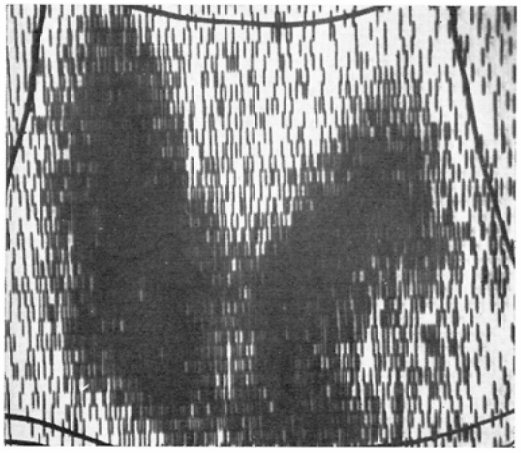

写12　小○と○♀



組織学的所見：Str. nodosa parenchymatosa microfollicularis

b）両側性・菲薄影

肥大を伴つたシンチグラム像であるが，その腫瘍のあると思われる部分は明らかな欠損としては認められず，あたかも一部削りとられたような菲薄な影像として結像している．（図8）．その菲薄な部分は正常組織のシンチグラム像とは明らかな差異を認めるものである．^{131}I 摂取率の最高は67%であり最低は15%，平均32%であつた．基礎代謝率は最高＋30%，最低＋3%，平均＋16.9%であつた．

図8　両側性菲薄影

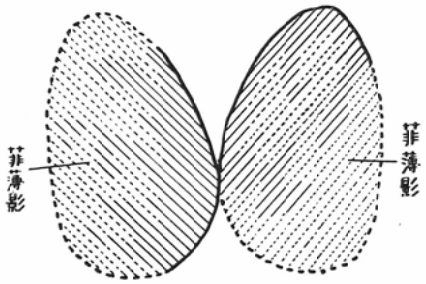

これは，すべて臨床的に明らかに腫瘍の存在を認知し得た．この像の分布をみると10例中多発性甲状腺腫が半数の5例を占め，あとは嚢腫性甲状腺腫，悪性甲状腺腫に夫々2例，單発性甲状腺腫に1例認められた．

代表的症例

症例1．無○み○．　♀41才（写13）

経過：右前頚部に腫瘤を自覚してから1年半を経過している．

臨床所見：右前頚部に小鶏卵大の結節を触知す．左右両葉とも瀰慢性に肥大触知する．

シンチグラム所見：像は両葉とも肥大し，また全葉にわたつて結像状態が菲薄であり，明瞭な欠損像は認められない．右下部より峡部にかけて，やゝ像が乱れている．^{131}I 摂取率は17%であり基

礎代謝率は＋3％であつた．

手術所見：右葉下極に鶏卵大の充実性結節を認めた．周囲とは中等度に癒着し組織は両葉とも一般に肥厚していたが他に腫瘤は認められなかつた．

組織学的所見：Str. nodosa parnchymatosa microfollicularis.

症例2．鈴○し○．　♀59才（写14）

経過：来院1年前，某病院で右側甲状腺腫の剔出術をうけた．術後3カ月目に左側前頚部に新しい腫瘍を発見し来院す．

臨床所見：左側前頚部に超鶏大の結節あり．右側は腫瘍を触知し得ない．

シンチグラム所見：像は左右，特に左葉は顕著に肥大し左葉の下部はやゝ菲薄化しているが明らかな欠損像は認められない．一般に像全体は乱れている．^{131}I 摂取率は44％であり基礎代謝率は＋27％であつた．

写13　無○み○♀

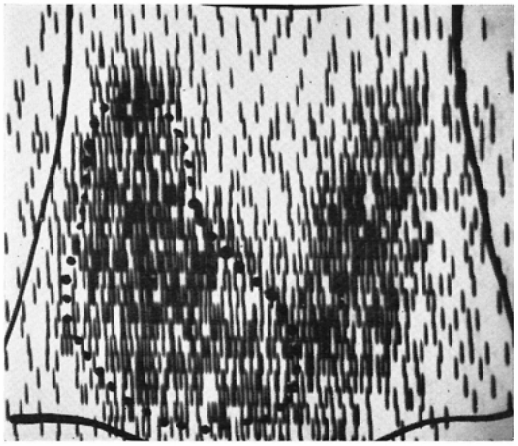

写14　鈴○し○♀



手術所見：左葉の上極に近い部分に示指頭大，下部に鳩卵大結節，その他大豆大より米粒大の結節が数個認められた．右側は瘢痕化し結節は全く認められなかつた．

組織学的所見：Embryonale adenoma.

c）両側性・菲薄影を伴う欠損像

両側の肥大を呈したシンチグラム像であつて（図9），その一部に明らかな欠損を有するが欠損部には健常部に比べ明らかに菲薄な瀰慢性陰影を残した像を呈し腫瘍の前面或は後面に ^{131}I 摂取性を有する健常組織を有すると思われるものである．^{131}I 摂取率は最高76％，最低8％，平均35.3％で，基礎代謝率は最高＋49％，最低－7％，平均＋18.9％であつた．

図9　両側性菲薄影を伴う欠損像

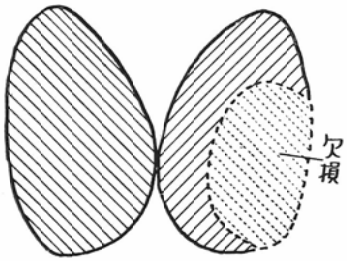

このシンチグラム像も多発性甲状腺腫に多く20例中10例，單発性甲状腺腫5例，嚢腫性甲状腺腫4例，悪性甲状腺腫にわずか1例あつた．

代表的症例

症例1．下○シ○．　♀45才（写15）

経過：前頚部に腫瘤を自覚してから5年．

臨床所見：右葉に超鶏卵大，左葉に小指頭大，峡部に小指頭大結節を夫々触知す．

シンチグラム所見：左右両葉とも肥大し右下極内側より峡部をへて左葉下極内側にかけて明らかに欠損像として認められるが欠損部には尚菲薄な陰影を認める．^{131}I 摂取率は30％であり基礎代謝

率は－7％であつた．

手術所見：右葉には超鶏卵大，その他拇指頭大，小指頭大結節数個，左葉には小指頭大以下小豆大に至る無数の結節によつて占められ，又峡部には小指頭大の石灰化結節一コあり．

組織学的所見：Fetale adenoma.

症例2．中○ふ○．　♀46才（写16）

経過：右前頚部の巨大な腫瘤を20年間放置す．

臨床所見：右前頚部より正中頚部を越え左側に及ぶ乳児頭大，不正な結節あり．移動性やゝ乏し．

シンチグラム所見：左右両葉とも肥大するも右葉は左葉の約3倍大となり中央より外側下部にかけて比較的明瞭な欠損を認めるが欠損部に尚菲薄な陰影を残している．左葉は輪廓不鮮明にして下極内側に菲薄な像を認める．

写15　下○シ○♀

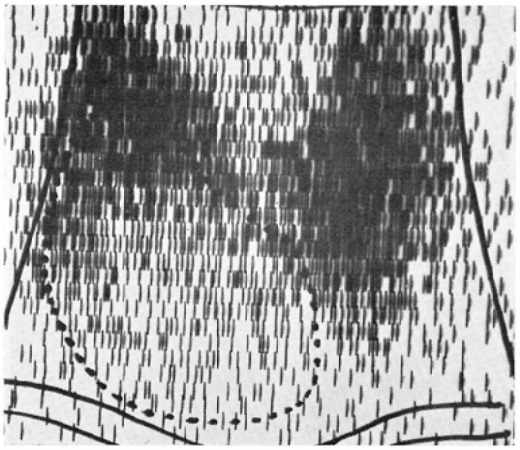

写16　中○ふ○♀

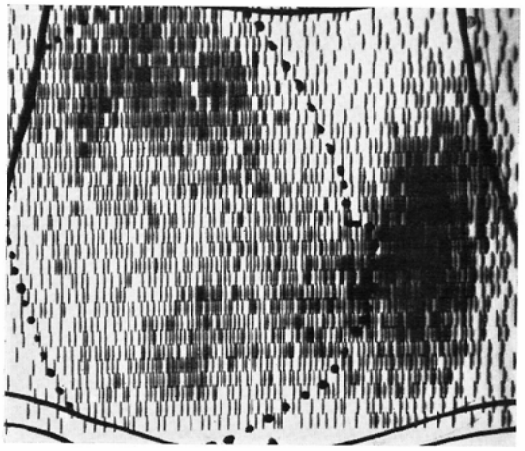

手術所見：右側は乳児頭大不正な結節で占められ上部は顎下，下部は鎖骨窩にまで至る．左葉は小指頭大以下米粒大の無数の結節によつて満されている．

組織学的所見：Fetale adenoma.

d）片側性患側肥大・境界鮮明な欠損像．

肥大はシンチグラム上，所見の認められた片側にとゞまり他側は略々正常大を示す境界鮮明な欠損であり（図10），その欠損は明らかな境界を示すものである．この像は單発性甲状腺腫に多くみられた．即ち10例中，單発性甲状腺腫に7例と圧倒的な例数をみ，嚢腫性甲状腺腫に3例認めた．他の二形には認められなかつた．^{131}I 摂取率は最高66％，最低9％，平均35.2％であり基礎代謝率は最高＋36％，最低＋8％，平均＋20.1％であつた．

図10　片側性境界鮮明な欠損像

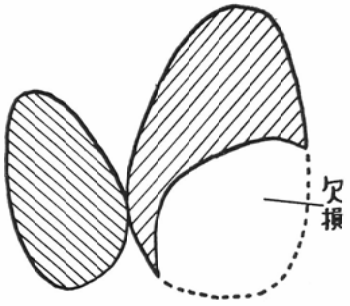

代表的症例

症例1．岩○由○．　♂15才（写17）

経過：来院9カ月前に腫瘤を発見す．

臨床所見：右前頚部に鶏卵大結節あり．移動性は認められる．

シンチグラム所見：左葉は略々正常大であるがやゝ全体に菲薄である．右葉は著明に肥大し中央外側に鶏卵大，境界鮮明な欠損像が認められる．^{131}I 摂取率は24％であり，基礎代謝率は＋24％であつた．

手術所見：右葉に鶏卵大の実質性結節を認め

た．尚左葉には特別の所見は認められなかつた．

組織学的所見：Str. nodosa colloides macrofollicularis papillifera.

症例2．関○ノ○．　♀51才（写18）

経過：腫瘤を発見してから10年経過．その間徐々に腫大す．

臨床所見：左前頚部に超鶏卵大の結節を触知す．

シンチグラム所見：左葉は超鶏卵大の欠損像あり．残部影像は上方へ挙上され左右に延長した像を形成している．右葉は正常像である．

手術所見：左葉下部に鶏卵大，不正な結節を認めた．腫瘍の下部は鎖骨後面まで陥入し周囲組織と癒着す．

写17　岩○由○♂



写18　関○ノ○♀

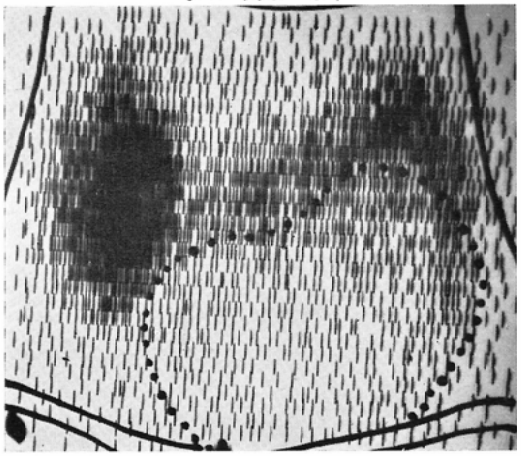

組織学的所見：Embryonale adenoma.

e）片側性患側肥大・菲薄影．

片側性の肥大で肥大像には明瞭な欠損像は認められないが菲薄像として腫瘍の存在が疑われる像である（図11）．所謂，漠然とした菲薄像として認められるものである．この分類に像するものは9例中7例は單発性甲状腺腫と過半数以上を占め，嚢腫性甲状腺腫，悪性甲状腺腫に夫々1例認められた．多発性甲状腺腫には1例も求められなかつた．

図11　片側性菲薄影

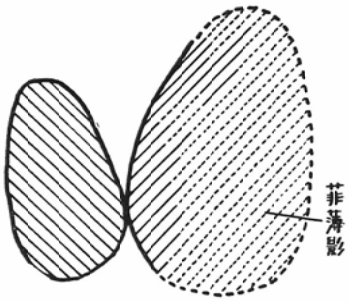

^{131}I 摂取率は最高59%，最低3%，平均27.1%で基礎代謝率は最高＋45%，最低＋4%，平均＋17.1%であつた．

代表的症例

症例1．望○ナ○．　♀58才（写19）

経過：来院3年前に腫瘤を自覚す．

臨床所見：左前頚部に超鶏卵大結節あり．

シンチグラム所見：左葉は肥大し中央より下極の外側にかけて明らかな欠損は認められないが菲薄影あり．右葉は正常大である．^{131}I 摂取率は47%，基礎代謝率は＋45%であつた．

手術所見：左葉下極の近くに超鶏大の結節あり．右葉は全く健常であつた．

組織学的所見：Str.nodosa microfollicularis papillifera.

症例2．久○芳○．　♀45才（写20）

経過：来院時すでに15年経過す．

臨床所見：右側前頚部に大鶏卵大の結節あり．移動性あり．

シンチグラム所見：右葉は肥大するも全葉にわたり菲薄化し欠損の存在は全く確認出来ず．左葉は略正常である．^{131}I 摂取率は11%，基礎代謝率は＋15%であつた．

手術所見：右葉に大鶏卵大結節あり．左葉は正常所見であつた．

組織学的所見：Fetale adenoma.

f）片側性患側肥大・菲薄影を伴う欠損像．

このシンチグラム像は明らかに欠損像は認められるが欠損部に尚菲薄な結像がみられ健常部との境界は不鮮明である．他側は正常大である．（図12）この例は單発性甲状腺腫に多く11例中8例を認め，嚢腫性甲状腺腫に2例，多発性甲状腺腫に1例あり悪性甲状腺腫には認められなかつた．これらの ^{131}I 摂取率の最高は46%，最低は9%で平均26.9%，基礎代謝率は最高＋45%，最低－4%，平均＋17.9%であつた．

写19　望○ナ○♀

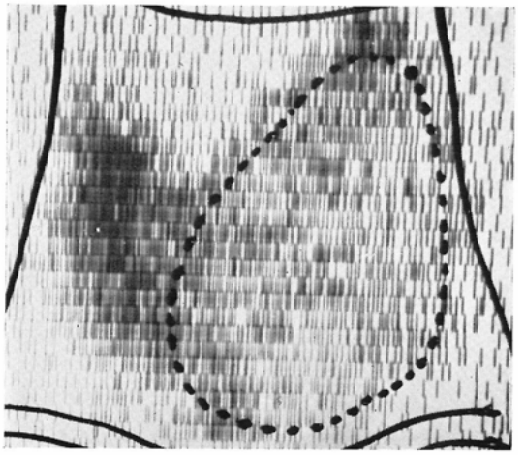

写20　久○芳○♀



図12　片側性菲薄影を伴う欠損像

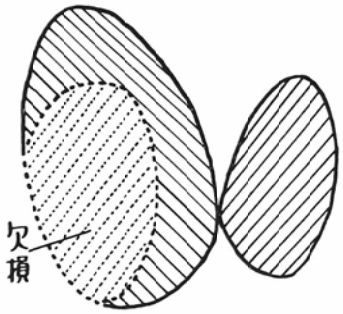

代表的症例

症例1．和○田○太○．　♂51才（写21）

経過：腫瘤自覚後5年，徐々に腫大す．

臨床所見：右前頚部に手拳大結節あり．

シンチグラム所見：右葉中央より外側にかけて手拳大の欠損あり．尚，欠損部に菲薄な結像を認める．

手術所見：右葉に小手拳大結節あり．左葉には所見なし．

組織学的所見：Embryonale adenoma.

症例2．飯○喜○子．　♀34才（写22）

経過：来院5年前に腫瘤を自覚するも放置し1カ月前より増大，増数するのに気付き来院した．

臨床所見：左前頚部に鶏卵大，右側には拇指頭大の数個の結節あり．移動性に乏し．

シンチグラム所見：右葉の肥大は著明で中心部には菲薄影は認められないが周囲に近づくに従つて影像は濃厚となり巨大な菲薄像となつている．左葉はやゝ変形するも略々正常大である．^{131}I 摂取率は43%，基礎代謝率は＋16%であつた．

手術所見：左鶏卵大以下，右は鳩卵大以下夫々米粒大までの無数の結節で充満し後面に健常組織を残すのみ．

組織学的所見：Str. nodosa colloides macrofollicularis papillifera.

g）片側性・健側肥大．

これまで述べて来たシンチグラム像と異り肥大

写21　和○田○太○♂

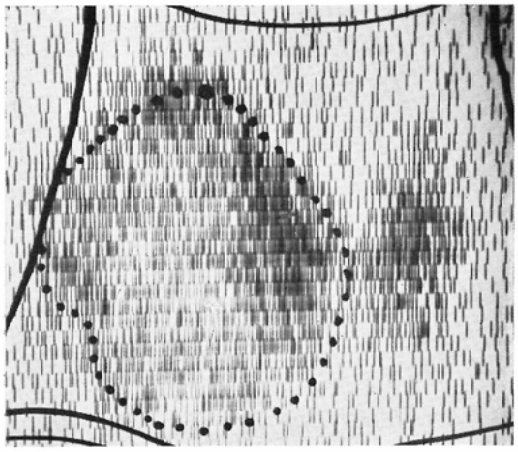

写22　飯○喜○子♀

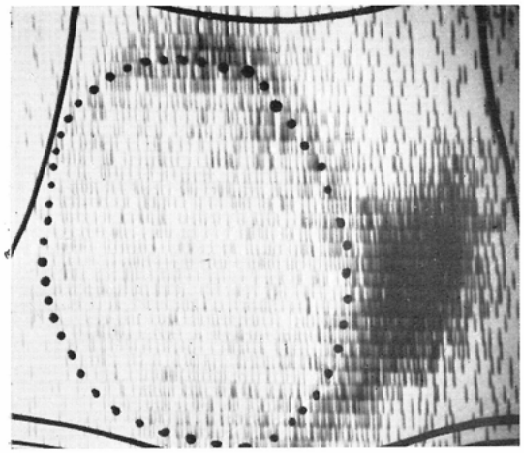

図13　片側性健側肥大

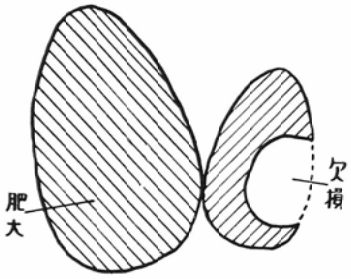

は認められるが患側は正常大であるが，むしろ健康側に肥大を認めるものである．（図13）この症例は，わずか4例しか認められず，その分布も四型に夫々1例づつと云つた分布であり余り有意性は考えられなかつた．

^{131}I 摂取率の最高は63%，最低12%，平均36.6%であり基礎代謝率は最高＋34%，最低＋7%，平均＋23.2%であつた．

代表的症例

症例1．葛　○ミ○．　♀39才（写23）

経過：来院5カ月前に前頚部に腫瘤発見す．

臨床所見：左前頚部に小鳩卵大やゝ硬い結節を触知す．

シンチグラム所見：右葉は健常側であるが左葉に比べ明らかな肥大を認める．尚患側は，その中央外側に欠損を認める．

手術所見：左葉中央部に小鳩卵大の結節あり．右葉はやゝ肥大するも結節性変化は全く認められなかつた．

組織学的所見：Str. nodosa macrofollicularis papillifera.（写23）

写23　葛ト○エ♀

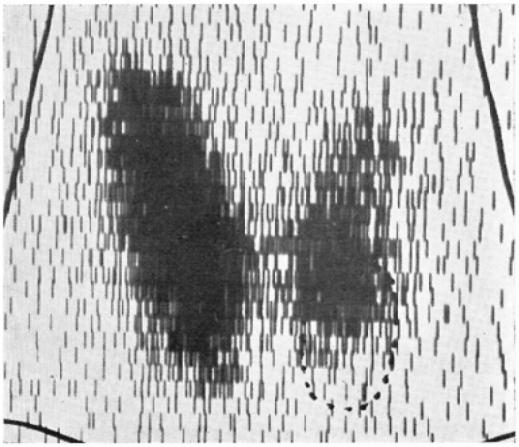

（3）陽性像

^{131}I シンチグラムによる甲状腺腫の診断については，これまで欠損像の存在の有無そして欠損状態，肥大の特徴等によつて行つて来たが，この陽性像とは，これまでとは全く逆の像であつて腫瘍自体に ^{131}I 摂取性を持ち，シンチグラムに腫瘍像として結像するものであり，（図14）163例中7例認められた．（表7）（表8）

陽性像は表8にみる如く單発性甲状腺腫と悪性甲状腺腫にみられたが，ことに甲状腺にみられる腫瘍陽性像はすべて單発性甲状腺腫の5例で，他

図14　陽性像

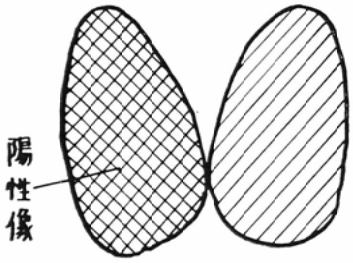

表　7

陽　性　像	
Ⅰ	局所腫瘍陽性像
Ⅱ	転移巣陽性像

表　8

陽　性　像				
	局所腫瘍陽性像	転移巣陽性像	合計症例数(%)	^{131}I 摂取率平均値
單発性甲状腺腫	5	0	5(71%)	37.8%
嚢腫性甲状腺腫	0	0	0(0%)	0%
多発性甲状腺腫	0	0	0(0%)	0%
惡性甲状腺腫	0	2	2(29%)	26.0%
合計症例数(%)	5(71%)	2(29%)		
^{131}I 摂取率平均値	37.8%	26.0%		

の2例は甲状腺癌転移であつた.

代表的症例

症例1．金○和○.　♀29才（写24）

経過：前頚部に腫瘤を発見してから2年.

臨床所見：左前頚部に小鶏卵大の結節あり．やゝ移動性を欠く.

シンチグラム所見：右葉は正常大であるが左葉は完全な陽性像として結像し腫瘤に全く一致して濃像を呈している.

手術所見：左葉下部より発生した鶏卵大の結節で周囲と軽度に癒着す．右葉には所見は認められなかつた.

組織学的所見：Fetale adenoma.

症例2．田○み○.　♀50才（写25）

経過：来院5年前に右前頚部に腫瘤を発見す.

写24　金○和○♀

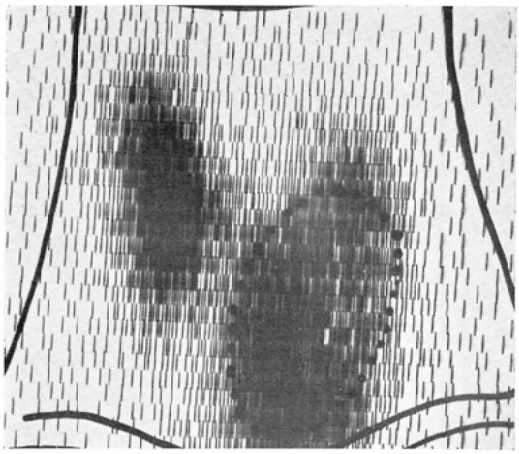

写25　田○み○♀

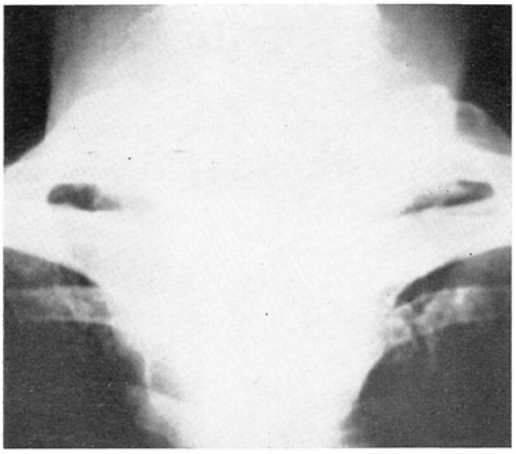

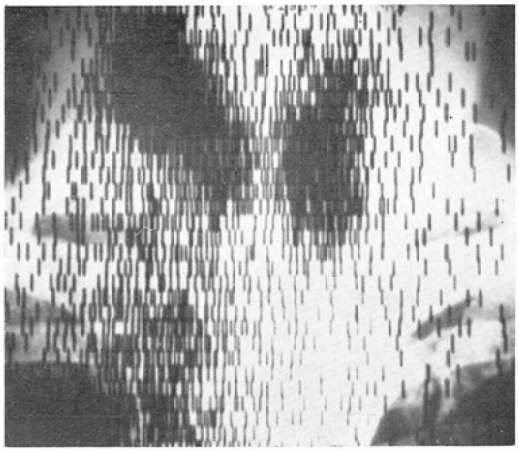

臨床所見：右葉下部に硬く凹凸不正の鶏卵大結節あるも，その外側頚部に淋巴腺の腫脹を多数認

む．明らかに悪性甲状腺腫であるが癒着高度のため移動性は全く認められない．

シンチグラム所見：右葉は中央より下極にかけて侵蝕性の欠損あり．更に右鎖骨下，胸窮部に淋巴腺転移巣の陽性像が認められた．

さらに胸部レントゲン写眞によりシンチグラム像に一致して胸廓内に腫瘍像を認めた．

（IV）手術診断的にみた甲状腺腫瘍の種類及び組織学的所見とシンチグラム像との関係について

前述のように像の特徴からシンチグラム像の分類を行つたが，つぎに腫瘍の種類により，その特徴がシンチグラム像にあらわれるかどうか，またそれらの組織学的所見はどうか．これら二つについてシンチグラム像との関係を検討した．

（1）　手術診断的にみた腫瘍の種類とシンチグラム像との関係

まづ手術診断によつて得た各型の各々についてシンチグラム像を詳細に分類し，その分布を検討してみた．

a）單発性甲状腺腫

（表13）（表14）（表15）

單発性甲状腺腫は 163例中59例(36.2%)に認められ陰性像に24例（28.2%），肥大像に30例（42.3%），陽性像に5例（77.8%）と各型に夫々高率を示した．

表　9

全症例数（163例）		
Ⅰ	陰性像	52.1%
Ⅱ	肥大像	43.5%
Ⅲ	陽性像	4.3%

表　13

陰性像	片側全葉欠損像	1
	境界鮮明な欠損像	8
	侵蝕性欠損像	4
	非薄影を伴う欠損像	8
	欠損を思わせる非薄像	3

表　14

肥大像	両側性	境界鮮明な欠損像	1
		非薄影	1
		非薄影を伴う欠損像	5
	片側性患側	境界鮮明な欠損像	7
		非薄影	7
		非薄影を伴う欠損像	8
	片側性	健側肥大	1

表　15

陽性像	局所腫瘍陽性像	5
	転移巣陽性像	0

陰性像では境界鮮明な欠損像及び非薄影を伴う欠損像に夫々8例あつて他の像には特異性は認められなかつた．

肥大像では片側性患側肥大像に圧倒的に多く特異な差異を呈している．

陽性像，特に局所陽性像については他の分類型には全く認められないもので所謂Hott Adenomaと云われるもので陽性像はすべて單発性甲状腺腫とみてよいと考えられた．

b）嚢腫性甲状腺腫

（表16）（表17）（表18）．全症例 163例中，陰性像18例，肥大像13例，陽性像 0で合計31例（19%）であつた．

陰性像では境界鮮明な欠損像に8例あるが比較的特徴のある結果は求められなかつた．

表　16

陰性像	片側全葉欠損像	0
	境界鮮明な欠損像	8
	侵蝕性欠損像	1
	非薄影を伴う欠損像	4
	欠損を思わせる非薄像	5

表 17

肥大像	両側性	境界鮮明な欠損像	0
		非薄影	2
		非薄影を伴う欠損像	4
	片側性患側	境界鮮明な欠損像	3
		非薄影	1
		非薄影を伴う欠損像	2
	片側性	健側肥大	1

表 18

陽性像	局所腫瘍陽性像	0
	転移巣陽性像	0

肥大像は陰性像にもまして特徴がなく各型に散在しシンチグラム像の所見上，種々の像を呈することが判明した．

陽性像は1例も認められなかつた．

c）多発性甲状腺腫

（表19）（表20）（表21）．

陰性像12例，肥大像23例，陽性像 0と合計35例（21.5%）．

陰性像は余り大きなバラツキは認められなかつたが12例存在する事実から境界鮮明な欠損像については一応，残像の形態，輪廓について検討する必要がある．

肥大像については表20に明らかに示されたように両側性肥大像が23例中21例の多数を占め，片側性患側肥大と明瞭な差を得た．即ち両側性肥大像を認めた場合には第一に多発性甲状腺腫を考えなければならないことを知り得た．

表 19

陰性像	片側全葉欠損像	2
	境界鮮明な欠損像	5
	侵蝕性欠損像	3
	非薄影を伴う欠損像	1
	欠損を思わせる非薄像	1

表 20

肥大像	両側性	境界鮮明な欠損像	6
		非薄影	5
		非薄影を伴う欠損像	10
	片側性患側	境界鮮明な欠損像	0
		非薄影	0
		非薄影を伴う欠損像	1
	片側性	健側肥大	1

表 21

陽性像	局所腫瘍陽性像	0
	転移巣陽性像	0

d）悪性甲状腺腫

表 22

陰性像	片側全葉欠損像	7
	境界鮮明な欠損像	0
	侵蝕性欠損像	20
	非薄影を伴う欠損像	2
	欠損を思わせる非薄像	2

表 23

肥大像	両側性	境界鮮明な欠損像	0
		非薄影	2
		非薄影を伴う欠損像	1
	片側性患側	境界鮮明な欠損像	0
		非薄影	1
		非薄影を伴う欠損像	0
	片側性	健側肥大	1

表　24

陽性像	局所腫瘍陽性像	0
	転移巣陽性像	2

悪性甲状腺腫は38例（23.3%）存し，甲状腺腫における悪性腫瘍存在率は比較的高率を示している．即ち陰性像31例，肥大像5例，陽性像2例と偏差を示している．

陰性像は悪性甲状腺腫に認められる特徴像で特に侵蝕性欠損像20例，片側全葉欠損像7例に独特の集計数をみた．

一方，肥大像は5例と甚だ少数であり，肥大像における悪性甲状腺腫は重要性の少いものである．

陽性像の2例は，いづれも転移巣陽性像であり局所陽性像としては認められない．即ち転移巣陽性像は云うまでもなく，たゞちに悪性腫瘍であることを診断できる．

このように腫瘍の形によつては，ある程度シンチグラム像にその特徴が示されることが判明した．そこでまた全症例について像のあらわれかたをみると表9の如くになつた．また第3表～第8表から，これらシンチグラム像と腫瘍の型との関係をまとめると．

i）陰性像

全症例163例中陰性像は85例（52.1%）と半数以上を占めている．さらに陰性像では單発性甲状腺腫が85例中24例（28.2%）で悪性甲状腺腫の31例（36.5%）についで多く嚢腫性甲状腺腫18例（21.2%），多発性甲状腺腫12例（14.1%）となつている．又陰性像の中では侵蝕性欠損像が28例（32.9%），境界鮮明な欠損像が21例（24.7%）と両者で半数以上を占め菲薄影を伴う欠損像15例（17.6%），欠損を思わせる菲薄像11例（12.9%），片側全葉欠損像10例（11.8%）となつている．

こゝで注目されるのは悪性甲状腺腫の31例である．31.5%と1/3弱の高率を示し陰性像における重要な問題となつている．又シンチグラム像からみると侵蝕性欠損像の28例と片側全葉欠損像10例の合計38例（44.7%）は前述せる如く悪性甲状腺腫に最も多く陰性像において両者のシンチグラム像を見た時には先づ悪性甲状腺腫の可能性を考慮し可及的早急に剔出術を行い完全剔出及び転移巣有無の追求そして剔出，更に術後療法，慎重な経過観察の必要がある．境界鮮明な欠損像については單発性甲状腺腫と嚢腫性甲状腺腫に夫々8例あつたが手術診断よりみると單発性甲状腺腫に24例と嚢腫性甲状腺腫の18例より多数を占め，また臨床所見，特に触診所見より両者の鑑別診断は或る程度可能と思われた．多発性甲状腺腫は陰性像では余り症例は認められず12例（14.1%）であつた．

ii）肥大像

肥大像は163例中71例（43.5%）で單発性甲状腺腫は30例（42.3%）と略半数に近く特に片側性・患側肥大像に23例(32.4%)みられ圧倒的な差が求められた．つぎに多発性甲状腺腫は22例（32.4%）で，これも比較的に肥大像症例中多数を占め，これは前記の單発性甲状腺腫とは逆に両側性肥大像に21例（29.6%）と圧倒的に多く対照的な結果を表わしている．

更に特徴的なことは肥大像では悪性甲状腺腫が5例（7.0%）と低率を示し陽性像における場合と問題点を異にしている．嚢腫性甲状腺腫は13例（18.4%）で両側性及び片側性肥大像に平均に分布し各シンチグラム像分類の各型をみても特徴ある差は求められず陰性像と同じく触知所見を参考にして診断する必要性が考えられた．

即ち肥大像においては先ず両側性肥大像をシンチグラム像でみた時には第一に多発性甲状腺腫を考えるべきである．つぎに片側性患側肥大像を得たときには先ず單発性甲状腺腫が肥大側に存在することを念頭に入れ検討すべきである．しかし乍ら嚢腫性甲状腺腫が7例あるが，これと單発性甲状腺腫とは矢張り臨床所見により鑑別が或る程度可能と思われた．片側性健側肥大像は各型に1例づつ認められたがシンチグラム像として診断的には余り有意性は求められなかつた．尚シンチグラム像より肥大像をみると表6の如く両側性菲薄影を伴う欠損像が20例と最も多く，両側性肥大像の多発性甲状腺腫と片側性患側肥大像の単発性甲状

腺腫に集中している．その他の型については，ほゞ同数の症例数であり有意差は見出されなかつた．

iii）陽性像

シンチグラム像上，陽性像は比較的少く全症例163例中わずか7例（4.3%）であつた．このうち局所陽性像が5例（77.8%），転移巣陽性像が2例（22.2%）であつた．局所陽性像はすべて単発性甲状腺腫で悪性甲状腺腫には認められず，逆に転移巣陽性像の2例は悪性腫瘍の胸廓内及び淋巴腺転移巣であつた．

以上のように陰性像，肥大像，又陽性像の各型について述べたが，シンチグラム像より甲状腺腫瘍を診断する立場から，これらを一括して各シンチグラム像に最も多く現われる腫瘍型を手術診断的に表記すると次表10，11，12となる．

表　10

陰性像	片側全葉欠損像	悪性甲状腺腫
	境界鮮明な欠損像	単発性甲状腺腫　嚢腫性甲状腺腫
	侵蝕性欠損像	悪性甲状腺腫
	菲薄影を伴う欠損像	単発性甲状腺腫
	欠損を思わせる欠損像	嚢腫性甲状腺腫　良性腫瘍一般

表　11

肥大像	両側性	境界鮮明な欠損像	多発性甲状腺腫
		菲薄影	多発性甲状腺腫．単発性甲状腺腫
		菲薄影を伴う欠損像	多発性甲状腺腫
	片側性（患側）	境界鮮明な欠損像	単発性甲状腺腫
		菲薄影	単発性甲状腺腫
		菲薄影を伴う欠損像	単発性甲状腺腫
	片側性	健側肥大	

表　12

陽性像	局所腫瘍陽性像	単発性甲状腺腫
	転移巣陽性像	悪性甲状腺腫

（2）組学織的所見とシンチグラム像との関係

手術によつて得た剔出甲状腺腫の組織学的所見の判明している116例について所見とシンチグラム像との関係をみたが次表の如くシンチグラム像との間には特別な関係は認められなかつた．（表25）（表26）

表　25

Struma nodosa	単発性	多発性	多発性	悪性	計
1) Str. nodosa parenchym.					
a Embryonale adenoma.	9		6		15
b Fetale adenoma.	2		3		5
c Str. nodosa trabecul.					
d Str. nodosa tubul.					
e Str. nodosa microfoll.	8		7		15
2) Str. nodosa colloides.					
a Str. nodosa macrofoll. Simp.	6		6		12
b Str. nodosa macrofoll.	10		4		14
3) Str. nodosa cystica	2	31	2		35
4) Hurthle adenoma.					
5) Str. maligna.					
a Adenocarci. papill.				12	12
b Adenocarci. foll.				7	7
c Anaplastic carcinoma.				1	1
d Sercoma.					
計	37	31	28	20	

表　26

	陰性像 1	2	3	4	5	肥大像 a	b	c	d	e	f	g	陽性像	計
1														
a		5	1	2		1	1	1	1		3			15
b		1	1					1		2			1	6
c														
d														
e	1		1	1	3	1	2	1		1	1	1	2	15
2														
a	1	1	2		1	3	2	2	2		2			16
b	1	1	1	1		1	1	2	1	1	2	1		13
3		1	1					1	1					4
4														
5														
a			7	1	2			1	1					12
b	2		5											7
c			1											1
d														
計	5	9	20	5	6	6	6	9	6	4	8	2	3	

陰性像
1……片側全葉欠損像
2……境界鮮明な欠損像
3……侵蝕性欠損像
4……菲薄影を伴う欠損像
5……欠損を思わせる菲薄影

肥大像
a……両側性境界鮮明な欠損像
b……〃　菲薄影
c……〃　菲薄影を伴う欠損像
d……片側性境界鮮明な欠損像
e……〃　菲薄影
f……〃　菲薄影を伴う欠損像
g……〃　健側肥大

（V）考按及び結論

筆者は甲状腺腫瘍剔出患者163例のシンチグラム像を詳細に検討して，これを陰性像，肥大像，陽性像の三型に大別し更に，それぞれ像の特徴によつて分類した．この分類した各型と甲状腺腫瘍の手術時所見，又剔出甲状腺腫瘍の組織学的所見とシンチグラム像の比較検討を行つた．全体的にみて腫瘍の特徴はシンチグラム像にあらわれる．それ故シンチグラム像の読影を注意して行うことによつて，手術前に腫瘍の性質を知ることが或る程度可能であると考える．そこで甲状腺腫を臨床的に触知し，又存在を充分に疑わせる症例を診断する場合には ^{131}I 摂取率の測定，P.B.I. 転換率，基礎代謝率の測定と同時に一定条件のもとで解像力のよい装置を用いて確実な技術によつて明瞭なシンチグラム像を得ることが必要である．また明瞭なシンチグラム像こそ甲状腺腫瘍の診断の

最も重要な条件である．つぎにシンチグラム像の診断にあたつては，1)そこに結像された甲状腺像が正常大であるか，左右同大か否か，又欠像が存在するかを詳細に注意深く読影しなければならない．2)注意深いシンチグラム読影によつて陰影欠損像を認めた場合には，その欠損像が如何なる型の欠損像に属するか，即ち (1)陰性像，(2)肥大像，(3)陽性像の中のいずれに該当するかを決定し，更にその型を詳細に検討して特徴を見出し，シンチグラム像を診断しなければならない．3)このシンチグラム像の読影，診断にあたつて陰性像を得た場合には，その1/3に悪性甲状腺腫があることに留意して臨床上，非常に重要性をもつ悪性腫瘍と良性腫瘍の鑑別診断上，慎重な読影を行わねばならない．即ち侵蝕性欠損像，片側全葉欠損像を認めた場合先ず悪性甲状腺腫を考えるべきである．これは土屋らの意見とも一致している．その他の影像の場合には殆んど良性腫瘍とみて間違いはない．4)肥大像を得た場合には，全症例71例中悪性甲状腺腫はわずか5例（7.0%）と甚だ少数であり悪性腫瘍の可能性は余りない．肥大像で問題になるのは良性腫瘍に於ける單発性甲状腺腫と多発性甲状腺腫の鑑別である．両側性肥大像をみた場合には第一に多発性甲状腺腫を考慮しなければならない．一方，片側性患側肥大像の場合には單発性甲状腺腫の可能性が甚だ大である．

この結果から両側性肥大像を結像した場合には先ず多発性甲状腺腫を考えることが必要である．これは手術々式或は再発等の予後との関係もあり重要であると考える．片側性肥大像の場合には單発性腫瘍を考えてよい．5)陽性像では局所陽性像と転移巣陽性像に分けて考える必要がある．局所陽性像は5例でいづれも單発性腫瘍で良性であつた．これは Baner[20] も Hot·adenomは良性であると云つている点とも一致する．それ故局所陽性像は良性と考えてよい．それに対して甲状腺以外の所の陽性像は畸型が否定出来れば直ちに悪性腫瘍の転移を考えねばならない．これら局所の悪性腫瘍が陰性像としてあらわれ転移巣が陽性としてあらわれるのは Fitz gerald[27] の云う転移巣は局所腫瘍より ^{131}I の摂取が大きいと云う点とも一致している．

以上のようにシンチグラム像の読影が充分であるならば甲状腺腫瘍の診断はさらに一歩進んだものとなり，手術に対する判断，あるいは予後に対する判断が，より正確なものとなると考えられる．

しかしながら，こゝで問題となるのはシンチグラムによつてどれだけの大きさの腫瘍が読影出来るかであろう．筆者が欠損を思わせる菲薄像として，やつと認め得た腫瘤の大きさは前述のように，やつと拇指頭大であり，この大きさ以下のものでは解像されないことが手術所見よりも明らかとなつた．これは筆者の用いたコーンの解像力の限界でもあり，さらに腫瘍の前後にある健常甲状腺に摂取された ^{131}I 量との関係にもよると思われる．いづれにしても，もつと解像力のよい装置を用いれば更にその価値は高まるものと思われる．またスペクトロメーターを使用することにより散乱線を除去し，さらにバックグランド除去装置[29)30)31)32)]を用いることによつて鮮明なシンチグラム像を得ればシンチグラムによる診断は容易となるばかりでなく，その診断精度も高まると考えられる．ことにバックグランドの除去のレベルを変えることによつて普通のシンチグラムでは得られない欠損像を得ることも可能であると思われる．筆者は殆んど各症例について一枚のシンチグラムしか得られなかつたが，これら上記の技術を利用して数枚のシンチグラムを得られるならば更に腫瘍の状態を詳細に知り得るし，また小さい腫瘍の発見も可能であると考える．

それ故これら装置の進歩と共にシンチグラムによる腫瘍診断はますますその精度が向上すると確信するものである．しかし乍ら現在の段階でも先ず一枚一枚のシンチグラム像を詳細に検討し，シンチグラム読影を行うことによつて甲状腺腫瘍診断は一歩前進するものと考えるものである．

参考文献

1) Anger, H.O.: Nature, 170, 200, 1952. — 2) Copeland, D.E. et al.: Nucleonics, 5, (2), 44, 1949. — 3) Allen, H.C. et al.: Radiology, 58, 68, 1952. — 4) Cassen, B.et al.: Nucleo-

nics, 9, 46, 1951. — 5) Mayneord, W.V. et al.: Nature, 168, 762, 1951. — 6) Mayneord, W.V. et al.: Brit. J. Rad, 25, 587, 1952. —7) Allen, H.C. et al.: J. Clin. Endocrinol, 12, 1356, 1952. — 8) Curitis, L. et al.: Nucleonics, 10, 58, 1952. — 9) Mayneord, W.V. et al.: Brit. J. Rad, 27, 309, 1954. — 10) 江藤他：日医放誌: 14, 246, 1954. —11) Jacobs, M.E.et al.: Nucleonics, 12, (1), 60, 1954. — 12) Hortwitz, N.H. et al.: Nucleonics, 13, (7), 56, 1955. — 13) Anger, H.O.: Am. J. Roent. & Rad. Therap., 70, 605, 1953. — 14) Goodwin, W.F. et al.: Am. J. Roent. & Rad. Therap., 68, 963, 1952. — 15) Bauer, F.K. et al.: Radiology, 61, 935, 1953. — 16) Kramer, S. et al.: Brit. J. Rad, 28, 307, 1955. — 17) 土屋：日医放誌, 15, 507, 1955. — 18) Molnar, G.D. et al.: J. Clin. Endoclin. Metab, 18, 1132, 1958. — 19) 土屋他：臨床放射線：5, 212, 1960. — 20) Bauer, F.K.: Medical Radioisotope Scanning, (Seminar Jointly organized by IAEA and WHO):225, International Atomic. Energy Agency, Vienna, 1959. — 21) Miller, E.R.et al.: Radiology, 65, 96, 1955. — 22) 江藤他：Radioisotopes, 7, 216,1958. — 23) Bureer, M.: ORINS-20 U.S.A.E.C, 1958. — 24) 江藤他：日医放誌, 16, 784, 1956. — 25) Rawson, R.W.: Brookhaven Conference Report, 4, 1948. — 26) Siedlin, J.M. et al.: J.A.M.A, 132, 838, 1946. — 27) Fitzgerald,R.J.: Brookhaven Symposia in Biology. (The Thyroid) 220, 1954. — 28) Black, B.M. et al.: J. Clin. Endocrin. Metab. 13, 1378, 1953. — 29) Kuhl, D.E. et al.: Radiology, 66, 730, 1956. — 30) Mac. Intyre, W. J. et al.: Am. J. Roent: &. Rad. Therap, 77, 471, 1957. — 31) 宮川，他：第2回アイソトープ会議報文集, 358, 1958. — 32) Horst, W.: Strahlen Therap., 106, (2), 191, 1958.

On The Interpretation of The Scintigrams of The Thyroid Tumors

By

Yoshihiko Nishikawa

Laboratory of Thyroid disease, Ito. Hospital, Tokyo, Japan.

The scintigrams were taken with radioactive iodine-I-131 on 163 patients of the thyroid tumors. The scintigrams were classified into several groups, among which the natures of the thyroid tumors were compared. Results were as follows:

When the images of nodules were negative in the scintigrams, the defects of one side or the invasive defects of the lobe were seen mostly in the marignant tumors. The enlargements of the lobes, on the other hand, were found in the benign tumors. The enlargements on both sides were seen in the multiple nodules, and those on one side were often in the single nodules.

When the image of nodules were possitive in the scintigrams, these images on the thyroids, so called-hot nodules, were appeared in the benign tumors, and those not on the thyroids were in malignant ones.

In view of the results it is concluded that the scritiny of scintigram together with evaluation of clinical examinations will lead to more precise preoperative diagnoses. The scrutiny of scintigrams makes it useful to do the differential diagnosis on the thyroid tumors. It is a most important matter for the prognosis of the patient, and thus it is found to be of great significance.