The University of Osaka
Institutional Knowledge Archive

Title	肩関節腱板断裂の診断における斜位矢状面T2強調画像の意義
Author(s)	熊谷, 英夫; 伊東, 久夫
Citation	日本医学放射線学会雑誌. 1996, 56(6), p. 373-376
Version Type	VoR
URL	https://hdl.handle.net/11094/14884
rights	
Note	

The University of Osaka Institutional Knowledge Archive : OUKA

https://ir.library.osaka-u.ac.jp/

The University of Osaka

肩関節腱板断裂の診断における斜位矢状面T2強調画像の意義

熊谷　英夫　　伊東　久夫

慶應義塾大学医学部放射線科学教室

Use of Oblique Sagittal T2-weighted Images in Diagnosing Rotator Cuff Tears

Hideo Kumagai and Hisao Ito

The correlation between oblique sagittal T2-weighted images and oblique coronal T2-weighted images was determined in 86 patients who had symptoms and signs suggesting rotator cuff tears. Abnormal high signal lesions suggesting full and partial thickness tear of the supraspinatus tendon were observed on the oblique coronal images in 20 and 27 of 86 patients, respectively. The oblique sagittal images showed the lesions just the same as the oblique coronal images. In the other 39, abnormal high signal lesions were not observed on oblique coronal images or on oblique sagittal images. The oblique sagittal images were proved not useful to detect tears of the supraspinatus tendon. However, the oblique sagittal T2-weighted images showed posterior extension of high signal lesions and clarified abnormal high signal lesions near the long head of the biceps tendon in two patients. These results suggested that oblique coronal images should always be taken at the first step to identify supraspinatus tendon tear, and oblique sagittal images can be taken as an adjust to the former images.

Research Code No. : *505.9*

Key words : *MR imaging, Shoulder, Rotator cuff, Oblique sagittal T2-weighted image*

Received Mar. 20, 1995 ; revision accepted Apr. 26, 1995

Department of Radiology, Keio University, School of Medicine

はじめに

MRIによる肩関節腱板断裂の診断には，棘上筋腱に平行な斜位冠状面のT2強調像が用いられ，良好な成績が報告されている[1)-4)]．しかし，他の撮像面の有用性を詳細に検討した報告はない．本検討では，肩関節腱板断裂の診断において，斜位冠状面と直交する斜位矢状面のT2強調画像の意義を検討したので報告する．

対象および方法

対象は肩関節の疼痛を主訴に整形外科医を受診し，腱板断裂が疑われて肩関節のMRIを施行した86例である．肩関節の手術の既往例や慢性関節リウマチの症例は除外した．年齢は22歳から79歳(平均52歳)，性別は男性61例，女性25例である．MRI検査後３カ月以内に手術が行われ，腱板の状態が確認できたのは86例中10例で，その全例においてT2強調画像で棘上筋腱に異常高信号域が認められ，手術で腱板断裂が確認された．

撮像にはシーメンス社製1.5T装置を使用し，径10cmの受信コイルを用いた．撮像時の上肢は内旋位とした．全症例，最初に棘上筋腱に平行な斜位冠状面での撮像を行い，引き続き棘上筋腱に直角な斜位矢状面のT2強調画像を撮像した．FOVは15cm，スライス厚は3mm，スライス間間隙は0.6mm，マトリクスは256×192，積算回数は１回で，撮像時間は約８分であった．

腱板は４つの筋の腱から構成されるが，本検討では断裂が好発する棘上筋腱のみを対象とした．各症例とも，斜位冠状面のT2強調画像を撮像後直ちに異常高信号域の有無と位置を確認した．斜位冠状面での情報をもとに，斜位矢状面のT2強調画像の異常高信号域について検討した．

結　　果

1．斜位冠状面と斜位矢状面の腱板異常高信号域検出率

斜位冠状面のT2強調画像で，棘上筋腱に全層性に高信号域が見られたか，あるいは上腕骨頭と肩峰との間にあるは

ずの棘上筋腱の厚みが消失していた例は20例であった．この20例の全例において，斜位矢状面でも棘上筋腱に全層性の高信号域を認めた(Fig.1)か，上腕骨頭と肩峰との間にあるはずの棘上筋腱の厚みが消失していた(Fig.2)．斜位冠状面で高信号域が全層性ではなく，部分的に認められた症例は27例であった．その全例で斜位矢状面でも部分的に高信号域を認めた．斜位冠状面で高信号域を認めなかった39例は，斜位矢状面での撮像により，新たに明らかな高信号域を認める場合はなかった．したがって，斜位冠状面撮像に矢状面撮像を追加しても，異常高信号域検出率が向上することはなかった．

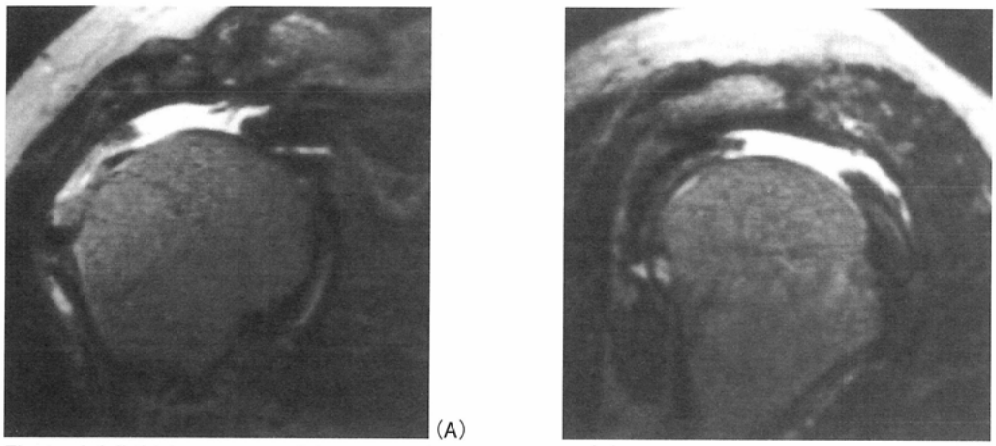

Fig.1 A full thickness tear of the supraspinatus tendon : (A) oblique coronal T2-weighted image, and (B) oblique sagittal T2-weighted image. The high signal lesions are observed on both images, but the oblique sagittal image showes posterior extention of the lesion.

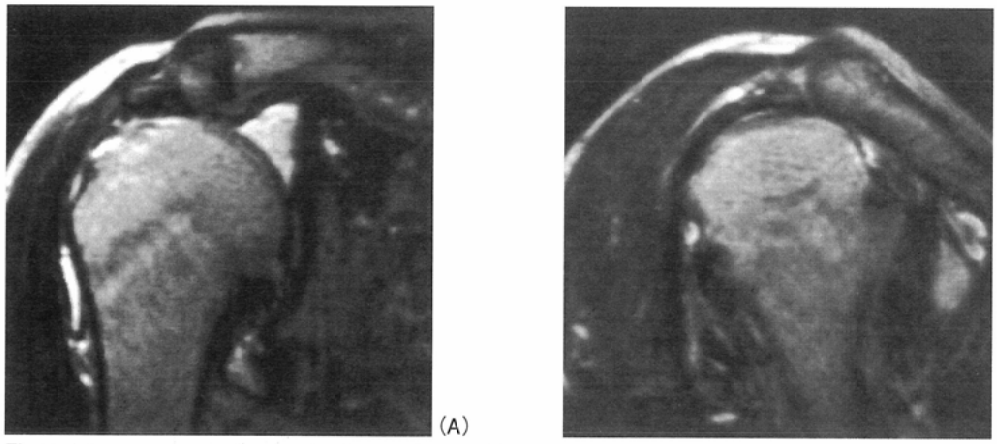

Fig.2 The supuraspinatus tendon is not observed between the deltoid muscle and the humeral head. (A)oblique coronal T2-weighted image .(B)oblique sagittal T2-weighted image.

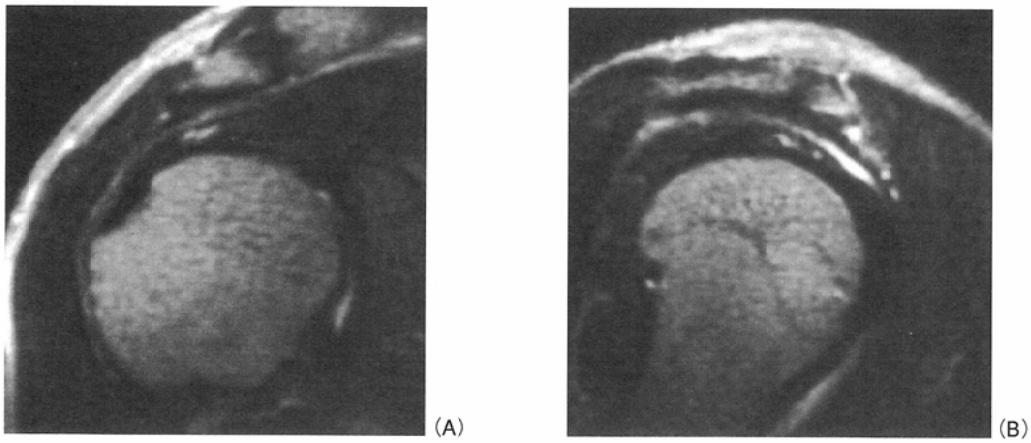

Fig.3 A high signal area is obseved at the muscle-tendon junction : (A) oblique coronal T2-weighted image, and(B)oblique sagittal T2-weighted image. This area look like an abnormal lesion on the oblique sagittal image, but is supposed not to be a tear.

2．斜位冠状面と斜位矢状面の画像の差異

斜位矢状面による撮像だけでは，冠状面に比べて棘上筋腱の高信号域の存在を判定しにくい点があった．第一に，棘上筋の筋腱接合部は軽度高信号であるため，斜位冠状面でも異常高信号域と紛らわしく診断に注意が必要なことが知られているが，斜位矢状面では棘上筋腱の走行に直角に交わるため，この筋腱接合部の高信号域と，腱内の高信号域との鑑別がさらに難しい(Fig.3)．第二に，広範囲断裂で滲出液の乏しかった2例において，斜位矢状面での三角筋の同定が難しいため，棘上筋腱の欠損の範囲がわかりにくかった(Fig.2)．第三は，棘上筋腱の大結節近くは外下方へ弧状の走行をしており斜位矢状面はこの部分とは直交しないため，異常高信号域が大結節に接した位置にあった3例で，斜位矢状面では三角筋下滑液包の中の貯留液との区別が困難で，断裂が全層性か部分性かの判定が難しかった(Fig.4)．

斜位冠状面に斜位矢状面のT2強調画像を追加して撮像することにより，棘上筋腱の異常高信号域の判定に寄与したのは2例であった．この2例は斜位冠状面では全層性異常高信号域が二頭筋長頭腱に接しており，二頭筋長頭腱腱鞘の中の関節液に似ていたが，斜位矢状面での画像を参照することにより，棘上筋腱中の高信号域であることが容易に判定できた(Fig.5)．しかし，これらの場合でも斜位冠状面のT2強調画像撮像時に，棘上筋腱の中の異常高信号の存在は指摘されていた．

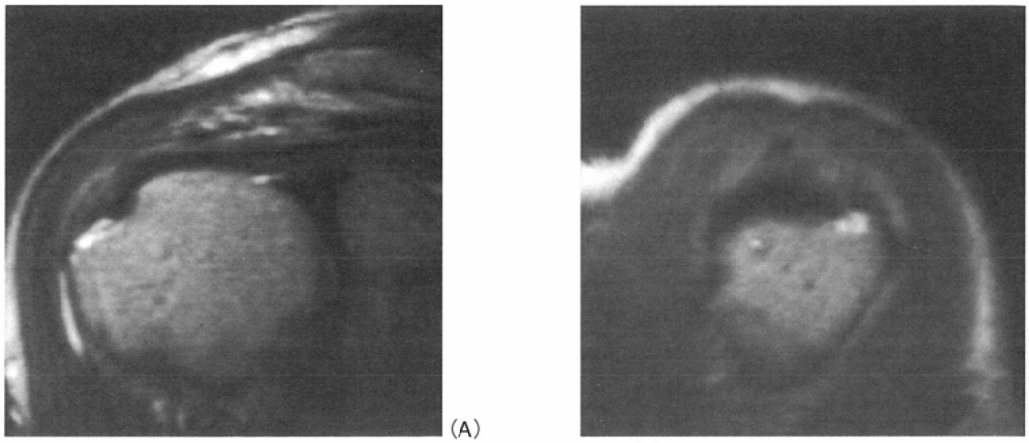

Fig.4　The small high signal lesion near the great tuberosity : (A)oblique coronal T2-weighted image, and (B)oblique sagittal T2-weighted image. This lesion was difficult to distinguish from effusion in subdeltoid bursa on the sagittal image.

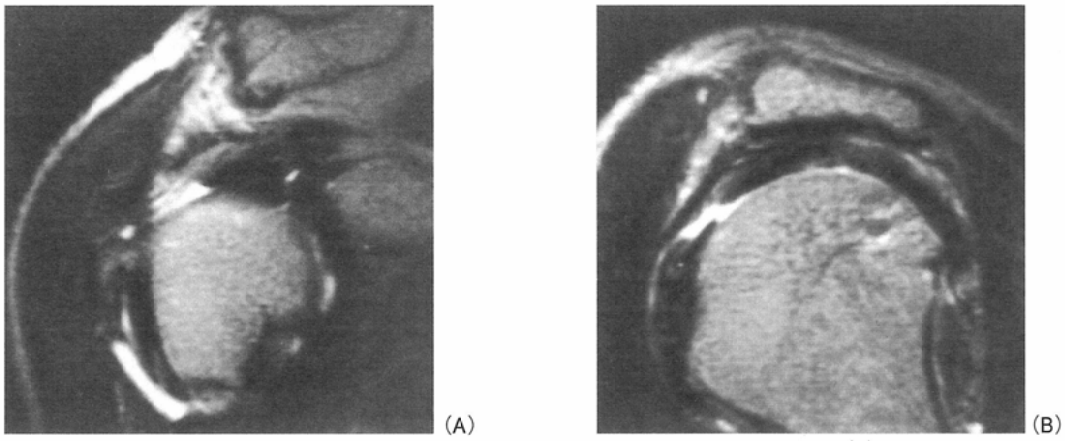

Fig.5　The abnormal high signal lesion observed near the long head of biceps tendon : (A)oblique coronal T2-weighted image, and (B)oblique sagittal T2-weighted image. This lesion looked like joint effusion on the oblique coronal image, but it was easily distinguished from effusion on the oblique sagittal image. A full-thickness tear was found during surgery.

考　　察

T2強調画像上，正常の棘上筋腱は低信号に描出される．この棘上筋腱が描出されるべき位置に異常高信号域を認めれば，腱の欠損すなわち断裂の確実な所見と考えられている[2]．例外として，術後の症例は再断裂がなくても腱が高信号になることが報告されている[5]．そのため，術後症例は今回の対象から除外した．また，無症状者でもT2強調画像上，棘上筋腱中に高信号域が認められる場合があること[6]や，断裂がなくても腱板中に間隙があること[7]，が報告されており，偽陽性は術後症例以外にもありうる．しかし，臨床上腱板断裂が示唆される症例では，T2強調画像上腱板に高信号域があれば，一般に断裂の存在は確定的とされている．

本検討で，斜位冠状面に斜位矢状面を追加撮像することにより，棘上筋腱の高信号域の存在の検出率が向上するか否かを検討した．その結果，斜位矢状面撮像を加えることにより，新たに棘上筋腱の高信号域が検出された例はなかった．したがって，棘上筋腱断裂の診断には冠状面の撮像のみで十分で，矢状面撮像の必要性はあまりないと考えられた．わずかに二頭筋長頭腱に接した異常高信号域の存在を確認する場合は有用であった．しかしこれも注意深く診断すれば，斜位冠状面だけでも鑑別可能であった．実際に手術される腱板断裂は最小の場合でも10mmの大きさがあり，本検討で用いたスライス厚3mmよりもずっと大きいため，方向の異なる断面を撮像しても，検出率は上昇せず，周囲の構造物との鑑別が容易になるだけと推測される．一方，斜位矢状面のみの撮像では，棘上筋腱の正確な同定が難しく，腱板断裂の診断では斜位矢状面撮像は斜位冠状面に劣ると思われ，従来斜位冠状面が用いられてきたのは適切であったと考えられる．

斜位矢状面撮像は，棘上筋腱異常高信号域の検出率の向上には役立たないが，断裂の後方への広がりをより直接的に描出できる(Fig.1)．したがって，整形外科医が術前に術式を検討する場合に役立つ可能性はある．また，今回は検討しなかったが，棘上筋腱以外の腱板部分，すなわち棘下筋腱，肩甲下筋腱の断裂の評価には斜位矢状面が有用かも知れない．

通常のT2強調画像は撮像に時間がかかるため，斜位矢状面を斜位冠状面に追加して撮像する必要があるか否かは，能率面で重要な問題である．もし，斜位冠状面撮像直後に全ての画像を見て診断する体制であれば，二頭筋長頭腱に近い病変が疑われる場合を除く大部分の例では，棘上筋腱断裂の診断のために斜位矢状面を撮像する必要は無い．しかし，現実には斜位冠状面のT2強調画像の撮像直後に，斜位矢状面の必要性を判定することは通常難しい．また，斜位矢状面のT2強調画像は断裂の広がりをより直接的に描出できることや，棘下筋腱や肩甲下筋腱の評価もできる可能性がある．さらに，腱板断裂の症例では，撮像中の肩の動きにより時々T2強調画像が劣化することがあり，斜位矢状面もルーチンで撮像しておけば，斜位冠状面の画像が劣悪でも，斜位矢状面で診断が補えるという実際的な利点がある．したがって，時間的余裕があれば，斜位冠状面のT2強調画像に加え，斜位矢状面のT2強調画像も撮像しておく方が良いと思われる．

ま と め

1．肩関節腱板断裂断の疑われた86例に対し，斜位冠状面のT2強調画像撮像後に，斜位矢状面のT2強調画像を追加撮像したが，後者により棘上筋腱に新たに異常高信号域を認めた症例はなかった．

2．棘上筋腱断裂の診断において，斜位矢状面の追加撮像の利点としては，二頭筋長頭腱に接した断裂の判別が容易になること，および断裂範囲がより直接的に描出できることがあげられる．

本研究の一部は資生会研究所(理事長山本節子博士)の助力を受けたことを記して謝意を表します．

文　　献

1) Zlatkin MB, Ianotti JP, Roberts MC, et al : Rotator cuff tears : Diagnostic performance of MR imaging. Radiology 172 : 223-229, 1989
2) Rafii M, Firooznia H, Sherman O, et al : Rotator cuff lesions : Signal Patterns at MR Imaging. Radiology 177 : 817-823, 1990
3) 熊谷英夫：腱板断裂のMR imaging．日本医放会誌 52：172-181，1992
4) 佐藤克己，広瀬一郎，小島忠士，他：腱板断裂におけるMRI像と手術所見との比較検討．肩関節 16：163-168，1992
5) Owen RS, Ianotti JP, Kneeland JB, et al : Shoulder after surgery : MR imaging with surgical validation. Radiology 186 : 443-447, 1993
6) Neumann CH, Holt RG, Steibach LS, et al:MR imaging of the shoulder : Appearance of the supraspinatus tendon in asymptomatic volunteers. AJR 158 : 1281-1287,1992
7) 吉田　篤，小川清久，高橋正明，他：棘上・棘下筋腱接合部における腱内空隙について．肩関節　14：166-169，1990