Osaka University Knowledge Archive

Title	子宮頚癌のリンパ造影170例の検討
Author(s)	浜田, 辰巳; 熊野, 町子; 進藤, 啓 他
Citation	日本医学放射線学会雑誌. 1988, 48(1), p. 23-28
Version Type	VoR
URL	https://hdl.handle.net/11094/14888
rights	
Note	

Osaka University Knowledge Archive : OUKA

https://ir.library.osaka-u.ac.jp/

Osaka University

日本医放会誌：48（1），23—28，1988（昭63）

子宮頚癌のリンパ造影170例の検討

近畿大学医学部放射線医学教室
浜田　辰巳　熊野　町子　進藤　啓　園部　朋子
藤井　広一　中川　賢一　有田　繁広　川上　朗
馬淵　順久　小野　幸彦　岩本　誠二　石田　修

（昭和62年4月30日受付）
（昭和62年6月22日最終原稿受付）

Evaluation of Lymphography in 170 Patients with Carcinoma of the Uterine Cervix

Tatsumi Hamada, Machiko Kumano, Hiroshi Shindo,
Tomoko Sonobe, Koichi Fujii, Kenichi Nakagawa,
Shigehiro Arita, Akira Kawakami, Nobuhisa Mabuchi,
Yukihiko Ono, Seiji Iwamoto and Osamu Ishida
Department of Radiology, Kinki University School of Medicine, Osaka

Research Code No. : 510.9

Key words : Lymphography, Uterine cervix carcinoma

From November, 1975 to December, 1985, 170 patients with carcinoma of the uterine cervix underwent bipedal lymphography prior to treatment. Seventy one of them, who were mainly at Stage II, underwent radical hysterectomy with pelvic lymphadenectomy. In 30 of the 71 cases, lymph node metastases were detected. The main lymphographic findings of the positive cases were filling defect, stasis and oozing of the contrast medium, which were found in 53%, 60% and 33% of the cases, respectively. A correlation was observed between the filling defect and stasis. No patient had matastasis and negative findings. Of the remaining 41 patients without metastasis, lymphograms were negative in 78%.

In 99 patients, who did not undergo surgery, the percentage of positive lymphographic findings increased significantly with progress of clinical stage. In Stage IV disease (29 cases), blockade of lymphatics (25%), lymphatico-venous anastomosis, lymphocyst, collateral and reflux, as well as filling defect (48%), stasis (31%) and oozing (31%), were seen.

Lymphography in cervical carcinoma may be useful for examining lymph node metastasis.

1. はじめに

癌に対する予後の判定や治療法決定に際して，リンパ節転移の有無が重要な因子であることは論をまたない．しかし，近年の各種画像診断の進歩にも拘らず，リンパ節転移に対する決定的な診断法の出現は未だない．腹膜後腔リンパ節疾患に対してCTは有用であるが，骨盤腔ではリンパ造影の診断率が高い[1]．リンパ造影法はKinmonth[2]以来すでに古い歴史を持つにいたったが，現在もなお最も信頼できる手段と考えられる．しかし，その読影は必ずしも容易ではない．今回，頻度の多い子宮頚癌についてリンパ造影を見直し，その意義を再確認すべく検討を加えたので報告する．

2. 対象と方法

昭和50年11月から60年12月までの10年間に，近畿大学病院で子宮頚癌に対するリンパ造影が193

例に行われた．そのうち，治療前に行われた170例を今回の検討の対象とした．170例のうち，手術を施行され，リンパ節の病理組織学的検索がなされたものが71例あり，残り99例は非手術例であった．

リンパ造影所見は一覧表（Table 1）の通りで，リンパ節の所見とリンパ管の所見に大きく分けることができる．リンパ節における陰影欠損は5mm以上を陽性とした．その他，並び方の乱れや，腫大，萎縮，数の増減があげられる．リンパ管の所見において，欝滞は24時間後になお造影剤がリンパ管内に停滞している状態とした．しみだしは老人に多い所見であるが，骨盤内に見られたもののみを取り上げた．その他，途絶，拡張，逆流，副行路，リンパ管静脈吻合，リンパ嚢胞をあげることができる．

症例を手術例と非手術例に分け，以上に述べた造影所見の出現の仕方を転移の有無あるいは病期との関連性に於て回顧的に調べた．また，所見相互の類縁性を林数量化理論第III類の手法を用いて調べた．手術によって転移を証明されたリンパ節と画像上の陰影欠損を1対1に対応させてはいないが，左右の別と外内腸骨領域，総腸骨領域及び腰領域の範囲で一致したものを正診とした．

Table 1　Lymphographic findings

I	Findings of lymph nodes
1	Filling defect
	Marginal defect
	Central defect
	Lymphomatous pattern
	Foamy (F)
	Coarse granular (G)
	Lacy (L)
2	Skip (with stasis and/or reflux)
3	Enlargement
4	Atrophy
5	Increase in number
II	Findings of lymph vessels
1	Blockade
2	Stasis
3	Dilatation
4	Reflux
5	Collateral
6	L-V anastomosis
7	Oozing
8	Lymphocyst

3. 症　例

症例1．48歳，IIb期．

左の外腸骨部から総腸骨部，さらに腰部の第3腰椎の高さまでリンパ節に無数の陰影欠損を読み取ることができる．欝滞やしみだしもみられる（Fig. 1）．手術にて左の同部位に相当して転移が認められ，右にはなかった．

症例2．64歳，IVa期．

左外腸骨リンパ節から左腰リンパ節にかけて，リンパ節の腫大とその中に陰影欠損が容易に認められる（Fig. 2）．

症例3．71歳，IVb期．

右の外腸骨領域で流れが途絶している（Fig. 3a）．翌日の肝CTに於て，左葉内側区にリピオドールの集積がみられ，リンパ管と門脈系静脈との吻合があったことがわかる（Fig. 3b）．しかし，吻合部位は明らかには指摘できなかった．数日後の再度のCTでは，肝内の造影剤は消失していた．

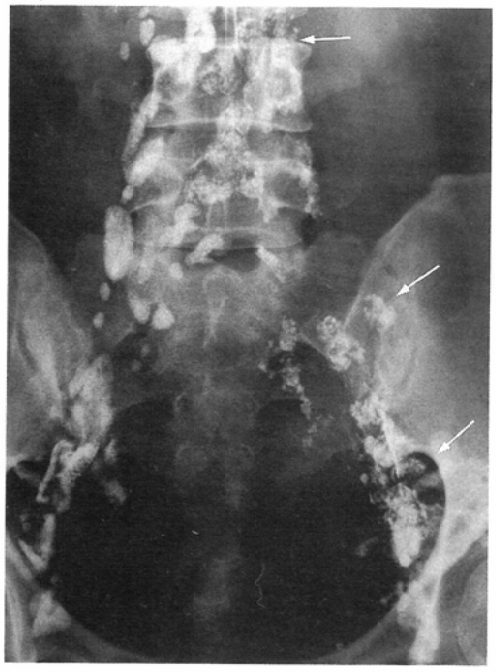

Fig. 1　48 y.o. Stage IIb. Multiple filling defects within the left iliac and lumbar nodes are seen (arrows). Metastases were histologically confirmed in the left iliac and lumber nodes.

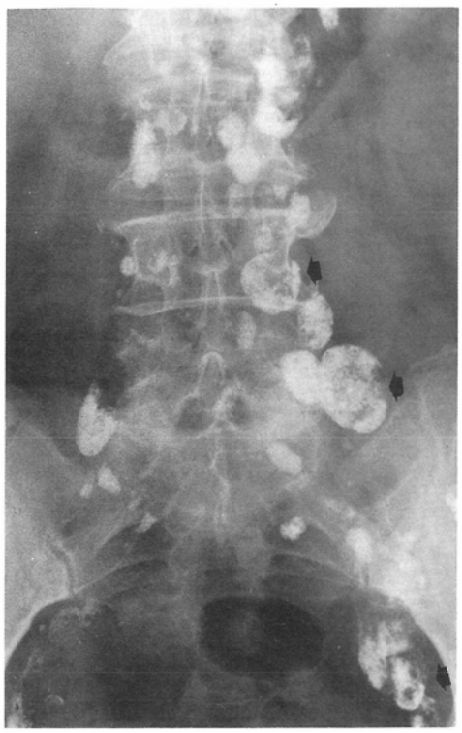

Fig. 2　64y.o. Stage IVa. Filling defects within the enlarged left iliac and lumbar nodes (arrows).

4. 結　　果

4.1　手術例の検討

手術を受けた71例のうち，病理組織学的にリンパ節転移を証明された症例は30例，転移なしとされた症例は41例であった（Table 2）．両群に年齢の差はない．臨床病期は8割近くがII期であった．しかし，転移群には相対的にIII期が多く，無転移群にはI期が8例含まれており，全体として両群の病期には有意差がある．

転移群と無転移群の所見の出現頻度をFig. 4に示す．無転移群41例中32例78%が無所見であり，転移群には何等かの所見が認められた．陰影欠損は回顧的に見ても転移群の53%に認められたのみであった．鬱滞は60%に出現しており，しみだしも3分の1にみられた．これらの所見は少ないながらも無転移群にも出現した．リンパ管途絶は1例もなかった．

以上の所見は複合して現れるものであり，頻度の高い陰影欠損と鬱滞の有無の組合せについて，症例の度数をTable 3に示す．

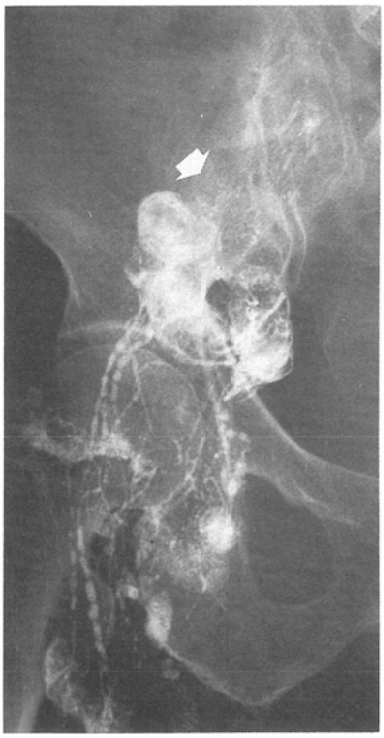

3a

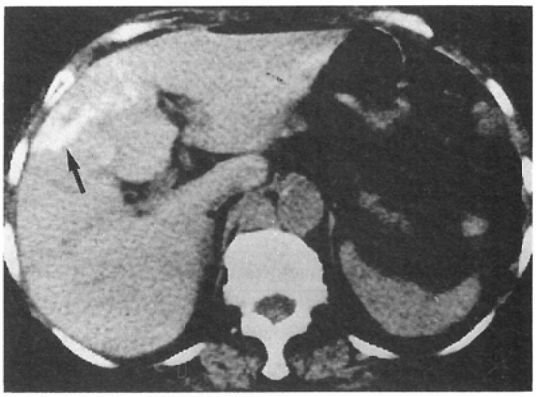

3b

Fig. 3　71y.o. Stage IVb. (a) Complete lymphatic blockade at the level of the right external iliac vessels (arrow). (b) Accumulation of the contrast medium in the medial segment of the liver at CT (arrow) suggested lymphaticovenous anastomosis. The contrast medium in the liver disappeared several days later.

転移を証明されたリンパ造影像の主たる所見について，出現の類縁性を調べた（Fig. 5）．陰影欠損と鬱滞は最も近い関係にある．しみだしは逆流

Table 2 Metastasis and clinical stage in the operated groups

Group	Age (mean±SD)	Clinical stage				
		I	II	III	IV	Total
Metastasis (+)	57.3±10.2	0	25	5	0	30
Metastasis (−)	54.8±11.0	8	31	2	0	41
Total		8	56	7	0	71



Fig. 4 Incidence of the lymphographic findings in the two groups with (N=30) or without (N=41) metastases.

Table 3 Incidence of patients with filling defect and stasis

Group	Filling defect	Stasis	No. of cases
Metastasis (+)	+	+	8
	+	−	8
	−	+	10
	−	−	4
		Total	30
Metastasis (−)	+	+	0
	+	−	3
	−	+	2
	−	−	36
		Total	41

や副行路と最も遠い関係にある．陰影欠損としみだしも逆の相関にある事がわかる．しみだしと年齢の間に有意の相関は認められなかった．

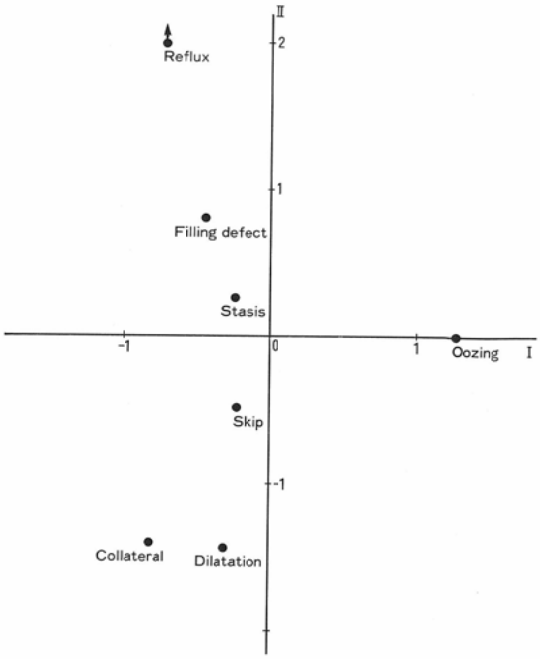

Fig. 5 Correlation among lymphographic findings in the group with confirmed metastases, obtained using Hayashi's quantification analysis III.

Table 4 Incidence of abnormal lymphograms in the nonoperated group according to the clinical stage

Clinical stage	No. of cases	Findings (%)		Age (mean±SD)
		positive	Negative	
I	5	1(20)	4(80)	64.0±17.6
II	22	7(32)	15(68)	72.0± 8.3
III	43	24(56)	19(44)	63.6±12.1
IV	29	18(62)	11(38)	62.9±12.9
Total	99	50(51)	49(49)	

4.2 非手術例の検討

手術を受けなかった99例の臨床病期及び所見の出現率をTable 4に示す．病期はIII期が43例で最も多く，IV期29例，II期22例，I期5例であった．年齢に差はない．表に示した所見の陽性率は，Table 1の所見のうちの1つ以上を有した患者の割合とした．平均50%であったが，病期と共に増加している．陽性率は，I，II期とIII，IV期間に有意の差があった．

非手術例のIII期及びIV期の所見出現率をFig. 6に示す．転移の有無はもちろん不明であるが，陰



Fig. 6　Incidence of the lymphographic findings in the groups in Stage III and Stage IV.

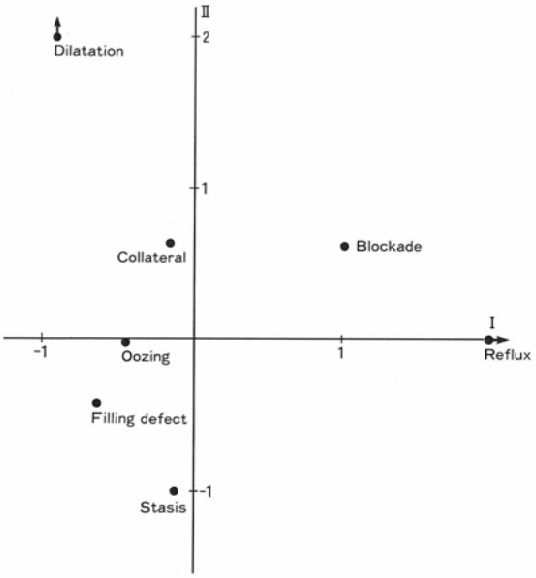

Fig. 7　Correlation among lymphographic findings in the group in Stage IV.

影欠損，鬱滞，しみだしの頻度が高く，手術によって転移を証明された群(Fig. 4)とよく似たパターンを示している．Ⅳ期で注目すべき事は途絶が28%に現れていることであり，その他，リンパ管静脈吻合，リンパ嚢胞など多彩な所見がみられた．また，個々の所見の出現頻度においてもⅢ期よりⅣ期で高くなっている．

Fig. 7はⅣ期の所見についてFig. 5と同様に出現の類縁性を調べた相関図である．手術された転移群と異なったパターンとなるが，やはり欠損と鬱滞の関連性が認められる．

5. 考　察

リンパ節転移の診断基準として古くからPiver[3]によるものがある．転移の明確な証拠としてリンパ節の陰影欠損が，二次的な証拠としてはリンパ節の全置換とリンパ路の閉塞があげられている．しかし，リンパ造影所見はすべてが常に癌の直接の証拠とは限らず，例えば，陰影欠損が見られても他の原因による事がある．逆に，存在するべき欠損が診断できない例も少なからず経験される．従って，造影所見を分析的に取り上げ，病理所見との相関性を調べて判断材料にすることが合理的と考えられる．

手術例において，転移群には無転移群より明らかに所見の頻度が高いが(Fig. 4)，この差は病期よりも転移そのものに由来する差と考えられる．ここにおいて，陰影欠損のみを診断基準とした場合，有病正診率（Sensitivity）53%，無病正診率(Specificity) 93%となる．鬱滞も陽性所見ととれば，Table 3から有病正診率26/30＝87%となるが，無病正診率も36/41＝88%と低下する．Piver[3]の結果からは，有病正診率41/53＝77%，無病正診率49/50＝98%と計算されるが，病期の分布が不明である．しかし，結論としては，Specificityは高いが，Sensitivityは低いと読むことができる．Ashrafら[4]はSensitivity 4/6＝67%，Specificity 25/33＝76%と報告しているが例数が少ない．また，Brown[5]の報告からはそれぞれ4/6および7/15と計算されるが，やはり例数が少なく，病期はほとんどIIIb期である．de Muyldersら[6]はIb期100例について，4mm以上の欠損を基準として，Specificity 100%，Sensitivity 5/18＝27.8%と報告し，Sensitivityの低い理由として，転移巣が小さいことと転移リンパ節の数が少ないことを挙げている．Ib期においてはリンパ造影の効率は低いわけである．II期を主とした我々の対象では，陰影欠損のみを取り上げた場合でもSensitivity 53%と高くなっており，病期が進むほど診断効率

が高くなることは明らかである．現在最も多く手術されているII期においては，リンパ造影の価値はそれだけ高いといえる．しかし，より早期の割合がますます増えることは必至であり，リンパ造影の読みは一層困難となる．そこで，陰影欠損を中心に考えた場合，他のどの様な所見がその判断に最も寄与するかを知るために相互の類縁性を調べたものがFig. 5である．やはり，陰影欠損と鬱滞が最も近い関係にあり，両者が共に存在すれば確信の度合は深まり，また，鬱滞単独でも転移を示唆する所見となる．さらに，副次的なことではあるが，しみだしが逆流や副行路と最も遠い関係にあることは，これらを形成しているものにはしみだしは起こり難いであろうという理屈通りの結果となっている．ただし，これは比較的早期の場合である．また，陰影欠損としみだしが逆の相関にあるのは，しみだしが起こると，欠損を読み取り難くなるためと解釈できる．

非手術例では病理組織診断の裏付けがないためにリンパ造影所見と病期との関連性を調べた．病期の進行と共にリンパ節転移も増えるであろう事は常識的に考えられ，陽性率の増加と符合するものである．また，IV期の相関図（Fig. 7）からも鬱滞が陰影欠損の診断に対して相補的であるといえる．

なお，手術を受けたII期56例のリンパ節転移率25/56＝44.6%は全国子宮頚癌調査成績[7]によるII期の転移率669/2542＝26.3%より有意に高い．しかし，III期の転移率5/7に関しては，件数が少ないとはいえ，全国成績の189/362＝52.2%と有意差はない．III期の非手術例における無所見率44%は全国成績の無転移率47.8%と矛盾するものではない．病期の低い例にも転移群には何らかの所見があり，無所見は全て無転移群であったことと合わせ，III期でもリンパ造影上の無所見は転移なしを強く示唆するものと考えられる．

6. まとめ

1）子宮頚癌に対するリンパ造影170例について検討した．

2）手術を施行された71例のうちリンパ節転移を証明されたもの30例，転移を証明されなかったもの41例であった．臨床病期はII期が主であったが，前者で有意に高かった．

3）転移群の主たるリンパ造影所見は陰影欠損53%，鬱滞60%，しみだし33%であり，前2者の出現の仕方に相関性があった．無所見例はなかった．

4）無転移群では78%が無所見であった．

5）手術されなかった99例に於て，病的所見の出現率は臨床病期の進行と共に有意に増加した．特に，III期及びIV期では転移群と類似のパターンを示した．

6）IV期29例では陰影欠損48%，鬱滞45%，しみだし31%のほか，リンパ管途絶28%が特徴的であり，その他，リンパ管静脈吻合，リンパ嚢胞，副行路，逆流等多彩であった．

7）リンパ節転移の有無及び臨床病期との関連に於て，子宮頚癌に対するリンパ造影の意義は大きく，ことに無所見は転移なしを強く示唆するものと考えられた．

文　献

1）浜田辰巳，熊野町子，田村健治，他：腹膜後腔および骨盤腔リンパ節疾患に対するCT診断の評価—特にリンパ造影と対比して—，日本医放会誌，43：649—656, 1983

2）Kinmonth JB, Harper RAK, Taylor GW: Lymphangiography by radiological methods. J Fac Radiologist 6：217—223, 1955

3）Piver MS, Wallace S, Castro JR: The accuracy of lymphangiography in carcinoma of the uterine cervix. AJR 111：278—283, 1971

4）Ashraf M, Elyaderani MK, Gabriele OF, et al: Value of lymphangiography in the diagnosis of paraaortic lymph node metastases from carcinoma of the cervix. Gynecologic Oncology 14：96—104, 1982

5）Brown RC, Buchsbaum HJ, Tewfic HH, et al: Accuracy of lymphangiography in the diagnosis of paraaortic lymph node metastases from carcinoma of the cervix. Obstet Gynecol 54：571—575, 1979

6）de Muylder X, Belanger R, Vauclair R, et al: Value of lymphography in stage Ib cancer of the uterine cervix. Am J Obstet Gynecol 148：610—613, 1984

7）日本産科婦人科学会子宮癌委員会．全国子宮頚癌調査成績第4報，昭和41，42，43年度症例，1978