Osaka University Knowledge Archive

Title	MR angiographyにおけるNitroglycerin併用の有用性
Author(s)	大野, 浩司; 橋本, 直哉; 上口, 正 他
Citation	日本医学放射線学会雑誌. 1993, 53(5), p. 593-595
Version Type	VoR
URL	https://hdl.handle.net/11094/14914
rights	
Note	

Osaka University Knowledge Archive : OUKA

https://ir.library.osaka-u.ac.jp/

Osaka University

日本医放会：53 (5)，593-595，1993（平5）

研究速報

MR angiography における Nitroglycerin 併用の有用性

1）明石市立市民病院放射線科　2）同脳外科　3）同消化器内科
4）京都府立医科大学放射線科

大野　浩司[1)]　橋本　直哉[2)]　上口　正[2)]　曾我　忠司[3)]
久津見　弘[3)]　石原　潔[4)]　勝盛　哲也[4)]　佐藤　修[4)]
高橋　健[4)]　藤田　正人[4)]　山下　正人[4)]　前田　知穂[4)]

（平成5年2月16日受付）

Usefulness of Enhanced MR Angiography by Nitroglycerin

Koji Ohno[1)], Naoya Hashimoto[2)], Tadashi Ueguchi[2)], Tadashi Soga[3)], Hiromu Kutsumi [3)], Kiyoshi Ishihara[4)], Tetsuya Katsumori[4)], Osamu Sato[4)], Takashi Takahashi[4)], Masato Fujita[4)], Masato Yamashita[4)] and Tomoho Maeda[4)]

1) Department of Radiology, Akashi Municipal Hospital
2) Department of Neurosurgery, Akashi Municipal Hospital
3) Department of Gastroenterology, Akashi Municipal Hospital
4) Department of Radiology, Kyoto Prefectural University of Medicine

Research Code No : 503. 9

Key words : *MR angiography, nitroglycerin*

We tried to use nitroglycerin to enhance MR angiography (MRA). Nitroglycerin has an effect to dilate vessels. We made a direct comparison between pre and post enhanced MRA (3 D-TOF technique). MRA after administration of nitroglycerin could depict more details of cortical branches without enhancement of background. So we recommend this method to be used in any examination of MR angiography.

はじめに

最近，脳動脈硬化性変化の描出，脳動脈瘤の検出のために脳ドックを含めてMR angiography (MRA) が盛んにされるようになってきた．hard, soft の改良が重ねられ，MRA の画像がかなり改善されてきたが，それでも不十分であることがある．MRA の画像を改善するひとつの方法として，脳血流を増加させる方法が報告されている[1)]．今回，我々は MRA の画像を改善させる方法として nitroglycerin の舌下錠を投与し脳動脈を拡張させる方法を検討したところ有用だったので報告する．

対象と方法

機種は島津社製超伝導MRI，SMT-100 X type (1.0 T) で，3 D-TOF (Time of Flight) 法による MRA のシーケンスを用い，スキャンパ

ラメーターは TR/TE/NEX（40-45 msec/8-11 msec/1），flip angle＝20°，FOV＝20 cm，撮像範囲 64 mm，1 mm 間隔とした．マトリックスサイズは 256×256 を基本とし，MAT（任意マトリックス法）を 80%，ECD（encode reduction method）を 80%として 256×205 にして撮像した．撮像時間は 6 分 50 秒である．

対象は脳血管障害を疑われた 11 例で，男性 7 例，女性 4 例，年齢は 21 歳から 79 歳（平均 55 歳±20.43）であった．nitroglycerin（0.3 mg）投与前と舌下投与 3 分後に MRA を施行し，比較検討した．

検討項目

ウィリス動脈輪，中大脳動脈，前大脳動脈の描出度に関して 1.変わらず，2.少し改善，3.著明に改善の 3 段階評価した．

結　果

全例とも副作用なく MRA が施行できた．

Table のように 11 例中 5 例が評価 3 で，5 例で評価 2，1 例が評価 1 だった．

（症例 1）27 歳　女性

nitroglycerin 投与前の MRA では，上小脳動脈ははっきりせず，前大脳動脈，中大脳動脈も不鮮明だったが（Fig.1 (A)），nitroglycerin 投与後の MRA ではこれらは明瞭に描出されるようになった（Fig.1 (B)）．

（症例 2）79 歳　男性

Table　Patients lists and 3 degree assesment of visualization of circle of Willis, anterior cerebral artery, middle cerebral artery and their cortical branches

	assesment
1. 21 M	3
2. 27 F	3
3. 54 F	3
4. 77 M	3
5. 79 M	3
6. 28 M	2
7. 59 F	2
8. 62 F	2
9. 63 F	2
10. 68 F	2
11. 67 F	1

3：better than conventional
2：slightly better than conventional
1：no change

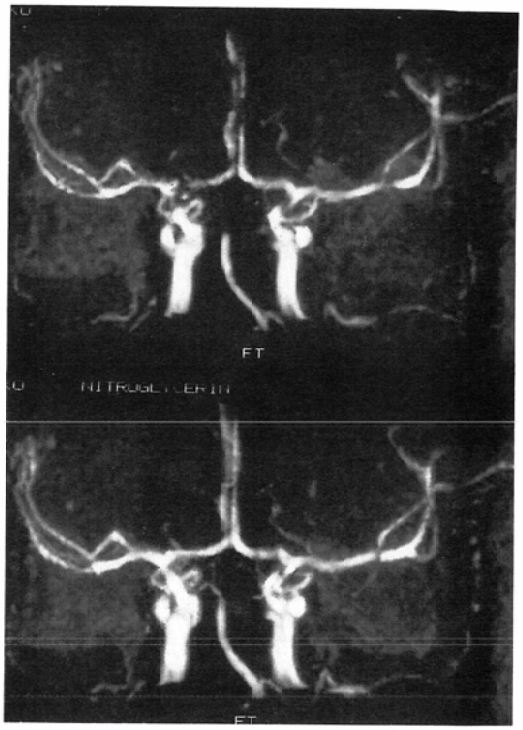

Fig. 1 (A)　3 D-TOF MR angiography before administration of nitroglycerin：Visualization of the circle of Willis, anterior cerebral artery and middle cerebral artery is not so good.
(B) 3 D-TOF MR angiography after administration of nitroglycerin：
The circle of Willis, anterior cerebral artery and middle cerebral artery are clearly visualized. More small cortical branches are well noted. These vessels are dilated compared with pre-enhanced MR angiography.

nitroglycerin 投与前の MRA では，前大脳動脈，中大動脈も不鮮明だったが（Fig.2 (A)），nitroglycerin 投与後の MRA ではこれらは明瞭に描出されるようになった（Fig.2 (B)）．

考　察

MRA において血管描出能を増強する方法として Gd-DTPA を用いる方法が一般的であるが[2]，静脈，脈絡膜，硬膜等も濃染されてしまい，特に脳底部血管の描出の妨げになることがあった．最近，sodium acetazolamide の静脈投与により脳血流を増加させて脳血管の描出の向上に役だったとの報告があった[1]．我々の方法は，血管を拡張

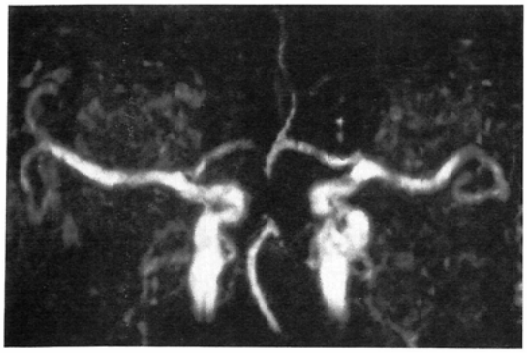

(A)

Fig. 2 (A) 3 D-TOF angiography before administration of nitroglycerin: Visualization of anterior cerebral artery and middle cerebral artery is not so good.

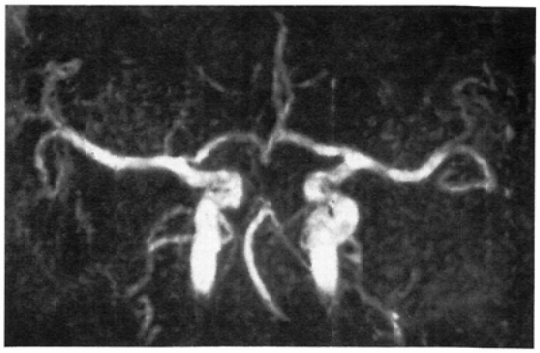

(B)

(B) 3 D-TOF MR angiography after administration of nitroglycerin: Anterior cerebral artery, middle cerebral artery and posterior communicating artery are clearly visualized and dilated compared with pre-enhanced MR angiography.

させて描出能を向上させる方法である．nitroglycerinは，主として中動脈の平滑筋に働き，強力な血管拡張作用を有する．最近は，血管造影のスパスムの解除，encasementの描出能向上にも使用されている[3]．副作用として，血圧低下があり，低血圧の症例には慎重に投与する必要があると考えられる．今回の検討では脳血管描出能に関しては著明に向上したが，特に病変部の描出能に関しては今後さらに症例を重ねて，検討をしていきたい．

まとめ

nitroglycerinの舌下投与により，MRAにおいて脳血管の描出能を著明に向上させることができた．ほとんど副作用もなく，簡便に使用でき，広く使用されるべき方法と思われる．

文　献

1) 荒木　裕，田中　寿，大谷雅俊，他：Sodium AcetazolamideによるEnhanced MR angiography．日本医放会誌，52(11)：1605-1607，1992
2) Chakeres DW, Schmalbrock P, et al: Demonstration with gadopentetate dimeglumin in enhanced 3-D angiographty. AJNR 11: 1107-1118, 1990
3) 大野浩司，山下正人，山川稔隆，他：ニトログリセリン・アンギオテンシンII併用薬理学的血管造影の有用性．日本医放会誌，49 (11)：1436-1438，1989