The University of Osaka
Institutional Knowledge Archive

Title	カラードプラ法による腎動脈分枝,特に小葉間動脈の血流測定
Author(s)	大熊, 潔; 久, 直史; 布袋, 伸一 他
Citation	日本医学放射線学会雑誌. 1993, 53(7), p. 856-858
Version Type	VoR
URL	https://hdl.handle.net/11094/14915
rights	
Note	

The University of Osaka Institutional Knowledge Archive : OUKA

https://ir.library.osaka-u.ac.jp/

The University of Osaka

日本医放会誌：53 (7), 856-858, 1993 (平5)

研究速報

カラードプラ法による腎動脈分枝，特に小葉間動脈の血流測定

1) 慶応義塾大学放射線診断科
2) 高知医科大学放射線科

大熊　潔[1)]　久　直史[2)]　布袋　伸一[1)]　竹田　利明[1)]
中塚　誠之[1)]　久住　浩美[1)]　成松　芳明[1)]　平松　京一[1)]

(平成5年2月22日受付)
(平成5年4月19日最終原稿受付)

Blood Flow Measurement of Renal Artery Branches, in Special Reference to Interlobular Artery by Color Doppler

Kiyoshi Ohkuma[1)], Naofumi Hisa[2)], Shinichi Futei[1)], Toshiaki Takeda[1)], Seishi Nakatsuka[1)], Hiromi Hisazumi[1)], Yoshiaki Narimatsu[1)] and Kyoichi Hiramatsu[1)]

1) Department of Diagnostic Radiology, Keio University, School of Medicine
2) Department of Radiology, Kochi Medical School

Research Code No. : 518.2

Key words : Color doppler, Renal artery, Interlobular artery

Blood flow measurement was performed in 58 kidneys of healthy persons. Detection rate, maximum flow velocity (Vmax), pulsatility index (PI) and resistive index (RI) were measured at main renal artery, segmental artery, interlobar artery and interlobular artery with 2 D-Doppler ultrasound machines. Detection rate was highest at interlobar artery. Vmax and PI tended tofall down with arterial branching. Interlobular artery was usually not visualized by color flow mapping, but somtimes well visualized using Acuson machines. Additional measurement of interlobar and interlobular arteries were performed in such 15 cases, and the result was essentially equal to the above mentioned study.

はじめに

カラードプラ法による正常の腎動脈分枝の血流測定に関しては既に多くの報告があるが，小葉間動脈の血流に関する報告は皆無である．腎実質性疾患におけるカラードプラ法の評価のためにはより実質に近い末梢の動脈枝に関する評価が望ましく，そのためにも正常の末梢動脈枝の血流を明らかにすることは重要と考えられる．

我々は正常の腎血流を評価するために，小葉間動脈の血流測定を試みるとともに腎動脈本幹，区域動脈，葉間動脈の血流測定も同時に施行した．弓状動脈は探触子とほぼ平行すなわち超音波のビームとの角度が垂直方向になりやすいために，検出も難しく流速の測定値の信頼性も乏しいため今回測定は施行しなかった．

対象と方法

対象は腎疾患の既往のない健常者で58例について検討を行った．測定は一般に右腎の方が容易だがランダムに行い右腎34，左腎24例で施行し

た．

腎動脈本幹，区域動脈，葉間動脈，小葉間動脈の各々についてカラードプラ法による検出率，最高流速，およびしばしば用いられる指標であるpulsatility index（PI，PI＝最高流速－最低流速/平均流速）とresistive index（RI，RI＝最高流速－最低流速/最高流速）を測定した．

使用装置はYOKOGAWA　RT 8000およびTOSHIBA SSA 270 Aで，探触子は3.5 MHz，3.75 MHz，5 MHzのセクタ型，コンベックス型を適宜使用した．

区域動脈は一般に中心部エコー像（CEC）内で測定されていることが多いが，我々はCECの腎門側で測定した．CEC内で区域動脈が葉間動脈に分岐し，CECの腎門側と末梢側では測定値に幅があるためである．葉間動脈は髄質錐体に沿った部位で測定し，小葉間動脈は弓状血管より末梢の皮質で測定した．小葉間動脈は径が細く流速も低いために，カラーフローマッピングでほとんどカラー表示されない．線状の血管像として描出されないので，点状のカラースポットを目安にして拍動性信号を検出し，血流方向は腎被膜に向かって垂直とみなして計測した．

しかし，この方法では小葉間動脈の血流方向がカラーフローマッピングで確認できないという欠点がある．一方，最近の新しい装置によれば小葉間動静脈が線状のカラー信号として腎皮質部に描出されるようになってきた（Fig. 1）．そこで，このような像がカラーフローマッピングで得られた健常者15例について，葉間動脈及び小葉間動脈の最高流速，PI，RIの測定を追加して行った．追加検討に使用した装置はACUSON 128 XPで，探触子は3.5 MHzベクタ型，5 MHzコンベックス型，7 MHzリニア型を適宜使用した．

結　果

結果をTable 1に示す．検出率が最も高いのは葉間動脈であり，最高流速は28.2±8.9 cm/s，

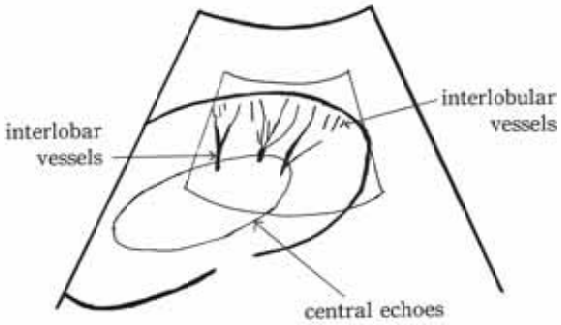

Fig. 1のシェーマ

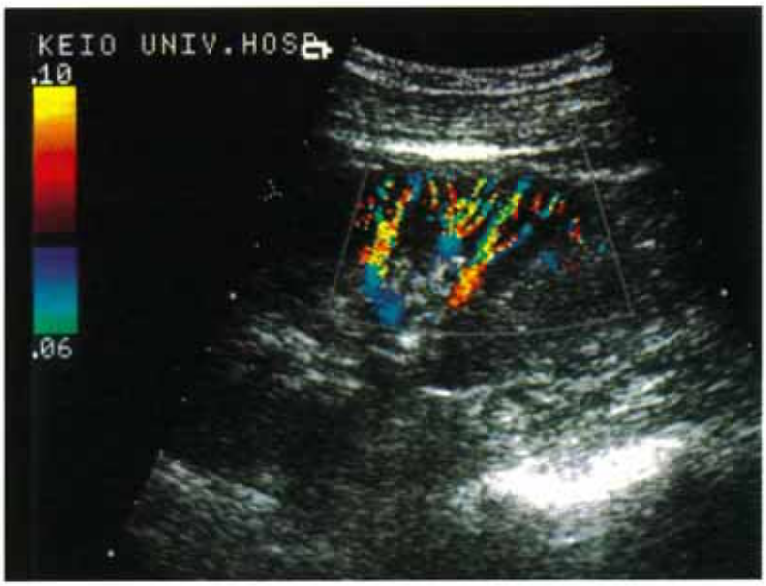

Fig. 1　Color flow mapping of right kidney
Many color lines which corresponded to blood flow are noted. Interlobular vessels peripheral to the renal medulla were well visualized. Red color means the flow toward the transducer and blue color means the flow away from the transducer.

Table 1　Doppler Study of Renal Artery Branches

	detection rate	maximum flow velocity (cm/s)	PI	RI
main renal a.	24 (41%)	76.7±18.9	1.20±0.22	0.64±0.05
segmental a.	37 (64%)	59.0±16.4	1.14±0.19	0.64±0.05
interlobar a.	55 (95%)	28.2±8.9	1.02±0.17	0.61±0.05
interlobular a.	27 (47%)	17.5±4.5	0.93±0.18	0.58±0.06

PIは1.02±0.17，RIは0.61±0.05であった．腎動脈本幹は肥満者では体表から深い部位にあるために描出が困難な傾向があった．小葉間動脈は47%の症例で計測可能であり，その最高流速は17.5±4.5 cm/s，PIは0.93±0.18，RIは0.58±0.06であった．

追加検討の測定結果は葉間動脈の最高流速が27.9±5.1 cm/s，PIが1.03±0.14，RIが0.62±0.05であり，小葉間動脈の最高流速が17.4±3.0 cm/s，PIが0.92±0.10，RIが0.59±0.05であった．この追加検討の結果は上記の検討結果とほぼ一致していた．

考　察

今回の検討では葉間動脈の検出が最も容易であった．従来測定困難とされてきた小葉間動脈は点状のカラースポットを目安とすることにより47%の症例で測定できた．しかし，血管の走行がカラーフローマッピングで同定できないことから，小葉間動脈の最高流速の測定値の信頼性にはやや問題があると考えられた．そこで，小葉間動脈がカラーフローマッピングで描出できた症例に限って追加検討を行った．追加検討の結果は，点状のカラースポットを目安とした測定の結果とほぼ一致しており，点状のカラースポットを目安とした測定法も十分に信頼性があると考えられた．これまでの報告[1]に比し区域動脈の検出率が64%と低く最高流速が高いのは，CECの腎門側に限って測定したためと考えられた．なおCECの中央部での測定結果は，最高流速が42.2 cm/s，PIは1.09±0.19，RIは0.63±0.05であり，区域動脈と葉間動脈の中間の値を示した．

分枝レベルがあがるにつれ最高流速，PIともに低下傾向が認められたが，この傾向は肝動脈枝に関する報告でもみられ[2]，分枝レベルと最高流速，PIに関する一般的な傾向と思われた．

戸塚らは，区域動脈よりも葉間動脈の血流測定の方がクレアチニンクリアランスとの相関が良好であると報告している[1]．さらに末梢の血流が測定できればより腎実質性疾患の診断に有用であることが予想される．しかし，検出率50%弱では，腎のドプラ診断に汎用できるとは言えない．追加検討に用いた装置でも肥満者ではほとんど描出できず，小葉間動脈の計測は必ずしも容易ではない．一方，葉間動脈の検出率は95%であったが，実際には多少時間をかければ検出できないことはほとんどなく，現時点では腎疾患のドプラ診断には髄質錐体に沿った葉間動脈の測定値を基準とするのが良いと考えられる．今後装置の改良により，さらに容易に小葉間動脈の血流が測定できるようになれば腎のドプラ診断における有用性が期待できると思われる．

文　献

1) 戸塚大輔，朴正佑，杉崎徹三，他：超音波ドプラ断層法による各種腎疾患と腎区域動脈，葉間動脈血流速度に関する検討，超音波医学 17：672-679，1990
2) 久　直史：肝腫瘍におけるドプラ信号の解析，慶應医学 68：415-424，1991