The University of Osaka
Institutional Knowledge Archive

Title	小陰影を呈する塵肺患者の高分解能CTによる臨床的検討
Author(s)	山根, 浩介
Citation	日本医学放射線学会雑誌. 1996, 56(5), p. 288-293
Version Type	VoR
URL	https://hdl.handle.net/11094/14917
rights	
Note	

The University of Osaka Institutional Knowledge Archive : OUKA

https://ir.library.osaka-u.ac.jp/

The University of Osaka

小陰影を呈する塵肺患者の高分解能CTによる臨床的検討

山根　浩介

国家公務員等共済組合連合会　吉島病院放射線科

Clinical Study of Pneumoconiosis Featuring Small Nodules and without Large Opacities on High-Resolution CT

Kosuke Yamane

High-resolution CT (HRCT) was performed in 25 patients with pneumoconiosis diagnosed as category 1 or 2 according to the ILO radiographic classification. The small opacities shown on HRCT images were classified as small branching structures (SBS) or small rounded opacities (SRO). Patients in these two groups were compared with respect to the distribution of small nodules, pulmonary function, arterial blood gas analysis, degree of exertional dyspnea, and alteration ratio of the lung field CT numbers between maximum inspiration and maximum expiration (% (I-E)).

The small nodules in all patients of the SBS group were classified as type p. SBS were distributed evenly throughout the lungs, while SRO were mainly localized in the upper middle lobe. Pulmonary emphysema was observed in patients with SBS and was particularly common among patients in this group with an irregular septum (IS). No emphysematous lesions were detected in the SRO group. RV/TLC was higher and exertional dyspnea was more severe in the SBS group than in the SRO group. It was considered that an increase of RV/TLC resulted in worsening of exertional dyspnea in the patients with SBS. The % (I-E) value was significantly lower in the SBS group than in the SRO group.

Research Code No. *: 506.1*

Key words *: CT, High-resolution, Pneumoconiosis, Small rounded opacity, Small branching structure*

Received Jun. 26, 1995 ; revision accepted Jan. 23, 1996

Department of Radiology, Yoshijima Hospital

はじめに

塵肺は，粉塵を吸入することによって肺に生じた線維増殖性変化を主体とする疾病と定義されている[1]．この塵肺の胸部エックス線写真と病理組織像の詳細な検討は，過去に多数なされており[2)-4)]，さらに近年は高分解能CT (high-resolution CT，以下HRCT) と病理所見の対比も報告されている[5), 6)]．これらの報告を参考にすると，塵肺エックス線写真像の粒状影は，HRCTにおいて，2種類に分類できる．1つは，辺縁が明瞭な塵肺結節である．これをsmall rounded opacity (以下SRO) とした．SROは，小葉中心性に分布するものと，小葉辺縁性に分布するものがあり，小葉中心性に分布するものは，終末細気管支または呼吸細気管支に接して分布するといわれている[6]．2つめは，Akiraら[5]が報告した，粒状影の辺縁が不鮮明であたかも末梢の肺動脈の先端が不規則に腫大したように見える陰影である．これをsmall branching structure (以下SBS) とした．SBSは，呼吸細気管支周囲に沿って存在する不整な線維化であり，その線維化の程度はSROのそれよりも軽度であるといわれている．今回著者は，SBSとSROの病変の主座の違いや線維化の程度の差から，SBSの方がSROより末梢気道病変としての性格が強いのではないかと考え，塵肺の粒状影をSBSとSROに分けて臨床的に検討した．すなわち本文の目的は，塵肺の粒状影をHRCTを用いて，SBS, SROの2種類に分類し，2群における粒状影の分布，肺気腫の有無，肺機能，動脈血液ガス分析，労作時呼吸困難度，最大吸気，最大呼気における肺野CT値の変化率を分析することにより，SROとSBSの違いを明らかにすることである．

対象および検討方法

対象は，1988年5月から1990年9月までに広島鉄道病院にて胸部CTを施行した塵肺患者のうち，ILO分類において第1型および第2型に区分される25例 (全例男性) である．第1型が14例，第2型が11例であった．患者の年齢は46歳から70歳 (平均62.1歳)，作業従事年数は12年から45年 (平均24.5年)，Brinkman Indexは0～1800 (平均580) である．

使用装置はGE社製CT/T8800であり，スキャン時間9.6秒，撮影電圧120kVp，撮影電流400mA，スライス厚1.5mm，スキャン間隔20mmで肺尖から肺底部までの単純CT撮影を施行した．画像再構成はbone algorithmで行い，window width 2000HU，window lebel-600HUで検討した．また，右肺の横隔膜直上部において，最大吸気，最大呼気の状態でCTをとり，それぞれの呼吸状態における肺野のCT値の変化を検討した．各CT画像にCT値による閾値を設けることによって，亜区域までの気管支と肺門血管，胸壁および縦隔を除外し，残った部分をCT上の肺野と仮定し，各吸気状態におけるCT値を求めた．用いたparameterは，%(I−E) = (I−E)/EX100で，I，Eはそれぞれ最大吸気，最大呼気時の肺野CT値である．過去の報告を参考にして検討した項目をTable 1に示す．

CT上認められる塵肺の粒状影をsmall branching structure (SBS)とsmall rounded opacity (SRO)の2群に分類した．SBSは個々の粒状影の辺縁が不鮮明で，あたかも末梢の肺動脈の先端が不規則に腫大したように見える陰影であり，呼吸細気管支構造として認識できるものである．Fig.1にSBSのHRCTを示す．SBSには胸膜に接して存在するものはなく小葉中心性分布を示していると考えられた．SROは辺縁明瞭な比較的丸い粒状影で珪肺結節を反映するとされている．SROには小葉中心性分布を示すものと，胸膜や静脈に接する小葉辺縁性分布を示すものの両方があった(Fig.2)．SBS群とSRO群の分類は，粒状影のすべてがSBSであるものをSBS群とし，SROを有するものをSRO群とした．

HRCTでは，胸部レントゲン写真では指摘できない小葉中心性肺気腫を，low attenuation area(以下LAA)としてとらえることができる．Fig.3にSBS群に合併したLAAを示す．肺気腫の大きさが，直径2mm以上になるとLAAとして描出されるといわれている[6]．また塵肺陰影を構成するものに粒状影の他に不整形陰影(irregular septum,以下IS)がある．Fig.4にHRCTでとらえられた不整形陰影を示す．ISは病理学的には小葉間中隔の肥厚と考えられるものである．

結　　果

Table 2にSBS群とSRO群の症例数，およびILO分類による内訳を示す．SBS群13例(平均年齢63.2歳，平均Brinkman Index 459)，SRO群12例(平均年齢61.1歳，平均Brinkman Index 690)であった．SBS群はILO分類における第1型が11例，第2型が2例で，第1型の方が多かった．SRO群は，第1型3例，第2型9例であり，第2型が多かった．また，粒状影のタイプによる分類では，SBS群は，全例がタイ

Table 1　Descriptive criteria of pneumoconiosis

1. small nodular opacities
   (1) small branching structure (SBS)
   (2) small rounded opacity (SRO)
2. emphysema
3. irregular septum (IS)
4. pulmonary function tests
5. arterial blood gas analysis
6. degree of dyspnea (Hugh-Jones classification)
7. alteration ratio of lung field CT numbers

$$\% \ (I\text{-}E) = \frac{I\text{-}E}{E} \times 100$$

I = lung field CTnumbers of fully inspired state
E = lung field CTnumbers of entirely expired state

Fig.1　Studies in a 65-year-old coal miner (employed for about 36 years underground,smoker).
HRCT demonstrates small branching structures (arrow).(abbreviation ; SBS)
SBS show centrilobular distribution.

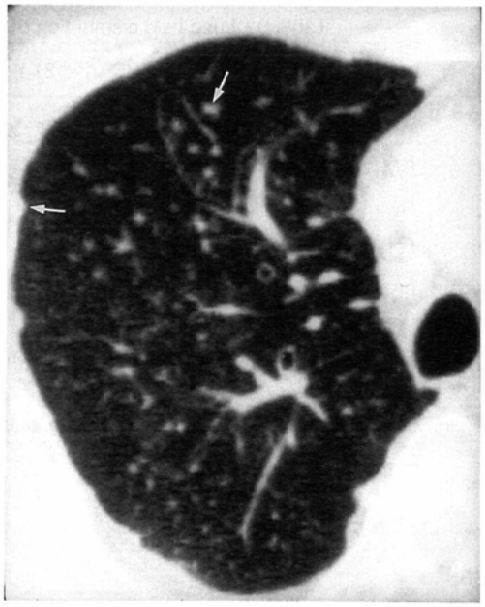

Fig.2　Studies in a 61-year-old man (employed for about 24 years tunnel drilling,smoker).
HRCT demonstrates small rounded opacities (abbreviation ; SRO).
SRO show centrilobular distribution or perilobular distribution (arrows).

Fig.3 Studies in a 61-year-old coal miner (employed for about 35 years underground,smoker). Some low attenuation areas are seen in the patient's lung field with SBS (arrows). These low attenuation areas represent centrilobular emphysema.

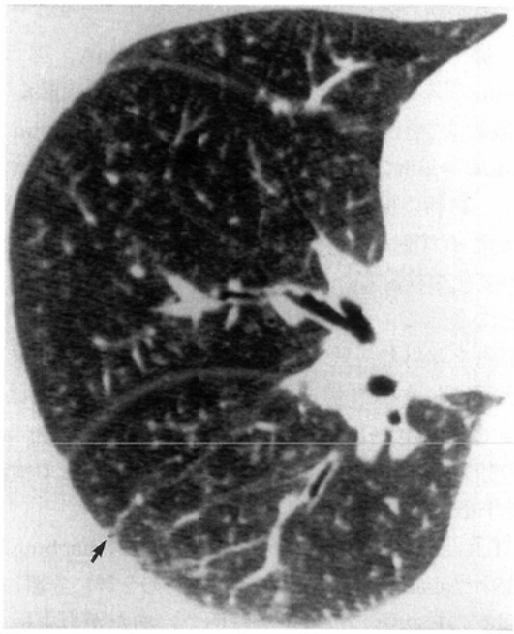

Fig.4 irregular septum (arrow) (abbreviation ; IS)

Table 2 Distribution of SBS and SRO group

Group	No. of patients	ILO category	No. of patients	type of nodule size	No. of patients
SBS	13	1	11	p	13
		2	2	q	0
SRO	12	1	3	p	10
		2	9	q	2

Table 3 Lung field distribution of SBS and SRO group

	SBS (n=13)	SRO (n=12)
RU	13	12
RM	11	9
RL	13	7
LU	12	11
LL	11	5

* Abbreviation
RU : right upper lobe RM : right middle lobe RL : right lower lobe LU : left upper lobe LL : left lower lobe

Table 4 Complication of Emp. and IS between 2 groups

Group	Emp		IS +	IS −
SBS	(+)	n=6	4	2
	(−)	n=7	2	5
SRO	(+)	n=0	0	0
	(−)	n=12	3	9

* Abbreviation
Emp=emphysema IS=irregular septum

Table 5　Comparison of $FEV_{1.0}$% between SBS group and SRO group

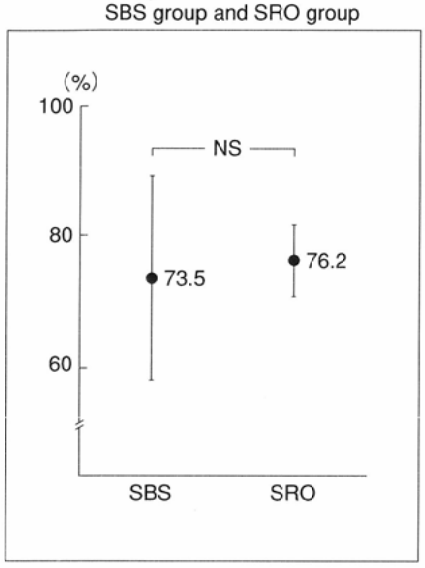

Table 6　Comparison of RV/TLC between SBS group and SRO group

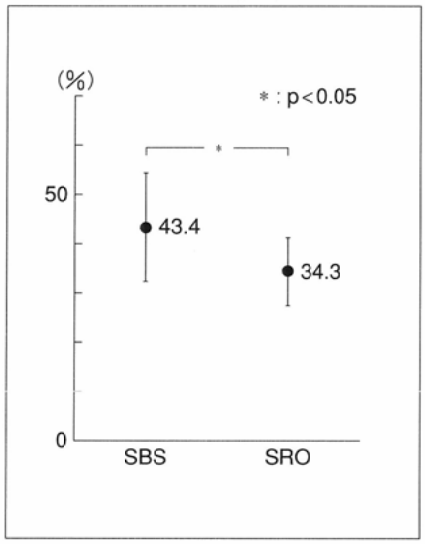

Table 7　Comparison of $\dot{V}_{25}$/HT between SBS group and SRO group

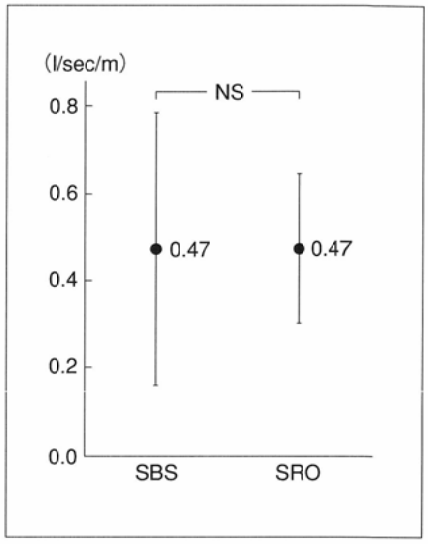

Table 8　Comparison of %DLco between SBS group and SRO group

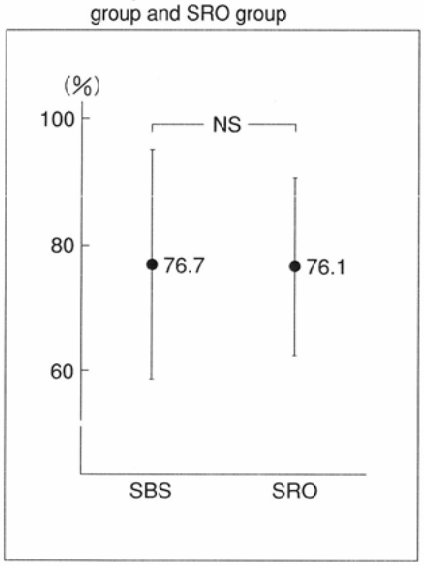

Table 9　Comparison of %VC between SBS group and SRO group

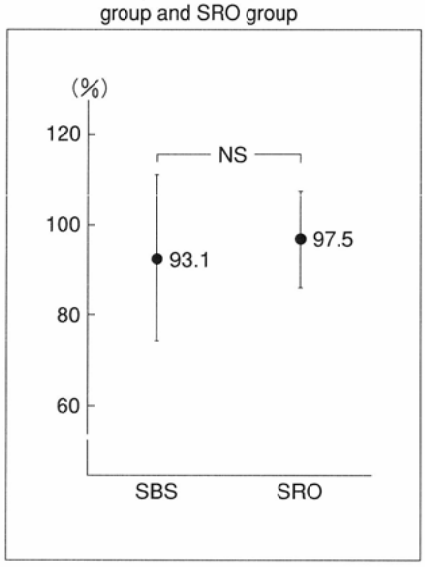

Table 10　Comparison of PaO_2 between SBS group and SRO group

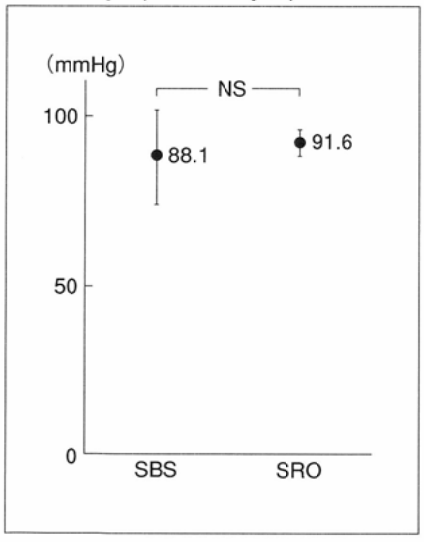

Table 11　Comparison of $PaCO_2$ between SBS group and SRO group

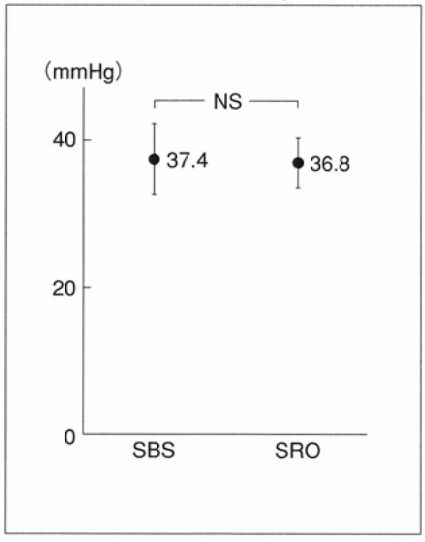

プpであったのに対して，SRO群は，タイプpが10例，タイプqが2例であった．

SBS群，SRO群の各肺葉における分布をTable 3に示す．SROが上中葉中心に分布していたのに対して，SBSは各肺葉にほぼ均等に分布していた．

Table 4は，2群における肺気腫とISの有無を示したものである．SBS群では，13例中6例に小葉中心性の肺気腫が認められたが，胸部レントゲン写真で指摘可能な高度の小葉中心性肺気腫や汎小葉性肺気腫は認められなかった．この6例のうち4例がISを有していた．SRO群には肺気腫を伴う症例は認められなかった．

Table 5からTable 9に肺機能についての2群間の比較を示す．検定は，Mann Whitney検定を用いた．SBS群において，残気率(RV/TLC)が，有意に上昇していた．FEV1.0%，$\dot{V}_{25}$/HT，%DLco，%VCについては，有意差を認めなかった．

また，動脈血液ガス分析においても，PaO_2，$PaCO_2$に有意差を認めなかった(Table 10，11)．

Table 12は，2群とHugh-Jones分類の関係を示したものである．SBS群は，Hugh-Jones分類のIII，IVに13例中6例が属するのに対して，SRO群でIII，IVに属するのは12例中わずか1例にすぎなかった．すなわち，SBS群の方がSRO群に比して労作時呼吸困難感が強

Table 12 Relationship between Hugh-Jones classification and HRCT patterns (SBS, SRO)

Group		Hugh-Jones classification			
		I	II	III	IV
SBS	n=13	3	4	5	1
SRO	n=12	6	5	1	0

Table 13 Alteration ratio of lung field CT numbers (%(I-E))

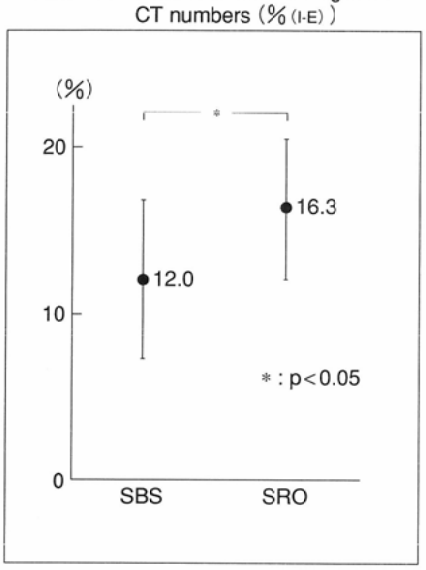

い傾向があった．

%(I−E)値は，SBS群に有意の低下を認めた(Table 13)．

考　　察

塵肺の粒状影を構成するものは，HRCTでSBSとSROの2種類に分類できる．SBSは呼吸細気管支周囲に沿って存在する不整な線維化であり[5]，線維化により小葉中心構造が顕在化し，末梢の気管支血管周囲間質構造が多数描出された状態といわれている[6]．また，SBSの線維化の程度は，SROよりも軽度であると考えられている[7]．さらに，SBSはろう石肺に特徴的な陰影であったという報告[7]や，喫煙者の27%にSBSの所見が得られたという報告[8]がある．

SROは，いわゆる塵肺結節である．塵肺結節には，終末細気管支または呼吸細気管支に接し小葉中心性に分布するものと，小葉間隔壁や臓側胸膜に一致して小葉辺縁性に分布するものがあり，直径は1～3mmである．平方は，塵肺結節の85%が小葉中心性に分布していたと報告している[6]．小葉中心部は，終末細気管支が呼吸細気管支に複数分岐する部位であるため，この部位で気流速度が低下し，吸入された粉塵が沈着しやすい．このため小葉中心部に塵肺結節が生じやすいといわれている[4), 9), 10]．今回SRO群としたものは，SROのみによって構成されているわけではなく，SBSも存在していた．しかし，SRO群は，SBSの存在はまばらで，SROが主体であり，SBSはさほど目立たない症例が多かった．粒状影の分布ではSROは従来の報告のごとく[6), 11]，上葉に多い傾向があるが，SBSは上中下葉にほぼ均等に分布していた．これらのことから，塵肺にはアルミニウム珪酸塩粉塵を吸入するろう石肺患者にSBSが特徴的であったという報告のごとく[7]，吸入する粉塵の種類や大きさ，生体個々の防御反応の差異などによって，SBSが生じやすい群とSROが生じやすい群があり，両者の病変の主座や発生機序が異なる可能性が示唆される．

塵肺に合併する肺気腫に関しては，伸展固定肺を用いた小葉中心性肺気腫のCT像と病理所見の対比の研究から，HRCTは，早期の小葉中心性肺気腫の正確な検出と評価に極めて有用であり，HRCTでは，2mm程度の肺気腫からlow attenuation area(LAA)としてとらえることができると報告されている[6), 12)-14]．ISは，線維性に肥厚した小葉間隔壁と考えられ，胸膜に連続する線状影で，主に肺野末梢に存在する．ISは，吸入された粉塵の一部がリンパ流によって胸膜，小葉間隔壁，縦隔リンパ節に運ばれる過程において小葉間隔壁に生ずる線維化といわれている．今回の検討において，SBS群に肺気腫が存在し，SRO群に肺気腫が存在しなかったことは興味深い点である．タイプpの方がタイプqやrよりも限局性肺気腫を伴っていたという報告があるが[15]，本検討においても，粒状影の大きさと肺気腫の発生が無関係である可能性が示唆された．塵肺に肺気腫が生じる機序としては，Morganら[16]が報告したごとく，呼吸細気管支周囲の炭粉沈着や線維化により，呼吸細気管支壁の平滑筋に萎縮が生じ，ここに瘢痕収縮機転や吸気時の内圧上昇，チェックバルブ機構が加わり，呼吸細気管支の拡張や壁の破壊が生ずることが考えられる．すなわち，SBSの方がSROより，チェックバルブ機構を起こしやすいため，SBS群に肺気腫が生じやすいと考えられ，SBSは，気腫化を生じせしめる因子として評価されるべきものと思われる．また，ISを合併した症例に肺気腫が合併しやすい理由としては，肺胞隔壁や小葉間隔壁の線維化によって生ずる収縮機転が挙げられる[9), 10), 16]．なお，今回用いたCT/T8800は，最新の機種と比べ解像力の点で劣るが，SBS，SRO，肺気腫，ISについての検討は十分可能であった．

SBS群とSRO群の2群間の肺機能，動脈血液ガス分析，呼吸困難度の検討においては，SBS群はSRO群に比べ，残気率の増加，労作時呼吸困難度の上昇を認めた．1秒率や，$\dot{V}_{25}$/HT，%DLco，%VC，動脈血液ガスに有意差を認めなかった．このことから，SBSの方が，SROよりも気道病変として

の性格が強いため，残気率が増加しており，この残気率の増加により，労作時の呼吸困難感が強くなると思われる．

粟井ら[17]は，慢性閉塞性肺疾患患者における肺野CT値の呼吸変動に関する検討で，%(I-E)値が，FEV1.0，$\dot{V}_{25}$/HT，およびRV/TLC(残気率)と相関があり，閉塞性肺障害の指標となると述べている．また，肺気腫のような肺胞が破壊される病態だけではなく，気管支炎，細気管支炎，肺気腫等を問わず気道の閉塞状態を反映するパラメーターにもなりうると記載している．SBS群とSRO群において，%(I-E)値に有意差が生じたことからも，SBS群がSRO群より気腫性変化や呼吸細気管支レベルでの閉塞機転が強いことが示唆された．

塵肺患者の自覚症状や肺機能は，結節の大きさや数，線維化とはかならずしも相関しないといわれている[4]．今回の第1型，第2型の小陰影を呈する塵肺患者の検討においても，SBS群はSRO群より肺気腫の合併が多く，残気率が上昇しており，呼吸困難感が強かった．これらのことから，SBSとSROは，病変の主座や発生機序が異なり，SBSの方がSROよりも気道病変としての性格が強いと考えられる．今後，塵肺にHRCTを応用する際，気腫性変化，残気率の上昇，閉塞性変化を引き起こすと考えられるSBSの存在に留意して検討することが望まれる．

まとめ

塵肺のILO分類の第1型，第2型の25例にHRCTを施行し，塵肺の小陰影をSBSとSROの2群に分類した．この2群における粒状影の分布，肺気腫の有無，肺機能，動脈血液ガス分析，労作時呼吸困難度，最大吸気最大呼気による肺野CT値の変化率%(I−E)値について検討した．

1．SROが上中葉中心に分布していたのに対して，SBSは各肺葉に均等に分布していた．

2．SBS群に肺気腫を伴う症例が認められ，特にIS(+)の症例にその傾向が強かった．SRO群には，気腫性病変の合併は認められなかった．SBSは，気腫性変化を生じせしめる因子として評価されるべきものと思われた．

3．SBS群とSRO群の2群間の肺機能，動脈血液ガス分析，呼吸困難度の検討において，SBS群はSRO群に比べ，残気率の増加と労作時呼吸困難度の上昇が認められた．1秒率，$\dot{V}_{25}$/HT，%DLco，%VC，動脈血液ガス分析には，有意の差を認めなかった．SBS群がSRO群より，労作時呼吸困難感が強いのは，残気率の上昇が原因と考えられた．

4．SBS群とSRO群において，%(I−E)値に有意差を認めた．このパラメーターに有意差が生じたことからも，SBS群がSRO群より気腫性変化や呼吸細気管支レベルでの閉塞機転が強いことが示唆された．

5．SRO群よりSBS群の方が，肺気腫を合併しやすく，残気率が上昇しており，労作時呼吸困難感が強いことから，SBSとSROは，病変の主座や発生機序が異なり，SBSの方がSROよりも末梢気道病変としての性格が強いと考えられた．今後，塵肺の粒状影に対してHRCTを応用する際，SBSの存在に注目する必要があると思われた．

稿を終えるに当たり，ご指導，ご校閲を賜りました広島大学放射線医学教室 伊藤勝陽教授に深謝致します．また本研究に当たりご協力頂きました広島大学中央検査部 川本　仁先生，広島鉄道病院放射線科 市木敏夫先生，同中央放射線室の諸兄に深く感謝致します．

文　献

1) じん肺審査ハンドブック．中央労働災害防止協会，p.3-21, 1978
2) 小笹晃太郎，加藤誠也，小場弘之，他：じん肺における粒状影のX線病理学的解析．臨床放射線　31：1103-1108, 1986
3) Caplan A : Correlation of radiological category with lung pathology in coal worker's pneumoconiosis. Br J Ind Med 19 : 171-179, 1962
4) ハイツマン肺の診断：X線所見と病理所見の相関．p.322-335, 医学書院，1995
5) Akira M, Higashihara T, Yokoyama K, et al:Radiographic type p pneumoconiosis : High- resolution CT. Radiology 171 : 117-123, 1989
6) 平方敬子：塵肺病変の病理像とHRCT像の対比－伸展固定肺を用いた検討－．日本医放会誌　52：35-51, 1992
7) 粟井和夫，山根浩介，西岡康二，他：ろう石肺の高分解能CTによる解析．日本医放会誌　51：656-662, 1991
8) Remy-Jardin M, Remy J, Boulenguez C, et al : Morphologic Effects of Cigarette Smoking on Airways and Pulmonary Parenchyma in Healthy Adult Volunteers : CT Evaluation and Correlation with Pulmonary Function Tests. Radiology 186 : 107-115, 1993
9) Kleinerman J, Green F, Harley RA, et al : Pathology standards for coal workers' pneumoconiosis. Arch Pathol Lab Med 103 : 375-432, 1979
10) Churg A, Greem FHY : Pathology of occupational lung disease. p.98-154, Igaku-Shoin, 1988
11) Bergin CJ, Müller NL, Vedal S, et al : CT in silicosis : Correlation with plain films and pulmonary function test.AJR 146 : 477-483, 1986
12) 山岸雅彦，森　雅樹，小場弘之，他：慢性肺気腫のCT診断．臨床放射線　32：1093-1099, 1987
13) 山岸雅彦：細葉中心性肺気腫のCT－病理相関－とくにCTによる肺気腫の検出能について－．日胸疾会誌　28：681-690, 1990
14) 吉田　稔，北原義也，城戸優光，他：CTによる肺気腫診断．呼吸　9：797-812, 1990
15) Gough J, James WRL, Wentworth JE : Comparison of radiological and pathological changes in coal workers' pneumoconiosis.J Fac Radiol 1 : 28-39, 1949
16) Morgan WKC, Lapp NL : Respiratory disease in coal miners.Am Rev Respir Dis 113 : 531- 559, 1976
17) 粟井和夫，藤川光一，祖母井努，他：慢性閉塞性肺疾患における肺野CT値の呼吸変動に関する検討．断層映像研究会雑誌 16：97-103, 1989