The University of Osaka
Institutional Knowledge Archive

Title	一時的留置を目的とした下大静脈フィルターの試作と臨床応用
Author(s)	日野, 一郎; 児島, 完治; 大川, 元臣 他
Citation	日本医学放射線学会雑誌. 1993, 53(9), p. 1079-1081
Version Type	VoR
URL	https://hdl.handle.net/11094/14935
rights	
Note	

The University of Osaka Institutional Knowledge Archive : OUKA

https://ir.library.osaka-u.ac.jp/

The University of Osaka

日本医放会誌：53 (9)，1079-1081，1993 (平 5)

研究速報

一時的留置を目的とした下大静脈フィルターの試作と臨床応用

1) 香川医科大学放射線科　2) 同救急部　3) 同手術部

日野　一郎[1)]　児島　完治[1)]　大川　元臣[1)]　田邉　正忠[1)]
関　啓輔[2)]　白川　洋一[2)]　那須　教生[3)]

(平成 5 年 3 月 4 日受付)
(平成 5 年 7 月 21 日最終原稿受付)

Clinical Trial of IVC Filter to Temporary Placement

Ichiro Hino[1)], Kanji Kojima[1)], Motoomi Ohkawa[1)], Masatada Tanabe[1)], Keisuke Seki[2)], Yoichi Sirakawa[2)]and Norio Nasu[3)]

1) Department of Radiology, Kagawa Medical School
2) Department of Emergency Medicine, Kagawa Medical School
3) Department of Surgical Center, Kagawa Medical School

Research Code No. : 508, 517

Key words : Inferior vena caval, Thrombolysis, Pulmonary embolism, IVC filter

We developed a new inferior vena caval filter to prevent pulmonary embolism for a patient with IVC thrombus. This filter made by covering top half of Dotter Intravascular Retriever catheter with Dacron mesh sheet, was placed in IVC through a 10 F sheath from right jugular vein. In one case, after anticoagulant theraphy and thrombectomy using balloon catheter, many free-floating thrombus were trapped in this filter and were taken out from the IVC. This filter was useful for preventing pulmonary embolism when removing thrombus in IVC, iliac and lower extremity veins. We propose to call this device "Hino's filter".

はじめに

下肢あるいは骨盤の静脈血栓症による肺塞栓の予防に下大静脈フィルターが用いられているが，従来から用いられているものは永久に留置することが目的であり，一時的に留置した後，簡単に回収できるフィルターは開発されていない．私どもは Seldinger 法を用いて挿入ができ，かつ容易に血栓の回収できる下大静脈フィルターを試作し，下大静脈血栓症の治療時の肺塞栓症予防に有効であったので報告する．

方法と対象

1. フィルターの作製

Retriever ヘリカルバスケットカテーテルの先端半分にダクロンメッシュ (Meadox 社 TM LARS MESH) を取り付けた．メッシュはバスケットの 1 辺に 4 カ所ずつ，合計 16 カ所 4-0 ナイロン糸で固定した (Fig. 1)．

2. 症　例

14 歳男児．交通事故による肺・肝挫傷および左大腿骨骨折にて入院した．右大腿静脈より IVH



Fig. 1 Hino's filter: Top half of Dotter intra-vascular retriever catheter is covered with Dacron mesh sheet.

カテーテルが挿入され，左大腿骨骨折に対しては手術がなされ，肺・肝挫傷は保存的療法が行われた．IVHカテーテル挿入後16日目，腹部超音波検査時，下大静脈内に帯状の血栓を認め，肺血流シンチグラムにて多発性の肺塞栓も疑われた．

3. 治　療

右頸静脈により10Fロングシースを用いて，試作したIVCフィルター先端部を腎静脈合流部直下に留置，バスケットカテーテルの近位端は右頸部でシースごと固定した（Fig. 2）．右大腿静脈に挿入したエラスターよりウロキナーゼによる線溶療法を行った．約18時間後残存する血栓に対して右大腿静脈よりホガティバルーンカテーテルによる血栓除去を試みたが血栓は取り出せなかったため，フィルターをシース内に引き戻しシースとともに抜去した．

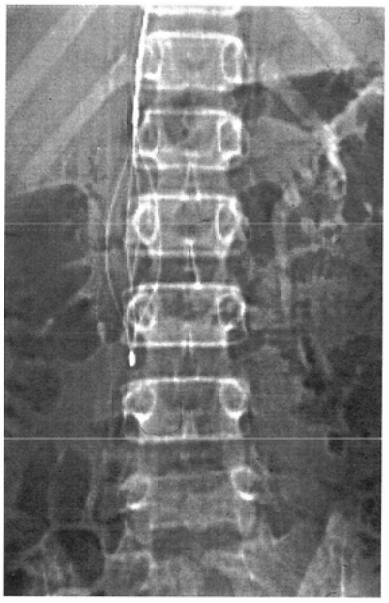

Fig. 2 The filter is placed in IVC through right jugular vein.

結　果

取り出されたフイルター内には，多数のフィブリン塊が回収された（Fig. 3）．下大静脈の血栓は消失し，肺血流シンチグラムでの多発性の欠損像も軽快した．

考　察

このような症例に対する治療として，線溶療法やバルーンカテーテルによる血栓除去術あるいは手術的除去などが一般的と考える．若年者でもあり，できるだけ手術以外の方法が期待されるが，すでに多発性に肺塞栓症が疑われており，線溶療法やバルーンカテーテルによる血栓除去術の際にこの血栓が遊離すれば生命の危険も危惧された．肺塞栓症の予防にはIVCフィルターが有効であるが，従来のフィルターは，設置後の管理を一生受けなければならない，あるいは不要となった際手術以外に取り出す方法はないといった難点がある．本症例のように若年者でかつ医原性の血栓での適応は躊躇された．私どもの作製したIVCフィルターはこの問題を解決した．すなわち，遊離血栓による肺塞栓症を予防するとともに，これを回収することができた．

静脈血栓に対するIVRとしては，血栓を吸引

Fig. 3　Many free-floating thrombus were trapped by the filter after thrombolysis.

するもの[1]，機械的に粉砕して吸引するもの[2),3)]などの報告もみられるが，非常に特殊な器材を必要としすぐには利用できない．また，小さな遊離血栓の一部は回収できない危険もある．私どものIVCフィルターは血栓に対する直接的治療法ではないが，小さな遊離血栓の回収という点で優れており，IVCにより末梢の静脈血栓の治療時の肺塞栓予防に効果を発揮するものと思われる．しかし，遊離血栓が多量の場合，すべてを回収できない可能性もあり，フィルターの改良やフィルター内血栓吸引などの併用が必要となる場合もある．また，フィルター自体抗血栓症はなく，抗凝固療法の併用が必要であるとともに長期留置には問題があると考える．一方，今回のフィルターと反対側にメッシュを取り付ければ大腿静脈からの挿入やSVCフィルターとしての利用も可能で，その適用の拡大が期待される．

まとめ

肺塞栓症予防のためIVCフィルターを試用し臨床応用を行った．このフィルターは，挿入，抜去とも簡単に行え，血栓も回収できる利点がある．

文　献

1) Starck EE, McDermott JC, Crummy AB, et al: Percutaneou aspiration thromboembolectomy. Intervent Radiol 156: 61-66, 1985
2) Gunter RW, Vorwerk D: Aspiration catheter for percutaneous thrombectomy: clinical results. Radiology 175: 271-273, 1990
3) Eugenio P, John EC-Alf K, et al: Clottrapper device for transjugular thrombectomy from the inferior vena cava.Radiology 179: 279-282, 1991