The University of Osaka
Institutional Knowledge Archive

Title	脳卒中の脳シンチグラム
Author(s)	上村, 和夫; 山口, 昂一; 高橋, 弘 他
Citation	日本医学放射線学会雑誌. 1972, 32(2), p. 149-158
Version Type	VoR
URL	https://hdl.handle.net/11094/14936
rights	
Note	

The University of Osaka Institutional Knowledge Archive : OUKA

https://ir.library.osaka-u.ac.jp/

The University of Osaka

脳卒中の脳シンチグラム

秋田県立脳血管研究所（所長　中村　隆）

放射線科　上村　和夫　　山口　昂一　　高橋　弘

丹野　慶紀　内　科　川上　倖司

（昭和47年1月27日受付）

Brain scans in cerebrovascular accident

by

Kazuo Uemura*, Koichi Yamaguchi*, Hiroshi Takahashi*,
Keiki Tanno* and Hiroshi Kawakami**

Divisions of Radiology* and Internal Medicine** Research Institute of Brain and Blood Vessels, Akita, Japan

Research Code No.: *721*

Key Words: *Brain Scanning Cerebral infarction Cerebral hemorrhage* ^{113m}*In preparation*

One-hundred and ninety-nine patients were studied with a total of 303 brain scans with ^{113m}In-EDTA at variable intervals after the onset of cerebrovascular accidents. The subjects of the present study include cerebral infarctions, hypertensive cerebral hemorrhages and transient ischemic attacks (Table 1).

The result of each scan was correlated with serial angiography and clinical records.

The results were as follows.

1. Abnormal areas of increased radioactivity were observed in approximately one-fourth of 52 cases of hemorrhages and 129 cases of infarctions. The frequency of positive scan in hemorrhage and infarction was almost idential in our series.

Frequency of abnormal scans and degree of uptake in the lesions seemed to increase when the scans were performed at three to four weeks after the onset (Table 2 and Fig. 1). No abnormal scan was observed in TIA group.

2. In cerebral infarction, abnormal findings were detected in 27 out of 52 cases with occlusive findings in serial angiography, while abnormal scans were revealed in 5 of 74 cases without occlusive findings.

In occluded group, the scans were positive in sixty-four percent when the scans were performed at three to four weeks after the onset (Table 3).

3. In infarction, the frequency of positive scans were significantly high in clinically severe cases and in patients with worse prognosis, but in cerebral hemorrhage, such correlations did not exist (Table 6 and 5).

4. It should be noted that marked abnormal brain scans were obtained in two patients within twenty-four hours after the onset; these patients died within two days after the onset.

Autopsies revealed ventricular hemorrhage in one patient (Case 1) and hemorrhagic infarction in the other (Case 2).

I. 緒　言

脳スキャンニングが脳腫瘍の診断法として優れた方法である事は数多くの研究によりすでに証明されているといつてよいであろう.

最近は $^{99m}TcO_4^-$ を初めとする優れた放射性医薬品の開発により容易に優れた脳シンチグラムを得る事が出来る様になつた. しかし, 脳卒中の脳スキャンに関する論文はさほど多くなく, 本邦でも2, 3の論文をみるのみであり[9)13)], 未だ解明されない事も多い.

私共は ^{113m}InEDTA を用い, くも膜下出血をのぞく脳卒中患者約200例の脳スキャンを経験したがこれ等の材料を用いて脳スキャン陽性率, 発作後の時間経過による脳スキャンの変化, 脳血管撮影との対比, 臨床像との対比等を行なつたので報告する.

II. 対　象

昭和44年4月より昭和46年7月末まで494例の患者に664回の脳スキャンを施行し, 内199例の脳卒中患者に303回の脳スキャンを施行した. その内容は表1に示す.

診断は脳血管連続撮影を含め臨床的に行なつたが, 一部手術, 剖検によつてたしかめられたものもある.

Table 1-Materials

Disease Category	No. of cases	No. of scans	No. of follow up cases
Intracerebral Hemorrhage	52	85	25 (48.1%)
Cerebral Infarction	129	200	48 (37.2%)
Transient Ischemic Attack	4	4	0
Post apoplectic disease *	14	14	0
Total	199	303	73

* Those who could not be differentiate to hemorrhage or infarction and all were scanned over 8w after onset.

脳出血は52例で総て高血圧性脳出血である. 2回以上の Follow up scan を行つたものが25例ある. 脳硬塞は129例で, 内48例で Follow up scan を行なつている. 一過性脳虚血発作 (TIA) は4例で, 表1に脳卒中後遺症としてあつかつたものは発作後の経過時間が8週以上と長く, 脳出血, 脳硬塞の鑑別が困難であつた例で14例ある. くも膜下出血は今回の集計には加えていない.

III. 方　法

使用した放射性医薬品はほとんどが ^{113m}In EDTAで, 私共が先に発表したKit System で調整したものである[15)]. $^{99m}TcO_4^-$ を使つたものも少数例含まれている.

これ等RIをスキャン開始約15分前に10〜15 mCi 静注し, 初めに前及び後面像を, 次に両側面像をスキャンする. スキャンに要する時間はRI静注後, 約1時間である.

スキャナーは東芝製5対向型ユニバーサルスキャナー RDA-107型で, NaI Xtal は5′×2′85孔F=11cm, FWHM 0.9cmのコリメーターを使用した. スキャン速度は60cm/min, Pitch は4mmである.

読影には photo scan を用い, 3名の放射線科医により客観的に判読した. 判定の規準は全く陽性像のみられないものを (−), 陽性像がありそうだがうたがわしいものを (±) とし, この二者は陰性とした. 明瞭な陽性像があるが, その濃度が頭頂部 peripheral radioactivity よりうすいものを (+), 同程度のを (++), より濃いものを (+++) とした.

IV. 結　果

(IV—1) 脳スキャン陽性率及びその発作後時

間経過による変化.

脳卒中での脳スキャン陽性率及びその陽性像濃度は発作後の経過時間により変化すると云われており，全体としての陽性率は対象となつた患者のこれ等時間因子や症状の軽重に大きく左右される．私共の症例の全体としてのスキャン陽性率は脳出血では52例中13例，25.0%で陽性，脳硬塞では129例中32例，24.8%で陽性であつた．ＴＩＡ群と脳卒中後遺症群では全例陰性であつた．

発作後経過時間と陽性率，陽性度の変化は脳硬塞では報告がみられるが[3)4)11)16)]，脳出血での報告はほとんどない．表2は私共の観察した脳出血及び脳硬塞での発症からスキャン迄の期間と陽性率の関係である．

Table 2. Results of brain scans in patients with cerebral hemorrhage and cerebral infarction by duration from onset to scans.

Duration after onset	Cerebral hemorrhage		Cerebral infarction	
	No. scans	positive	No. scans	positive
Within 24 hrs.	9	1 (11.1%)	6	1 (16.7%)
1- 7 days	25	1 (4.0%)	35	7 (20.0%)
1- 2 weeks	9	2 (22.2%)	31	10 (32.3%)
3- 4 weeks	13	5 (38.5%)	40	16 (40.0%)
5- 8 weeks	12	5 (41.7%)	41	15 (36.3%)
9-12 weeks	8	1 (12.5%)	23	6 (26.1%)
13 weeks-1 yr.	5	0 (0%)	20	2 (10.0%)
Over 1 yr.	1	0 (0%)	5	1 (20.0%)

脳出血，脳硬塞共ほぼ同じ傾向がみられ，発症後3～4週前後で陽性率が最も高くなる．脳出血では5～8週でもかなり高い陽性率を示している．発症よりスキャン迄の期間が1～8週の群のみで各陽性率をみると，脳出血は29例中12例，41.4%で陽性，脳硬塞では92例中32例，34.8%で陽性であつた．

今迄の報告では発症24時間以内に陽性像をみた

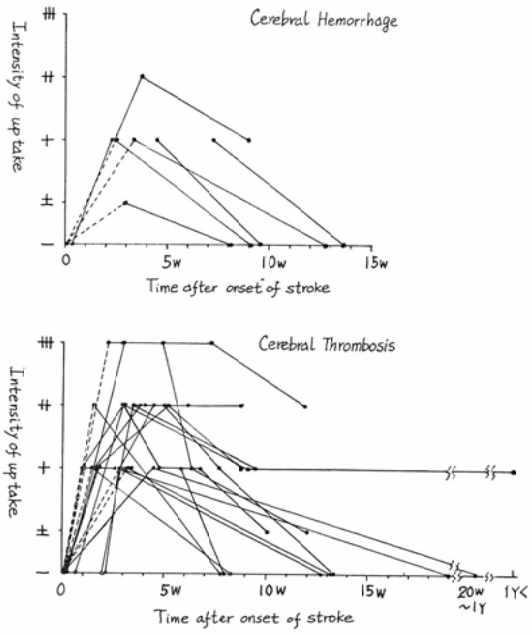

Fig. 1. Degree of uptake plotted against time after the onset of cerebral hemorrhages and cerebral infarctions. Degree of uptake was graded (−) to (+++) : (−), negative, (±) equivocal, (+) distinctly seen, but uptake was lower than the vertex, (++) equal to the vertex, (+++) greater than the vertex.

という報告はほとんどないが，私共は発症後24時間以内に陽性であつた症例を2例経験している．

症例1（Fig. 2）54才の女性，発症約2時間後にスキャンしたところ Fig. 2 a の如き著明な陽性像をみた．本例は発症2日後に死亡した．剖検の結果 Fig. 2 b に示す様に，右視床後上方，側脳室に近い部分に出血巣がみられ，脳室出血をともなう．血液は主に右側脳室に充満し，下角迄に達している．右側脳室下角外側皮質下に点状出血をともなう新鮮な硬塞巣があつた．

以上の剖検所見より脳スキャンのＲＩ異常集積を示す様な大きさの脳実質障害はなく，陽性像の形，位置より考え，主にそれは脳室出血にともなつて血液と共に右側脳室にＲＩが流入した為のものと考えざるを得ない．しかし陽性像の形が脳室の形のみとも云えず，主出血巣，脳室附近の硬塞巣等も関与していると考えられる．

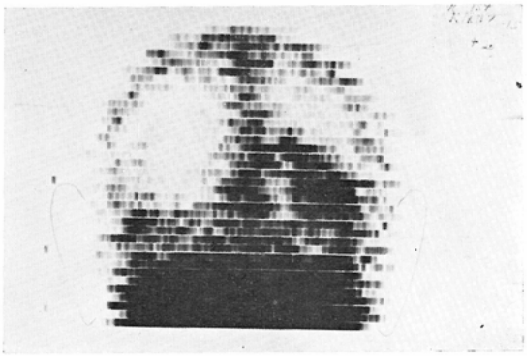

Occipital view



Right Lateral view Fig. 2(a)

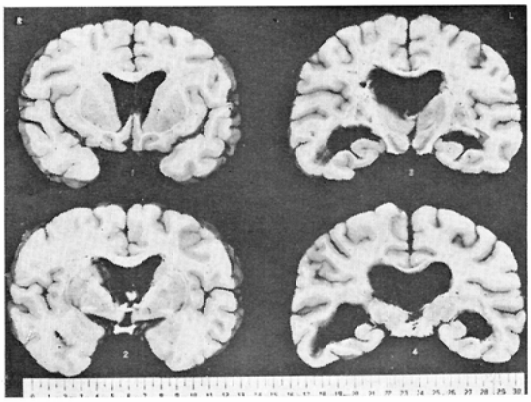

Fig. 2(b)

Fig. 2. Case 1. Fifty-four-year-old female. 113m In-EDTA brain scan performed 2 hours after the onset showed abnormal radioactivity in the right lateral ventricular region. (A). Autopsy confirmed the presence of ventricular hemorrhage and small areas of hemorrhage in upper posterior portion of right thalamus, otherwise negative. (B). This abnormal scan may be chiefly attributed to the accumulation of radioisotope into right lateral ventricle due to ventricular hemorrhage.

症例2（Fig. 3）60才の男性で発症後23時間頃スキャンした結果，Fig. 3 a に示す如く小脳領域左上方の陽性像がみられた．本例も発症後2日で死亡した．剖検の結果，脳スキャンで陽性に出た部分は左上小脳動脈領域の新鮮な出血性硬塞部に一致し，右小脳半球は乏血性硬塞と浮腫がみられた．脳スキャンでは右半球部には陽性像がみられなかつた．

過去の報告によると発症後数ヶ月～半年以上経過した脳卒中例ではほとんど陽性例はないと云われている．私共の症例でも3カ月以上過ぎた場合の陽性率は極めて低いが，1年間追跡し，その期間中再発作のなかつた脳硬塞1例に1年後の脳スキャンでも前の陽性像の一部が明瞭に残存した症例があつた．（症例3，Fig. 4）

脳スキャンの陽性像の濃度もやはり発症後の時間経過と共に良く変化する．Fig. 1は脳スキャン陽性のものでFollow up scanした例での陽性像濃度変化を脳出血と脳硬塞で観察した結果である．縦軸は前述した判定規準による陽性像濃度で，横軸は発症後経過時間である．Fig. 1の様に両者共発症後3週～5週で最も陽性像が濃くなりその前後で濃度低下がみられ脳出血，脳硬塞間には時間的濃度変化に差はない様であつた．

（IV—2）脳硬塞群での脳スキャンと脳血管撮影所見の対比

脳硬塞 129例中脳血管連続撮影を施行した例は126例でほとんど全例施行している．

脳血管撮影所見と脳スキャンの対比の報告は少く，私共は脳血管撮影所見を私共が前に報告した如き規準により[19] 血管閉塞像の有無を判断し，Mass sign（脳浮腫）の有無も合せ，これ等所見と脳スキャン陽性率の関係を調べた結果を表3に示す．

閉塞所見のある群では52例中27例51.9%が陽性であり閉塞所見のない群は74例中5例のみで陽性

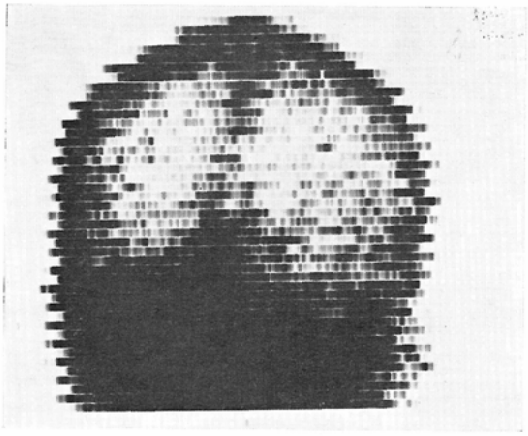

Occipital view



Left lateral view Fig. 3(a)

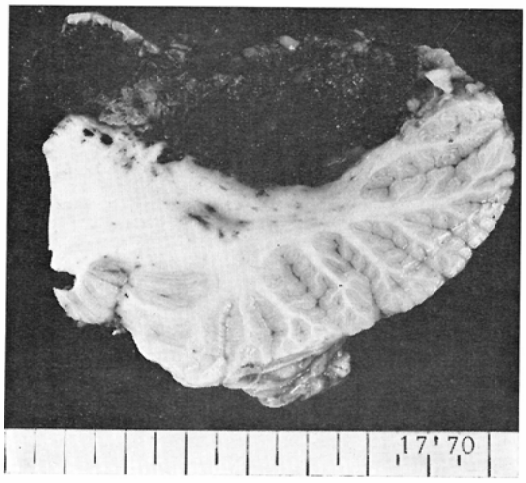

Fig3(b)

Fig. 3. Case 2. Sixty-year-old male. Scan performed at 24 hours after the onset resulted in increased activity in left infratential region. (A) An autopsy revealed fresh hemorrhagic infarction in the territory of left superior cerebellar artery, (B), and fresh anemic infarction in right cerebellar hemisphere. Increased activity was seen only at the site of hemorrhagic infarction.

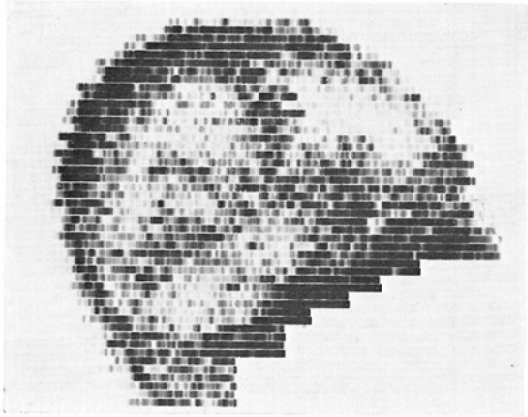

(a) 22 days after onset

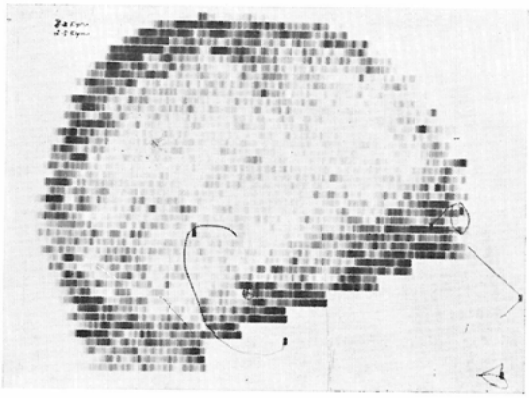

(b) 1 year after onset

Fig. 4. Case 3. Fifty-two-year-old male. Cerebral infarction in the territory of middle cerebral artery. Serial carotid angiography showed occlusion of orbitofrontal, precentral and central branches of middle cerebral artery. Brain scans were performed at 7, 22, 64 days and at 1 year after the onset. (A, B) Abnormal activity extended to frontotempral region, parietal region and parieto-occipital region; part of this findings persisted about 1 year after the onset.

で陽性率に著明な差がみられた．又，閉塞所見中血管閉塞部位が明瞭に指摘出来る群と Slowing,

Table 3. Angiographical findings and scan-results. (1)

Angiographical findings	Brain scan-results	
	No. scans	positive
Occlusion of cerebral arteries	52	27 (51.9%)
No abnormality	74	5 (6.7%)
Mass sign (cerebral edema)	9	8 (88.9%)

Retrograde filling 等の間接的所見で血管閉塞を思わせる群とがあるが，脳スキャン陽性率は両群共ほぼ同じであつた．

脳浮腫の存在する群では9例中8例で陽性で，ほとんど全例陽性像がみられた．

血管閉塞のある群で発症後1週～8週にスキャンした者では39例中25例，即ち63.9%に陽性像がみられた．

脳血管撮影上の血管閉塞部位と脳スキャン陽性率の関係を表4に示す．ほぼ全領域にわたつて陽性像がみられたが前大脳動脈領域では内頚動脈閉塞にともなう前大脳動脈領域の脳硬塞例の1例のみ陽性像がみられた．天幕下領域や脳幹部の脳硬塞では脳腫瘍同様脳スキャン陽性率は低下すると考えられる．

Table 4. Angiographical findings and scan results. (2)

Angiographical findings	Scan results	
	No. scans	positive
Occlusion of internal carotid artery	8	5
Occlusion of anterior cerebral artery	1	0
Occlusion of middle cerebral artery	31	14
Occlusion of posterior cerebral artery	7	4
Occlusion of middle cerebral artery and posterior cerebral artery	3	3
Occlusion of superior cerebellar artery	2	1
Total	52	27

脳血管撮影上の閉塞部位と脳スキャン陽性部位とは常に一致するとはかぎらない．同じ中大脳動脈基始部閉塞でもさまざまな陽性像が現れる．Fig. 4，症例3では閉塞血管は A. orbitofrontalis, A. precentralis 等の上行技であるのに脳スキャンでは Fig. 4 a の様に閉塞部位以外にも側頭葉前端附近，後頭葉領域迄陽性像が放射状に広く分布している．脳硬塞では血管閉塞後の再開通はよくみられる現象で上にのべた様な症例では脳血管撮影の所見よりはむしろ脳スキャンの所見の方が正しく硬塞部位を表現していると考えられる．

(IV—3) 脳出血での脳スキャン像.

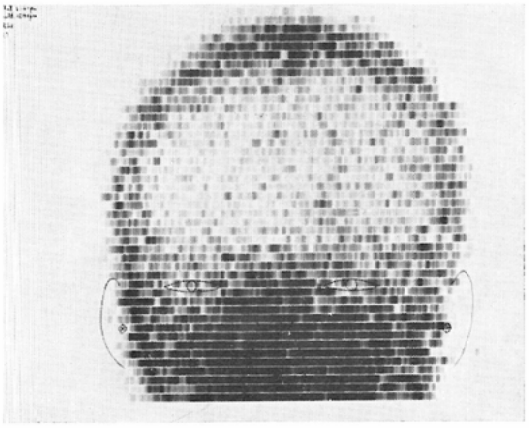

Frontal view



Fig. 5 Left lateral view

Fig. 5. Case 4. Sixty-five-year-old male. Hypertensive cerebral hemorrhage in left basal gangionic region. Brain scan performed at 44 days after the onset. Increased activity localized at basal gangionic region.

私共の脳出血例は高血圧性脳出血のみで大脳基底核領域の出血例である.

この様な症例での脳スキャン像はFig. 5に示す様に，大脳基底核領域に比較的淡い，境界不鮮明な，まるい形の陽性像を示す事が多い．脳血管造影所見と対比してみると陽性像と Mass（血腫）の部分とほぼ一致する場合もあるが，陽性像がMassの周辺に存在する場合もかなり認められる.

(IV—4) 脳スキャン陽性率と臨床所見の重症度，及び予後との関係.

脳硬塞では脳スキャンが陽性のものは臨床症状が重篤で且つ予後も悪いといわれているが[5)16)]，脳出血での報告はみられない.

私共は脳出血，脳硬塞の両者でこの検討を行なつた.

臨床症状は急性期の症状で判断し，意識がComa～Sopor，麻痺が高度なものを重症，意識障害がSomnolence 程度で麻痺が中等度か，意識障害がほとんどないが麻痺が高度なものを中等度，意識障害がなく，麻痺も中等度ないし軽度のものを軽症と呼んだ.

Table 5. Clinical state at onset and scan results

Clinical state at onset	Scan results			
	Hemorrhage		Infarction	
	No. scans	positive	No. scans	positive
Mild	2	1 (50.0%)	42	8 (19.0%)*
Moderate	14	6 (42.9%)	44	20 (45.5%)*
Severe	13	6 (46.1%)	6	4 (66.7%)

* P＞0.001

Table 6. Prognosis and scan results

Prognosis	Hemorrhage		Infarction	
	No. scans	positive	No. scans	positive
Improved	22	9 (40.9%)	61	15 (24.6%)*
unchanged	4	2 (50.0%)	22	12 (54.5%)*
Worse or died	3	2 (66.7%)	9	5 (55.6%)

* P＞0.001

臨床症状の軽重と脳スキャン陽性率の関係は表5に示す如くで，脳硬塞では症状の軽いものほど陽性率は低かつたが脳出血では症例が少く不確実だが，この関係は明瞭でなかつた.

予後と脳スキャン陽性率の関係は表6に示す．予後は改善，不変，悪化又は死亡の三段階に分けて判定した.

脳硬塞では予後の良いものほど脳スキャン陽性率が低かつたが，脳出血ではこの傾向が不明瞭であつた.

しかし脳出血では手術的に血腫を除去した者も少数含まれており，非手術例を多数経験して判定する必要があろう.

なお，これ等の観察では脳スキャン陽性とは，全追跡期間中一度でも脳スキャンが陽性であつたものをいい，陰性とは発症後1週～8週の間の脳スキャンが陰性であつたものを陰性と判定して行なつた.

V. 考　案

脳卒中症例でも脳スキャンで陽性像がみられる事は1960年初期頃より偶発的に経験されていた様で[2)8)]，その後系統的研究が行なわれて来た．本邦でも最近宮原等及び高木等による報告がある[9)13)]．しかしほとんどの報告が脳硬塞に関するもので，高血圧性脳出血についての多数例での報告はみられない．私共は脳出血と脳硬塞について多数例の脳スキャンを経験した.

脳出血，脳硬塞共陽性像の出現とその時間的経過には大きな差はない様に思われる．両者共，発症直後に陽性像がみられるものはまれで，発症3～4週前後に最も陽性率が高くなり，数カ月後には陽性率が非常に低くなる．陽性像の濃度も同様な傾向を示し，私共の結果では陽性率の消長とほぼ一致した．今迄の報告でも脳硬塞の場合ほぼ同様の結果である[4)9)12)]．又症状の重篤なものほど早く陽性像が現われこれがより長くつづく傾向がみられる.

脳出血の場合，Overton によれば硬塞より陽性率が高く[12)]，Tow 等も出血例でより陽性率が高

く，且つ，発症1週以内の陽性率の差が著明であるとのべているが[14]，いずれも少数例での報告で信頼性が低い．

私共の結果では脳出血，脳硬塞共陽性率はほとんど同じであり，脳出血で特に陽性像が早く出るという傾向もみられなかつた．

脳硬塞についての陽性像出現の機序についての議論は種々あるが，最近ほぼ考えが統一されて来た様である．

即ち，一般に発症直後には陽性像がみられなく発症数週後に最も著明になり，その後しだいに陽性像がうすくなる事より，陽性像出現には発症後数日で著明になる脳浮腫との関連は少なく，むしろ Early Recovery Stage にみられる硬塞部周辺の幼若血管の増生及びその異常透過性，それに Macrophage の関与等，硬塞部の一連の治癒機転と関係が深いと考えられ，これ等幼若血管が消褪し Gliosis が進むにつれて陽性像が消えて行くと考えられている[4)10)]．この考えについては最近 Dudley A.W. 等の動物実験による実証もみられる[1)]．

発症直後の脳浮腫が発生している時になぜ陽性像が得られないか未だ明確な説明がみられないが，Kapp 等によれば脳浮腫の発生は血液より脳組織への浸出よりは髄液より脳組織の浸出により発生するもので，この為浮腫期には脳スキャンが陽性にならないのであると説明している[6)]．

私共は発症24時間以内に陽性像を示した2例の症例を経験しているが，これ等は上にのべた機序では説明出来ない特殊な例と思われる．

出血性硬塞の場合は毛細管の破壊により血液成分と共にＲＩが血管外へ浸出すると Waxmann 等ものべているが[17)]，私共の症例でも両小脳半球に硬塞があつたのに出血性硬塞部のみにしかも発作直後に陽性像がみられた事よりこの機序によりＲＩが血管外に出たと考えられる．なお，Molinari 等により脳栓塞（出血性硬塞が多い）の2例に発症24時間以内に陽性像が得られたという報告がある[10)]．

症例1の場合，脳スキャンを行なう為ＲＩを注射した頃に脳室への出血が進行しており血液と共にＲＩが脳室へ流入したとしか考えられない．この様な症例の報告は今のところみられない様である．

一般の高血圧性脳出血での陽性像出現機序もその時間的経過や，陽性像が血腫ではなくその周辺に起つている様にみえる事より脳硬塞と同様出血にともなう周辺脳の乏血性変化にともなう修復機転に関連していると我々は考えている．

私共は先に報告した造影剤の Extravasation のみられた症例にも[18)]，造影後ただちに脳スキャンを試みているが，陽性像はみられずむしろ血腫部は 'Cold' であつた．即ち，この様な極端な場合にも血腫内にはＲＩが侵入しないと考えられる．

次に脳卒中の脳スキャンが臨床的にどの様な価値を持つかについて考えたい．

脳スキャンの陽性率，発症後の時間経過による脳スキャン陽性率の変化等よりみて脳卒中の診断そのものには神経学的方法の方がより優れている．脳スキャンは脳卒中による脳局所の変化を検出する方法で脳血管撮影と似た価値を持つ．

脳出血の場合は脳血管撮影では発症後ただちに所見が現われ，所見の出現率も高く，脳スキャンはこの点で劣る．

脳硬塞でも発症後早期に脳血管連続撮影を行なえばかなり高率に異常所見が発見出来るが，読影にかなりの修熟を必要とし，又，閉塞部位は読みとれても硬塞範囲の判定はむずかしい場合もある．

脳スキャンは手技及び読影は極めて容易であり，脳血管撮影で閉塞所見のみられない例にも陽性像が現れる場合もある．又，閉塞部末梢でも常に一定した陽性像が現れるとはかぎらず，陽性像の形はより忠実に硬塞部を表現していると考えられる．脳血管撮影で閉塞所見がうたがわれるが判断がむずかしい症例の確認を脳スキャンで行なえる場合もある．

脳硬塞では脳スキャンと脳血管撮影の両者を行なう事により互に情報をおぎないあう事が出来る．

脳スキャン陽性率と臨床所見，予後との相関が議論されているが[5)16)]，私共の結果では脳硬塞では相関があり，重症な予後の悪い症例でより陽性率が高い傾向がみられたが，脳出血では相関がみられなかつた．

脳硬塞の場合，Usher によれば陽性像の消失が早いものは予後が良く，陽性像の面積が大きく，濃度が高く又濃度の低下がおそいものは予後が悪いと云う[16)]．又 Gutterman によれば，発症1週以内に脳スキャン陽性のものは有意に予後が悪く，発症3週でも陰性のものは予後が良いとのべている[16)]．私共の症例でも同様な傾向がみられた．

Marshall によれば脳卒中の脳スキャンで最も臨床的価値の高いものは脳卒中の症状を示す症例の中に約5％含まれている脳腫瘍を鑑別出来る事だとのべている[7)]．

脳腫瘍と脳卒中の脳スキャン上での鑑別は発症直後の脳スキャンが明らかな陽性像を示す場合はごく少数の例外をのぞいて先ず脳腫瘍と考えられるが，鑑別上の詳細は別の機会に報告の予定である．

IV. 要　約

くも膜下出血をのぞく 199 例の脳卒中患者に 303回の脳スキャンを施行した結果について観察を行なつた．

1) 脳出血52例，脳硬塞 129例の全体としての脳スキャン陽性率はほぼ等しく，約25％であつた．ＴＩＡ群には陽性例がみられなかつた．脳出血，脳硬塞共発症後約3～4週前後で最も陽性率が高くなり陽性像の濃度も高かつた．

2) 脳血管撮影上閉塞所見のみられる脳硬塞例は閉塞所見のない群に比べ著明に脳スキャン陽性率が高かつた．発症後1～8週にスキャンしたもので閉塞所見のある例は64％の陽性率であつた．又脳硬塞では脳スキャン所見はより忠実に硬塞部位を表現する様に思われた．

3) 脳出血では脳血管撮影に比べて脳スキャンの臨床的価値は高いとは云えない．

4) 脳硬塞では臨床的に重症な症例ほど脳スキャン陽性率は高く，又，脳スキャン陽性のものは予後が悪い傾向がみられたが，脳出血ではこの傾向が不明瞭であつた．

5) 発症24時間以内に腸性像を示した症例を2例経験したが，両者共2日目に死亡し，剖検の結果，1例は脳室出血で他は小脳の出血性硬塞であつた．

文　献

1) Dudley, Jr. A.W., Lunzer, S. and Heyman, A.: Localization of radioisotopes (chloromerodrin Hg-203) in experimental cerebral infarction. Stroke. 1 (1970), 143—148.

2) Feindel, W., Rovit, R.L. and Stephens-Newsham, L.: Localization of intracranial vascular lesions by radioactive isotopes and atuomatic contour brain scanner. J. Neurosurg. 18 (1961), 811—821.

3) Glasgow, J.L., Currier, R.D., Goodrich, J.K. and Tutor, F.T.: Brain scanning at varied intervals following C.V.A., J. Nucl. Med. 6 (1965), 902—916.

4) Glasgow, J.L., Currier, R.D., Goodrich, J.K. and Tutor, F.T.: Brain scanning of cerebral infarcts with radioactive murcury. Radiology. 88 (1967), 1086—1091.

5) Gutterman, P. and Shenkin, H.A.: Cerebral scans in complete stroke. Value in prognosis of clinical course. JAMA. 207 (1969), 145—147.

6) Kapp, J. and Paulson, O.B.: The nature of the cerebrospinal fluid barrier and its response to circulatory arrest on movement of cerebrospinal fluid sodium into brain. Neurology. 17 (1967), 720—723.

7) Marshall, J. and Popham, M.: Radioactive brain scanning in management of cerebrovascular disease. J. Neurosurg. psychiat. 33 (1970), 201—204.

8) McAfee, J.G. and Texdal, D.R.: Comparison of radioisotope scanning with cerebral angiography and air study in brain tumor localization. Radiology. 77 (1961), 207—222.

9) 宮原，下条，岩沢，小暮，宮島，柳沢，尾崎，高橋，^{99m}Tc pertechnetate brain scanning による脳血管障害の診断　日本臨床 28 (1970) 124—134.

10) Molinari, G.F., Pricher, F. and Heyman, A.: Serial brain scanning using technetium-99m in patients with cerebral infarction. Neurology. 17 (1967), 627—636.

11) Ojemann, R.G., Aronow, S.A. and Sweet,

W.H.: Scanning with positron-emitting radioisotopes; occlusive cerebral vascular disease. Arch. Neurol. 10 (1964), 116—126.

12) Overton III, M.C., Haynie, T.P. and Snodgrass, S.R.: Brain scans in nonneoplastic intracerebral lesions. JAMA. 191 (1965), 431—436.

14) Tow, D.E., Wagner, H.N., DeLand, F.H. and North, W.A.: Brain scanning in cerebral vascular disease. JAMA. 207 (1969), 105—108.

13) 高木，飯国，岡田，藤井，斉藤，山岡：閉塞性脳血管障害と脳循環，脈管学，11 (1971)，125—132.

15) 上村，丹野，山口，高橋：^{113m}InEDTAのキット化とそれによる脳シンチグラム，日医放会誌 31 (1971) 174—182.

16) Usher, M.S. and Quinn III, J.L.: Serial brain scanning with Technetium 99m pertechnetate in cerebral infarction. Am. J. Roentgenol 105 (1969), 728—733.

17) Waxman, H.J., Ziegler, D.K. and Rubin, S.: Brain scans in diagnosis of cerebrovascular disease. JAMA. 192 (1965), 453—456.

18) Yamaguchi, K., Uemura, K., Takahashi, H., Kowada, M., Kutsuzawa, T.: Intracerebral leakage of contrast medium in apoplexy. Brit. J. Radiol. 44 (1971), 689—691.

19) 山口，上村，高橋：脳硬塞の脳血管撮影所見—検査時期との関連における検討，日医放会誌投稿中，31，(1972)，1090—1099.