The University of Osaka
Institutional Knowledge Archive

Title	側脳室に発生したsubependymomaの1例
Author(s)	本西, 正幸; 樋上, 泰造; 津村, 昌 他
Citation	日本医学放射線学会雑誌. 2001, 61(14), p. 799-801
Version Type	VoR
URL	https://hdl.handle.net/11094/14953
rights	
Note	

The University of Osaka Institutional Knowledge Archive : OUKA

https://ir.library.osaka-u.ac.jp/

The University of Osaka

側脳室に発生したsubependymomaの１例

本西　正幸[1)]　　樋上　泰造[1)]　　津村　　昌[1)]
山田　與徳[2)]　　中山　圭子[3)]

1)国立大阪南病院放射線科　2)同脳神経外科
3)大阪市立大学医学部放射線医学教室

Subependymoma of the Lateral Ventricle: A case report

Masayuki Motonishi[1)], Taizou Higami[1)], Masashi Tsumura[1)], Tomonori Yamada[2)], and Keiko Nakayama[3)]

We report a case of subependymoma of the right lateral ventricle in a 59-year-old man. CT revealed a mass lesion in the right lateral ventricle. No calcification was seen in the tumor, and the right lateral ventricle was dilated dominantly by the tumor. The tumor showed intermediate intensity on T1-weighted MR images and high intensity on T2-weighted MR images. On contrast study, the tumor showed heterogeneous enhancement. We suspected this to be a case of central neurocytoma, and surgical resection was performed. The histological diagnosis was subependymoma, but we considered it difficult to differentiate from astrocytoma, central neurocytoma, and ependymoma.

Research Code No.: 503

Key words: Subependymoma, CT, MRI

Received Jul. 2, 2001; revision accepted Nov. 13, 2001

1) Department of Radiology, Osaka Minami National Hospital
2) Department of Neurosurgery, Osaka Minami National Hospital
3) Department of Radiology, Osaka City University Medical School

別刷請求先
〒586-8521　大阪府河内長野市木戸東町２番１号
国立大阪南病院放射線科
本西　正幸

はじめに

subependymomaは稀な脳腫瘍である．今回われわれは，右側脳室に発生し，鑑別に苦慮したsubependymomaの症例を経験したので，画像所見を中心に報告する．

症　例

59歳，男性．６カ月前より仕事上のミスが目立つようになり，３カ月前より物を散らかすなどの異常行動，痴呆症状出現し，平成12年９月に当院を受診した．家族歴に特記すべきことなく，既往歴として，潰瘍性大腸炎にて内科治療中である．入院時検査所見として白血球軽度上昇が見られたが，その他神経学的検査で著変を認めなかった．

画像所見

CT(Fig. A)：右側脳室内に辺縁不整で内部不均一な腫瘤が見られ，側脳室は右側優位に拡大している．腫瘤内には石灰化は見られない．

MRI：T1 強調横断像(Fig. B)にてCTに一致して，内部不均一な腫瘤が見られ，Gd-DTPA投与後のT1 強調横断像(Fig. C)では，腫瘤は中等度に増強される部分と増強されない部分とが混在している．造影後T1 強調冠状断像(Fig. D)にても，不均一に造影される腫瘤が右側脳室に存在し，透明中隔は左側に圧排されていた．T2 強調横断像(Fig. E)で腫瘤はやや高信号で，腫瘤内部に小さな嚢胞成分と思われる高信号域が散在している．以上の画像所見よりependymoma，central neurocytomaが疑われた．

手術所見

腫瘍は易出血性で透明中隔，側脳室外側壁と接していたが，透明中隔から発生したと考えられた．

病理学的所見

H-E染色にて，豊富なグリア線維の中に比較的小型の類円形から卵円形の核を有する腫瘍細胞が層状，散在性に分布し，その多くの箇所で微小な嚢胞が見られた．(Fig. F)以上の特徴的な組織像と免疫組織染色でGFAP染色が強陽性で，EMA染色は陰性であったことからsubependymomaと診断された．

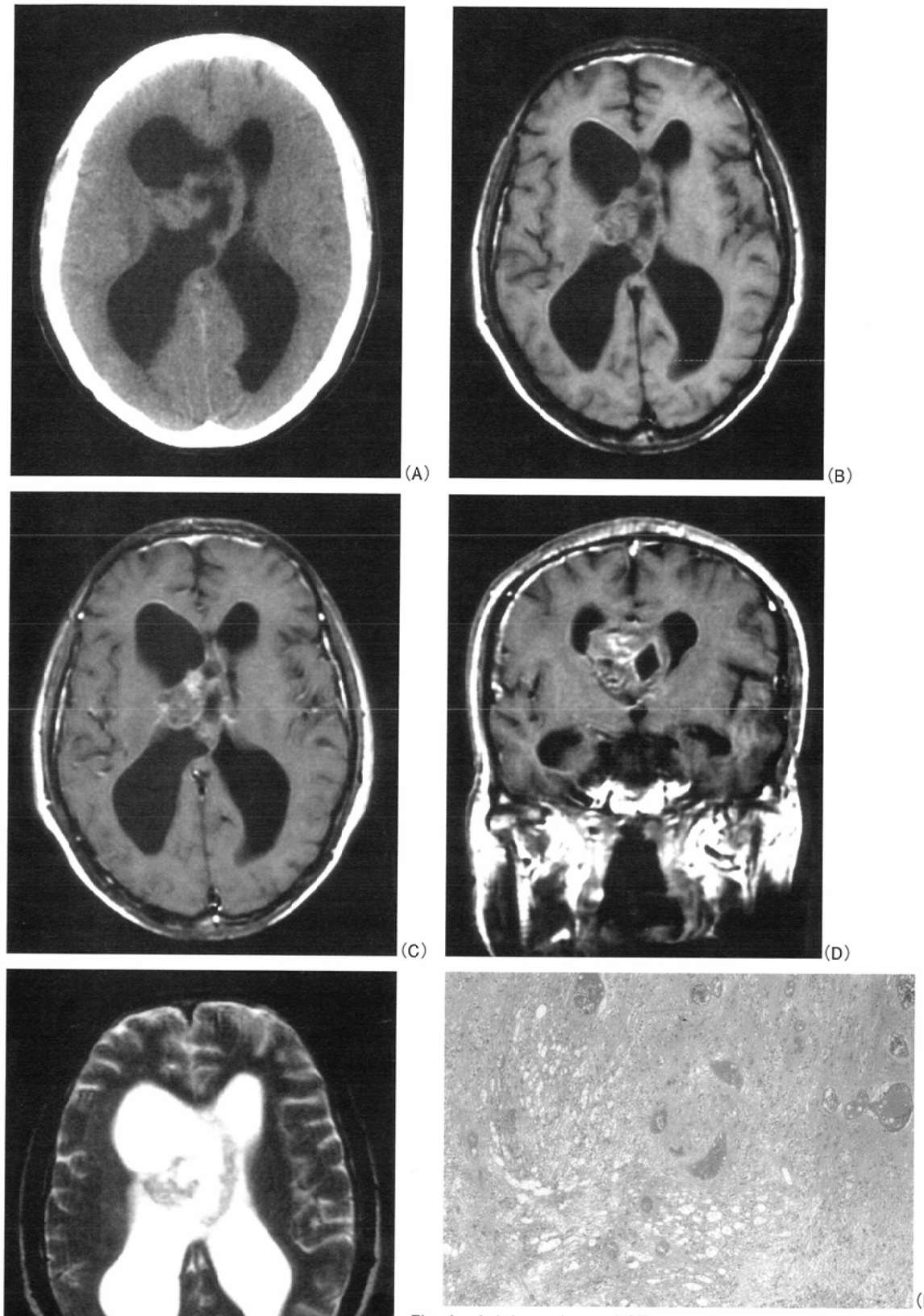

Fig. A Axial unenhanced CT scan shows a mass in the right lateral ventricle. Calcification is not seen in the tumor.
B MRI axial T1WI. The solid portion of the mass reveals isointensity compared with brain.
C Contrast-enhanced axial T1WI after Gd-DTPA intravenous injection. The solid portion of the mass shows heterogeneous enhancement.
D Contrast-enhanced coronal T1WI shows that the septum pellucidum is compressed by the mass and shifts to the left side.
E MRI axial T2WI shows that many small cystic portions are detected in the mass.
F The tumor consists of fibrous tissue and many microcystic portions. (H-E, x40)

考　察

subependymomaは高度に分化したependymomaの亜型と考えられる稀な良性腫瘍である．頻度は脳腫瘍の0.7％で[1]，第4脳室が好発部位で，約1/4が側脳室に発生すると言われている．嚢胞を伴う不均一な場合も報告されているが[2]，典型的には充実性で比較的均一であり，境界明瞭な脳室内腫瘍として認められることが多い．石灰化が見られる場合も報告されている[3]．CTにて境界明瞭な低～等濃度の腫瘤であり，MRIではT1強調像にて低～等信号のものが多く，T2強調像にて高信号を示す[2]．多くは増強効果はないか，わずかに見られる[3),4]．しかし造影CTや造影MRIで比較的明瞭に増強される場合も報告されている[2]．側脳室内に発生する腫瘍との鑑別診断として，astrocytoma, oligodendroglioma, ependymoma, meningioma, choroid plexus papilloma, central neurocytoma, subependymal giant cell astrocytomaなどがある．oligodendrogliomaは高率に石灰化を伴うこと，meningiomaはsolidでdiffuse enhanceを受け，側脳室三角部に多いこと，choroid plexus papillomaは小児に起こること，subependymal giant cell astrocytomaはほとんどの場合結節性硬化症を合併することなどから，ある程度今回の症例と鑑別が可能と思われる．しかし特に今回の症例は辺縁不整で内部不均一であったため，subependymomaとしては非典型的であり，高齢ではあるが，術前はcentral neurocytomaの可能性も考えた．central neurocytomaの場合にはCTにて高吸収，MRIにて高信号を示すとの報告もあるが[5]，ependymoma, central neurocyto-ma, astrocytomaと画像上鑑別困難と考えられた．側脳室内腫瘍の診断において石灰化が乏しく，造影CTやMRIで増強が弱い場合，稀な腫瘍であるが，術前に診断されれば，周囲の正常組織を無理に損傷せずに切除することにより安全に手術が行われ，長期的予後の良い可能性のあるsubependymomaの可能性を考慮すべきと考える．

文　献

1) 元井紀子，石田　剛，堀内　啓，他：側脳室上衣下腫subependymomaの1例－その捺印細胞像－．日本臨床細胞学会雑誌 36：2，200–204，1997
2) Nishio S, Morioka T, Mihara F: Subependymoma of the lateral ventricles. Neurosurg Rev 23: 98–103, 2000
3) Chiechi VM, Smirniotopoulos GJ, Jones VR: Intracranial subependymomas: CT and MR imaging features in 24 cases. AJR 165: 1245–1250, 1995
4) Hoeffel C, Polivka M, Lot G, et al: MR manifestations of subependymomas. AJNR 16: 2121–2129, 1995
5) Wichmann W, Schubiger O, Deimling VA, et al: Neuroradiology of central neurocytoma.Neuroradiology 33: 143–148, 1999