The University of Osaka
Institutional Knowledge Archive

Title	一回撮影エネルギー差分法-Bone imageにおける臨床的有用性の検討-
Author(s)	上村, 良一; 高島, 力
Citation	日本医学放射線学会雑誌. 1989, 49(5), p. 562-567
Version Type	VoR
URL	https://hdl.handle.net/11094/14961
rights	
Note	

The University of Osaka Institutional Knowledge Archive : OUKA

https://ir.library.osaka-u.ac.jp/

The University of Osaka

日本医放会誌：49（5），562—567，1989（平1）

一回撮影エネルギー差分法

—Bone imageにおける臨床的有用性の検討—

金沢大学医学部放射線医学教室
上村良一　高島力

（昭和63年6月28日受付）
（昭和63年12月21日最終原稿受付）

Single Exposure Energy Subtraction Chest Radiography

—Clinical Survey on Utility of Bone Image—

Ryoichi Kamimura and Tsutomu Takashima
Department of Radiology, Kanazawa University School of Medicine

Research Code No. : 506

Key Words : Computed radiography, Single exposure dual energy subtraction, Bone image

The authors undertook a clinical study to determine the values and limitations of soft tissue subtracted image by dual-energy digital radiography. 573 patients were examined by dual-energy subtraction with a single exposure using computed radiography.

Soft tissue subtracted image were found informative in 37 patients (6.5%) compared with unsubtracted image. It provied useful information about demonstrating calcification in pulmonary nodules, assessing the presence or absence of rib lesions, and excluding the possibility of pulmonary nodules.

はじめに

エネルギー差分法（dual energy projection radiography）はX線のエネルギー差により各物質間でX線吸収特性が異なる事を利用して低圧高圧二種類のデジタル画像から荷重演算法により骨陰影（石灰化影）のみを表示したり，消去したりする方法で現在胸部領域を中心に臨床応用が試みられている．低圧高圧二種類の画像を得る為に短時間で電圧を変化させ，二回X線を曝射する方法[1]とイメージセンサー（例えばimaging plate IP）間に金属フィルターをはさんでその前後でエネルギー差をつける一回撮影法がある[2)3)]．我々は被写体の動きによるミスレジストレーションがなく，ルーチン検査に適した一回撮影法が本命と考え原発性肺癌例を中心に臨床応用を試みてきた[2)4)]．今回石灰化影のみが表示されるbone imageに関して臨床的有用性ならびに問題点につき検討したので報告する．

対象及び方法

金沢大学附属病院放射線部では昭和59年よりcomputed radiography（FCR）による一回撮影エネルギー差分法（FCR-ES）の胸部臨床応用を試みている．今回は前回報告[2)]後の昭和61年4月から昭和63年3月までの2年間で胸部FCR-ESを施行した573例（計654回）を対象とした．この期間中FCR-ESの対象者は，1）腫瘤影，孤立性肺野小結節影，閉塞性肺炎像がconventional x-pでみられ肺癌が疑われた症例：341例，2）泌尿器科，整

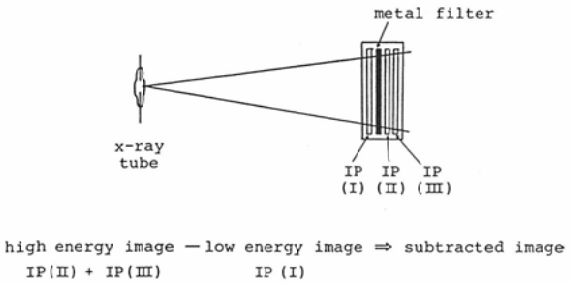

Fig. 1　Schematic representation of single exposure energy subtraction.
Metal filter : 1mm Cu
I.P. : imaging plate for CR

形外科領域の悪性腫瘍患者例で肺転移のスクリーニングを目的とした症例：180例，3）その他：52例の3群に分類された．

Bone imageの臨床的有用性の評価は，FCR-ES施行の際同時に得られる通常のFCR胸部単純写真と対比した．即ち通常のFCR像に対してFCR-ES bone imageで新たな情報が付加された場合をbone image有効例とし，通常FCR像にても評価はできるが所見をより明瞭とし確診を得る上で有用であった場合をbone image改善例とした．有効例，改善例の和を有用例とし，その内容，頻度についてretrospectiveに検討した．判定は2名の放射線科医の協議により決定された．なおFCR-ES bone imageで偶然明瞭となつた小石灰化病巣など臨床的意義のないものは除外した．

我々の一回撮影によるFCR-ESの方法をFig. 1に示す．イメージングプレート間に1mm銅の金属フィルターをはさんでその前後で低圧高圧二種類の像を得るもので，撮影電圧100KVp，撮影電流200mA，曝射時間250msecで撮影した．サブトラクション像soft tissue imageの処理は重み付け係数，低圧16，高圧24としbone imageは低圧高圧ともに32として（高圧画像）−（低圧画像）でサブトラクション像を得た．比較する通常のFCR画像は質の異なる2種類の画像にて診断される．その画像処理として，当施設では放射線科医の協議に基づき階調処理は通常のX線写真と同様なS字型の特性曲線をもつものとrをねかせ特性曲線が直線を呈する2種類をルーチンに使用している．空間周波数処理はともに低周波領域を軽度に強調したもので高周波処理画像は原則として用いていない．

Table 1

Valid content	conventional CR	CR-ES bone image	effective	improved
Demonstration of the calcification in pulmonary nodules			6 cases	8 cases
			14 cases	
Detection of the bone lesions		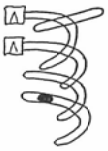	3 cases	8 cases
			11 cases	
Exclusion of the possibility of pulmonary nodules		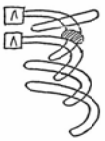	9 cases	3 cases
			12 cases	
			Total	37 cases (6.5%)

結　　果（Table 1）

FCR-ESによるbone imageが臨床的に有用であると判断された症例は37例（6.5%）であつた．有効例の内容をみてみると以下に示す3群に分類された．1）肺野結節影内の石灰化がbone imageにより明瞭となり陳旧性結核腫が示唆され質的診断に貢献する場合（Fig. 2）．2）癌の肋骨転移，浸潤など骨病変の検出に役立つ場合（Fig. 3）．3）conventional X-Pでは孤立性肺野結節影としてとらえられ肺癌が疑われるが，bone imageではこの陰影が肋軟骨の化骨や胸膜の石灰化など病的意義のない石灰化由来の陰影である事が判明する場合（Fig. 4）．有用例数はそれぞれ，1）14例，2）11例，3）12例とほぼ同数であった．有効改善別にみると肺野結節影としてとらえられる陰影が肺癌などの肺内病変ではなく石灰化由来である事が判明するもので12例中9例が有効で有効率が高かった．骨病変の検出では11例中3例のみが有効で，通常のFCR画像にても注意すれば読影可能な症例が多かった．

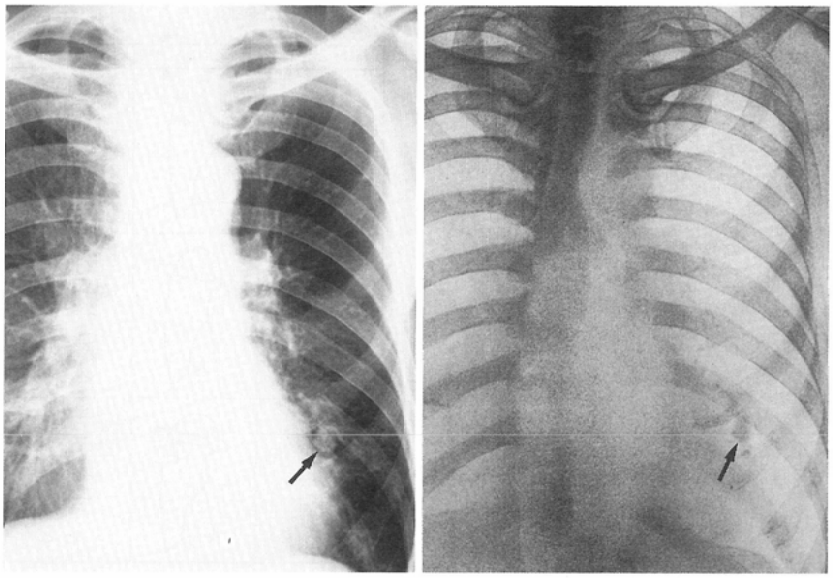

A B

Fig. 2 Chest radiographs of patient with small nodule in left lower lung field (granuloma).
A. conventional CR film.
B. bone film shows diffuse calcification in the lesion which is not visible on A (arrow).

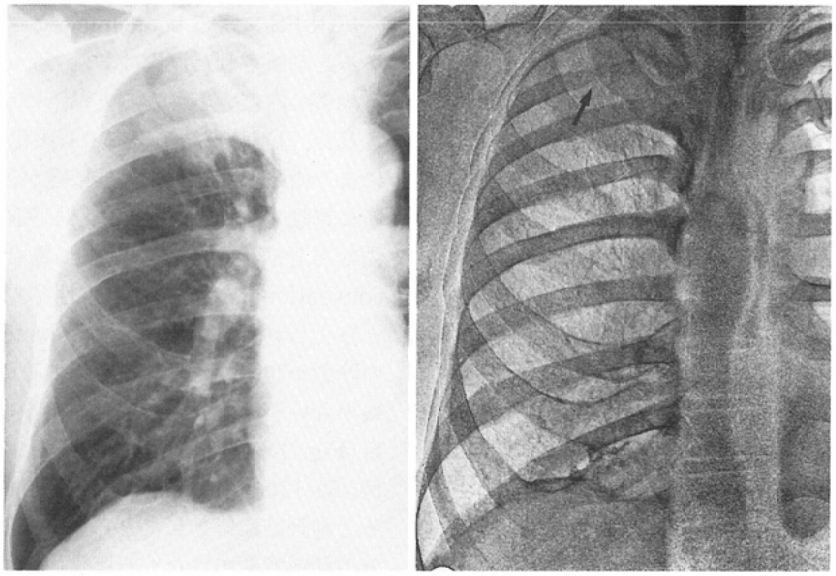

A B

Fig. 3 Chest radiographs of patient with rib involvement from lung cancer.
A. conventional CR film.
B. bone film. : destruction of the posterior portion of IIIrd rib, which obscured by mass density, is clearly seen (arrow).

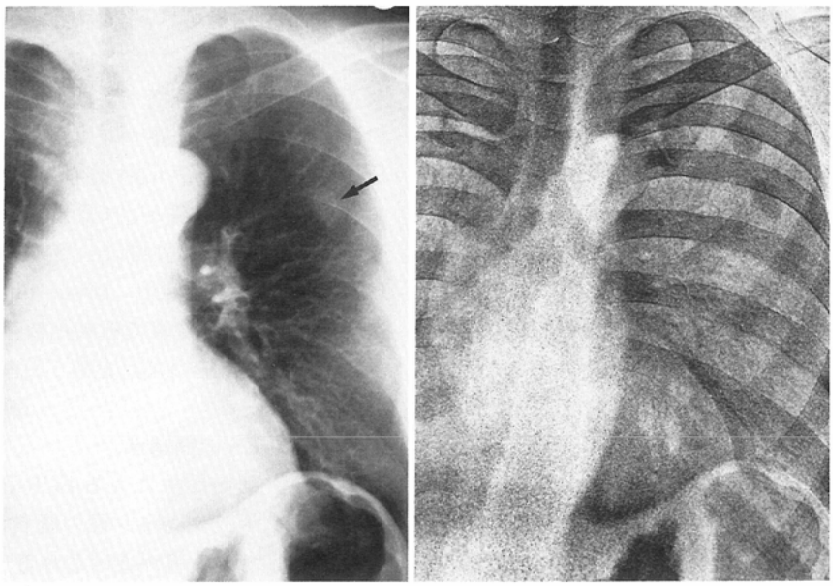

A　B

Fig. 4　Chest radiographs of patient with rib fracture healing.
A. conventional CR film : ossification of the left 6th rib simulate a parenchymal nodule (arrow).
B. bone film : ossification of the 6th and 5th ribs are clearly seen.

考　察

1）エネルギー差分法について

エネルギー差分法はX線フィルムの時代から試みられてきたが照射量とフィルムの黒化度の間で直線関係がない事や管電圧変換など困難な問題が多く実用化にはいたらなかった．1980年代にはいりデジタルラジオグラフィーとの組み合わせによりこれらの問題に改良が加えられ臨床応用されるにいたった．欧米ではスリットデジタルラジオグラフィーを利用した方法が開発されその有用性が報告されている[5)~7)]．FCRは我が国で開発されたデジタルラジオグラフィーの一種である．IPのダイナミックレンジが広く感度が優れる事や高度の画像処理機能をもつ事，被曝量を低減しうる事，従来のX線撮影装置をそのまま使用できる事，他のデジタルラジオグラフィーに比して解像力が良い事などが利点として挙げられる．我々はこれまでFCRを用いた一回撮影によるエネルギー差分法を胸部診断に試みてきた．二回撮影法に比べ，エネルギー分離の点で劣るものの，一回の被曝で通常のFCR画像，soft tissue image, bone imageが同時に得られスクリーニング検査に適している[2)]．又体動によるミスレジストレーションのない事も利点である．

2）エネルギー差分法の臨床的有用性

エネルギー差分法におけるsoft tissue imageの有効性は従来見落としの多かった骨に重なる陰影の検出が容易になる事である．Niklason等はファントームを用いた肺野結節影の読影実験からエネルギー差分法はconventional X-Pに比して結節影検出に有効であったと述べている．又胸椎陰影の消去により気管をはじめとした上部気道病変の観察にも有利である．

一方bone imageにおいては肺野結節影の質的診断に関連して，病巣内の石灰化検出に関する報告が多い．Fraser等[5)]はエネルギー差分法の臨床的検討からbone imageは結節影内の石灰化の有無の評価に極めて鋭敏であると述べている．又最近デジタルの利点をいかしカルシウム量の定量化も試みられ，画像に反映されない微量な石灰化を

検出しようとする報告もみられる[8)9)]．骨病変の検出に関してはデジタル画像，特にエネルギー差分法では空間分解能は悪く，conventional X-P に比して微細な骨梁などの評価は劣る．しかし軟部陰影が除去される事により骨陰影はみやすくなり（conspicuity enhancement）病変検出が容易になるとされる[6)]．

我々の bone image に関する今回の臨床的検討からも前回の報告[2)]同様肺野結節影内の石灰化の評価，骨病変の検出において有効例がみられた．更に今回の検討からこれまでに報告されていない新たな有効内容として肺野結節影の false positive 除外に役立つ事が示された．すなわち conventional X-P では孤立性肺野結節影としてのみとらえられ肺癌疑いとされている中に，単に肋軟骨の化骨や骨折後の仮骨形成，胸膜石灰化をみている場合がある．Bone image では石灰化影である事の判断は容易で断層撮影，CT スキャン等の精検が省略され効率良い検査が可能となる．有効率もこの群では12例中 9 例と最も高かった．一般的に胸部 X 線撮影は読影可能域が広い120～140 KVp の高圧撮影が推奨されている．しかし欠点として肺野のコントラストが低下する事と石灰化影の認識が困難になる事が挙げられる．すなわち低圧撮影であれば石灰化影と容易に判断される場合でも高圧撮影では時として肺野腫瘤影，浸潤影[10)]などと誤認される例がある．エネルギー差分法では通常 FCR 画像，soft tissue image とともに bone image を得る事で石灰化の存在の認識を容易にし，高圧撮影の欠点を補う役割もはたし得ると考えられる．

3）FCR-ES の問題点

現行の一回撮影法による FCR-ES の問題点としてはサブトラクション像の画質が X 線量にかなり依存している事があげられる[3)]．被写体厚のうすい上肺野であれば良好な像となって問題ないが X 線量が不足する縦隔側や横隔膜ドーム下では画質は著しく劣化する．正常例の bone image でも上肺野の肋骨は明瞭に描画されるが，横隔膜ドーム下の肋骨や胸椎などは描出不十分で評価困

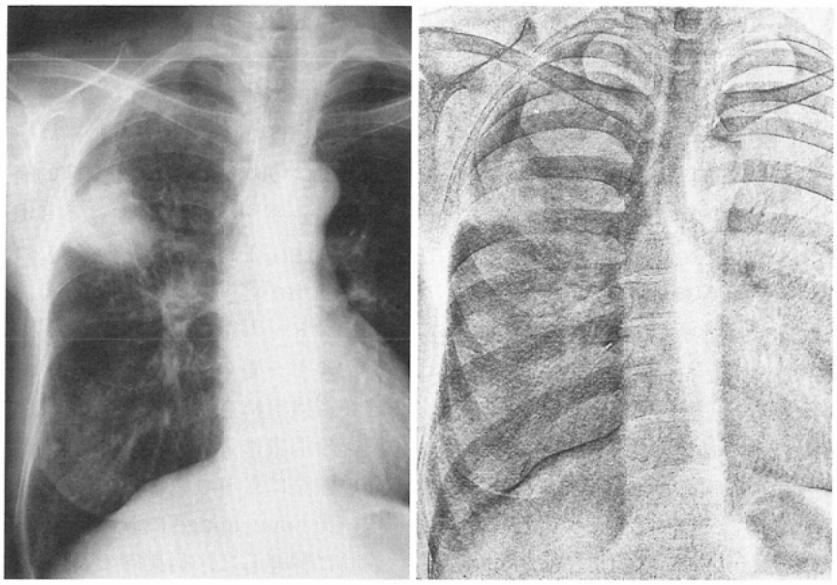

A B

Fig. 5 Example of simulated destruction of the posterior portion of ribs.
A. conventional CR film.
B. bone film : unclear visualization of the posterior portion of the 6th and 7th ribs is due to poor energy separation because of the thickness of the high contrast mass density.

難な場合が多い．したがってこれらの部位に結節影が存在した場合内部の石灰化の評価については信頼性が乏しい．又骨病変の検出に関しても肺野に大きな腫瘤影があった場合X線透過性の減弱により腫瘤に重なる助骨があたかも浸潤された如く消失してしまう事も時に経験される(Fig. 5)．従ってbone imageをみる場合，常に通常のFCR画像と対比して読影する必要がある．現在この点の技術的改良も試みられており[11]，一回撮影エネルギー差分法がルーチン検査の一環として臨床に普及する可能性を追求していきたい．

まとめ

CRによる一回撮影エネルギー差分法を施行した573例のbone imageをretrospectiveに検討し以下の結論を得た．

1) Bone imageが診断に有用であった症例は37例（6.5%）であった．

2) 有効例の内容は，①肺野結節影内の石灰化が明瞭となる．②骨病変の検出が容易となる．③conventional X-Pで肺野結節影としてとらえられる陰影が骨由来である事が判明する（肺野結節影検出におけるfalse positive例の除外）．以上3点に要約される．

3) Bone imageは石灰化影の認識を容易にし現在一般的に広く推奨されている高圧の胸部撮影の欠点を補う役割をはたす．

本研究は財団法人北国がん研究振興財団の研究助成をうけた．

文　献

1) 西谷　弘，松浦啓一：コンデンサ式X線発生装置とFCRを用いたDual-Energy Projection Radiographyにおける撮影条件の設定．日本医放会誌 47：644—650, 1987
2) Takashima T：Single exposure energy subtraction chest radiography in diagnosis of pulmonary cancer. Nippon Acta Radiologica 47：455—464, 1987
3) Ishigaki T, Sakuma S, Horikawa Y, et al：One-shot dual-energy subtraction imaging. Radiology 161：271—273, 1986
4) 上村良一，高島　力，鈴木正行，他：肺癌の質的診断：computed radiographyによる診断．画像診断，7：988—993, 1987
5) Fraser RG, Hickey NM, Niklason LT, et al：Calcification in pulmonary nodules：Detection with dual-energy digital radiography. Radiology 160：595—601, 1986
6) Sartoris DJ, Sommer FG, Oppenheimer DA：Dual-energy scand projection radiography of osseous metastatic disease. Invest Radiol 20：983—988, 1985
7) Niklason LT, Hickey NM, Chakraborty DP, et al：Simulated pulmoanry nodules：Detection with dual energy digital versus conventional radiography. Radiology 160：589—593, 1986
8) Hickey NM, Niklason LT, Sabbagh E：Dual-energy digital radiographic quantification of calcium in simulated pulmonary nodules. AJR 148：19—24, 1987
9) Sanders C, Frank MS, Rostand SG, et al：Metastatic calcification of the heart and lungs in end-stage renal disease：Detection on and quantification by dual-energy digital chest radiography. AJR 149：881—887, 1987
10) 高島　力，上村良一，瀬尾迪夫：Dual energy subtraction radiographyでみた肺胞微石症の1例．日胸疾会誌，（投稿中）
11) Barnes GT, Sones RA, Tesic MM, et al：Detector for dualenergy digital radiography. Radiology 156：537—540, 1985