The University of Osaka
Institutional Knowledge Archive

Title	慢性肝疾患患者に超音波検査で指摘された10mm未満の肝内小結節の経過の検討
Author(s)	田波, 穣; 小川, 健二; 田波, 良子 他
Citation	日本医学放射線学会雑誌. 2002, 62(1), p. 17-22
Version Type	VoR
URL	https://hdl.handle.net/11094/14986
rights	
Note	

The University of Osaka Institutional Knowledge Archive : OUKA

https://ir.library.osaka-u.ac.jp/

The University of Osaka

慢性肝疾患患者に超音波検査で指摘された10mm未満の肝内小結節の経過の検討

田波　穣[1)]　小川　健二[1)]　田波　良子[2)]　岡田　真広[2)]　松本　一宏[2)]
藤原　広和[2)]　陣崎　雅弘[2)]　大熊　潔[2)]　栗林　幸夫[2)]

1）日本鋼管病院放射線科　2）慶應義塾大学医学部放射線診断科

Outcome of hepatic nodules less than 10 mm in size detected by ultrasonography in patients with chronic liver disease

Yutaka Tanami[1)], Kenji Ogawa[1)], Yoshiko Tanami[2)], Masahiro Okada[2)], Kazuhiro Matsumoto[2)], Hirokazu Fujiwara[2)], Masahiro Jinzaki[2)], Kiyoshi Ohkuma[2)] and Sachio Kuribayashi[2)]

The number of hepatic nodules detected by ultrasonography in patients with chronic liver disease has increased. Although it potentially is important to understand the outcome of small solitary hepatic nodules, they have not been fully investigated. In this study, we evaluated retrospectively the outcome of 35 solitary hepatic nodules smaller than 10 mm in 35 patients with chronic liver disease. The follow-up period ranged from 24 to 94 months, and, during follow-up, 8 of 35 nodules (23%) increased in size, 17 nodules (49%) showed no change, and 10 nodules (29%) disappeared. It took less than 12 months for 5 nodules to increase in size, and less than 24 months for 3 nodules. There was no significant difference between the ultrasonographic findings (echogenicity and size) of the nodules and their outcome. We conclude that follow-up observation of at least 24 months is essential to evaluate the outcome of solitary hepatic nodules.

Research Code No.: 514.2

Key words: *Liver, Small hepatic nodule, Ultrasonography, Hepatocellular carcinoma, Liver cirrhosis*

Received Jul. 18, 2001; revision accepted Nov. 15, 2001

1) Department of Radiology, Nippon Kokan Hospital
2) Department of Diagnostic Radiology, Keio University School of Medicine

別刷請求先
〒160-8582　東京都新宿区信濃町35
慶應義塾大学医学部放射線診断科
田波　穣

はじめに

慢性肝炎患者には超音波検査にて肝内に高エコーや，低エコーの結節が検出されることが多いが，10mm以下の結節では1年間の画像診断による経過観察でほとんど変化がなく，経皮的針生検でも非悪性の結節が多いとする報告がある[1)-3)]．現在，超音波検査にて小結節が検出された場合に施行する画像診断法としてdynamic CTやdynamic MRI，Superparamagnetic iron oxide（以下SPIO）MRI，経静脈性の造影剤併用の超音波検査などの比較的侵襲性の少ない検査手段と，computed tomography during arterial portography（以下CTAP），computed tomograpy during hepatic arteriography（以下CTHA），CO_2 経動脈的投与による造影超音波検査，経皮的針生検などの相対的に侵襲性の高い検査手段がある[4)-8)]．

しかし，CTAP，CTHAを施行しても高分化肝細胞癌の中にはhigh grade dysplastic nodulesと同様の所見を呈する例も少なくなく[9)]，経皮的針生検でも腺腫様過形成や異型腺腫様過形成と高分化肝細胞癌とが鑑別困難な場合も存在する[10)]．同一肝内に肝細胞癌が認められ，その娘結節として小結節が疑われる場合には主結節と同時に検査を施行し，評価することが可能であるが，小結節が単発で肝内に存在する場合には経過観察をどのように施行するかはいまだ確立されていない．われわれはこのような肝小結節に対しては肝細胞癌の既往のある症例や多発例でない限り超音波による経過観察を主体とし，経皮的針生検やCTAP，CTHAなどの侵襲性のある検査に関しては増大傾向が認められた時点で施行することとしている．これまで数多くの小さい肝細胞癌に関する画像診断の報告があるが，10mm未満かつ単発の小結節の経過に関する報告はわれわれの知る限りない．今回われわれは慢性肝疾患患者に超音波検査で認められた10mm未満の単発性結節の経過につきretrospectiveに検討したので報告する．

対象と方法

対象は1991年1月から2000年12月の間に腹部超音波検査

が施行された肝癌の既往のない慢性肝疾患患者950例中，指摘された単発の結節径10mm未満の小結節で2回以上の超音波検査にて再現性を持って描出され，2年以上経過を観察可能であった．35結節35症例とした．年齢は35～79歳(平均58.6歳)，性別の内訳は男性24人，女性11人であった．慢性肝疾患の内訳はC型肝炎24例，B型肝炎5例，アルコール性肝炎6例でChild-Pughスコアに従った分類では35例全例がAに分類された．検査間隔は平均8.4±3.3カ月であった．機種はLOGIQ500(GE横河社)，SSD-5500(ALOKA社)，EUB565A(日立社)の3機種を用い，いずれも探触子は3.5MHzのコンベックス型プローブを用いた．検査は熟練した放射線科医2名および超音波検査技師3名で行った．

方法は，当初認められた結節の超音波像を低エコーと高エコーの2群に分類し，辺縁低エコー帯，モザイクパターン，Bright Loop(高分化肝細胞癌において時に辺縁を中心として脂肪化が生じた場合，超音波上腫瘍の周辺部が高エコーに描出されること)の有無を検討した．さらに結節の経過につき不明瞭化，変化なし，増大の3群に分類した．不明瞭化とは最初認められた結節が経過観察期間中のある回以降，描出されなかった場合とした．また，結節の大きさは検査報告書の記載に基づき，結節の最大径とした．計測ごとに結節の最大径にわずかな計測値の差が生じうることを考慮して，経過観察期間を通じて3mm以上の増大が見られた場合を増大とし，それ以外の結節を変化なしとした．結節のエコーレベルと経過との間の関連の有無をχ^2検定にて，結節の大きさと経過の関連をKruskal-Wallis testにて，結節の大きさとエコーレベルの関連をMann-Whitney's Utestにていずれも5%の危険率で検定した．さらに増大傾向が認められた症例では超音波検査にて大きさの変化が認められた時期を検討した．

結　果

1．小結節の経過

経過観察の期間は2.1年から9.4年であり，平均の経過観察期間は4.6±2.2年であった．経過観察中に不明瞭化した結節は10結節(29%)，変化が認められなかった結節は17結節(49%)，増大した結節は8結節(23%)であった．なお，増大した結節全例で，その後施行されたdynamic CT動脈相にて一部または全体に早期濃染を認め，晩期相では低吸収となったことから，肝細胞癌が疑われた(Fig. 1, 2)．このうち1例は手術が施行され，組織学的に肝細胞癌であることが証明された．経過別に大きさを検討すると，初回検出時の平均径は全体では7.0±1.5mmで，不明瞭化した結節の平均径は6.2±1.5mm，変化が認められなかった結節の平均径はは7.1±1.4mm，増大傾向が認められた結節の平均径は7.9±1.4mmであり，相対的に増大傾向が認められた結節の方が大きかったが，初回検出時の結節の大きさとその後の経過には有意な関連は認められなかった(Table 1)(P=0.092)．他の画像診断や経皮的針生検にて肝血管腫の診断がされた結節はなく，また，経過観察されている結節とは異なる部位に肝細胞癌が発生した症例もなかった．不明瞭化した結節あるいは変化が認められなかった結節の内，経過観察期間内に他の画像診断にて，肝細胞癌が疑われた例はなかった．

2．小結節の超音波像

36結節中12結節が低エコーであり，24結節が高エコーであった．辺縁低エコー帯やモザイクパターン，Bright Loopはいずれの結節でも認められなかった．結節のエコーレベルとその後の経過の関係に，有意差は認められなかった(Table 2)(P=0.383)．平均径は低エコーの結節では7.5±1.3mm，高エコーの結節では6.8±1.6mmであり，高エコーの結節の方がやや小さかったが，有意差は認められなかった(Table 3)(P=0.189)．

3．増大傾向が認められた時期

増大傾向が認められた8結節の内，5結節は経過観察開始後1年以内に増大し，残りの3結節は全例2年以内に増大した(Table 4)．

考　察

慢性肝疾患患者の経過観察に超音波検査は不可欠であり，その画質の向上と共に多くの肝小結節が描出されるようになった[1]．小結節の大きさが小さい場合には多くの非悪性結節を含み[2]，医療経済学的側面を考慮するとどのように画像診断を進めて行くかは大きな問題と考えられる．

Horigomeらはdynamic CT, dynamic MRI, DSAでの総合的な診断能を検討し，10mm以下の肝細胞癌の内，65.5%が診断可能であったと報告しており[7]，一方でHoriらは10mm未満の肝細胞癌につき検討し，CTAPでは90%，CTHAでは88%の結節が診断可能であり，dynamic CTやdynamic MRIより有意に優れていたと報告している[6]．しかし，Tanakaらは超音波検査で指摘され，CTAPで指摘困難であった31結節を検討し，その内55%にあたる17結節が肝細胞癌であったと報告し[11]，高分化肝細胞癌の場合にはCTAP，CTHAでも再生結節と同様の画像を呈しうるとしている．また，腫瘍マーカーではAFPの有意な上昇(200ng/mL以上)は小さな肝細胞癌では認められないことが多く，良性との鑑別は困難とする報告や，PIVKA-2は径16mm以上でのみ上昇が認められたとの報告がされている[12), 13]．

このように，大きさが小さくなればなるほど肝の小結節はdynamic CTやdynamic MRIでは検出不良であることも少なくなく，CTAPやCTHAを施行してもなお確定診断の得られない症例がある．この為，われわれは10mm未満の肝小結節に対しては肝細胞癌の既往のある症例や多発例でない限り，超音波による経過観察を主体として画像診断を組み立てることとしている．今回は比較的長期間にわたって追跡可能であった小結節の経過につき検討した．

今回の検討では29%の結節が経過観察中に不明瞭化し，5～15mmの結節を対象とした杉浦らの報告と同様であった[2]．

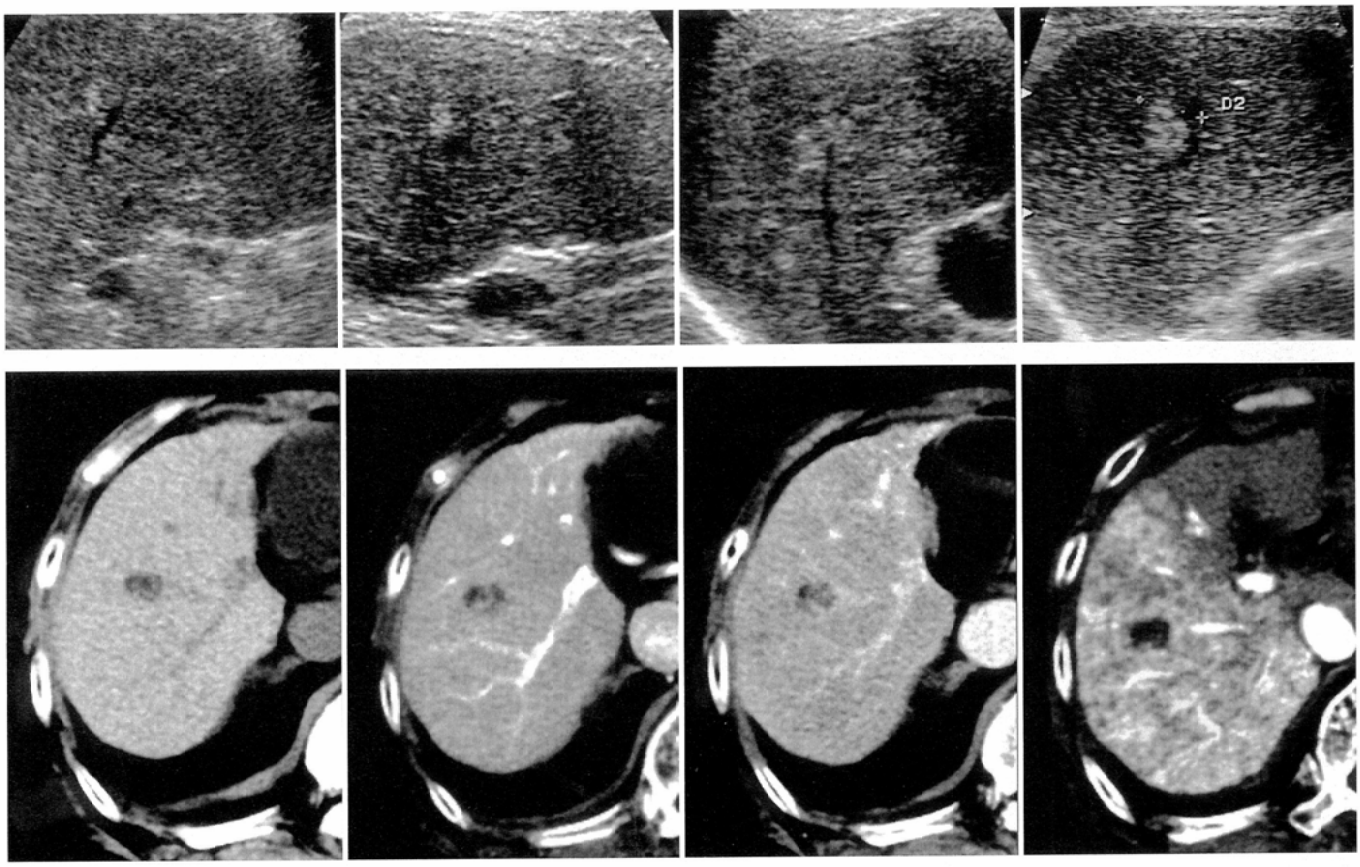

Case 1: A 78-year-old woman with hepatocellular carcinoma (HCC).
Fig. 1A Ultrasonography of case 1.
1: Ultrasonography shows a hyperechoic nodule of 7 mm in diameter.
2: The nodule is 10 mm in diameter after 4 months.
3: The nodule shows no change during 3 months.
4: The nodule is 13 mm in diameter 20 months after the first examination.
Fig. 1B CT of case 1.
1: Unenhanced CT.
2: CT scan obtained 30 seconds after rapid intravenous injection of contrast medium.
3: CT scan obtained 2 minutes after intravenous injection of contrast medium.
4: CT during arterial portography (CTAP).
Contrast-enhanced dynamic CT shows the lesion as an area of low density on unenhanced CT images and an area of subtle enhancement on hepatic arterial-phase CT images, suggesting the diagnosis of HCC. CTAP shows the lesion as an area of portal perfusion defect.

A-1	A-2	A-3	A-4
B-1	B-2	B-3	B-4

また，Sekiらは生検でdysplastic noduleと診断された33結節のその後の経過を検討し，15結節(45.5%)の症例で不明瞭化したと報告している[14]．しかし，どのような病態によって不明瞭化していくのかは明らかではなく，今後の検討課題と考えられる．

以前の報告では10mm以下の結節の大部分は良性結節であると報告されているが[2),15)]，今回の検討では増大した結節は23%を占めており，10mm以下の小結節であっても増大傾向を示す症例は少なくない．また，変化していない結節(48%)に関しても，今後この中から増大傾向を示す結節が出現する可能性は否定できず，注意深い経過観察が重要と考えられた．

結節の性状に関しては，高エコーの群の頻度が低エコーの群よりも高く，また平均腫瘍径も小さかった．小肝細胞癌の超音波所見につき検討した過去の報告では，低エコーの結節は高エコーの結節とほぼ同数あるいはそれ以上とする報告が多いこと[2),13),16),17)]を考慮すると，高エコーの結節の方が小結節として認識されやすいことが推測された．

また，いずれの結節も初回の超音波検査では辺縁低エコー帯やモザイクパターン，Bright Loopは認められなかった．神代らは径20mmの癌結節では被膜および隔壁の形成頻度は75%，83%と高率であるが，径15mm以下ではいずれも20数%と低く，さらに径10mm未満ではほとんど認められないことを報告しており[18]，10mm以下の肝細胞癌では超音波上の特徴的所見は乏しいと考えられる．経過別に大きさを検討すると，不明瞭化，変化なし，増大の3群の初回検査時の結節の大きさの間には有意差はなかった．従って，肝結節が当初に指摘された時点で結節の性状やエコーレベル，大きさといったBモード上の超音波所見からその後の経過を予測することは困難であると考えられた．

現在，肝細胞癌の診断に対しては超音波を初めとしてCT，MRI，血管造影など様々なモダリティがあり，さらにそれぞれに関して多彩な造影剤を併用することが可能である．超音波ではBモードの画像に加え，FFT解析や超音波造

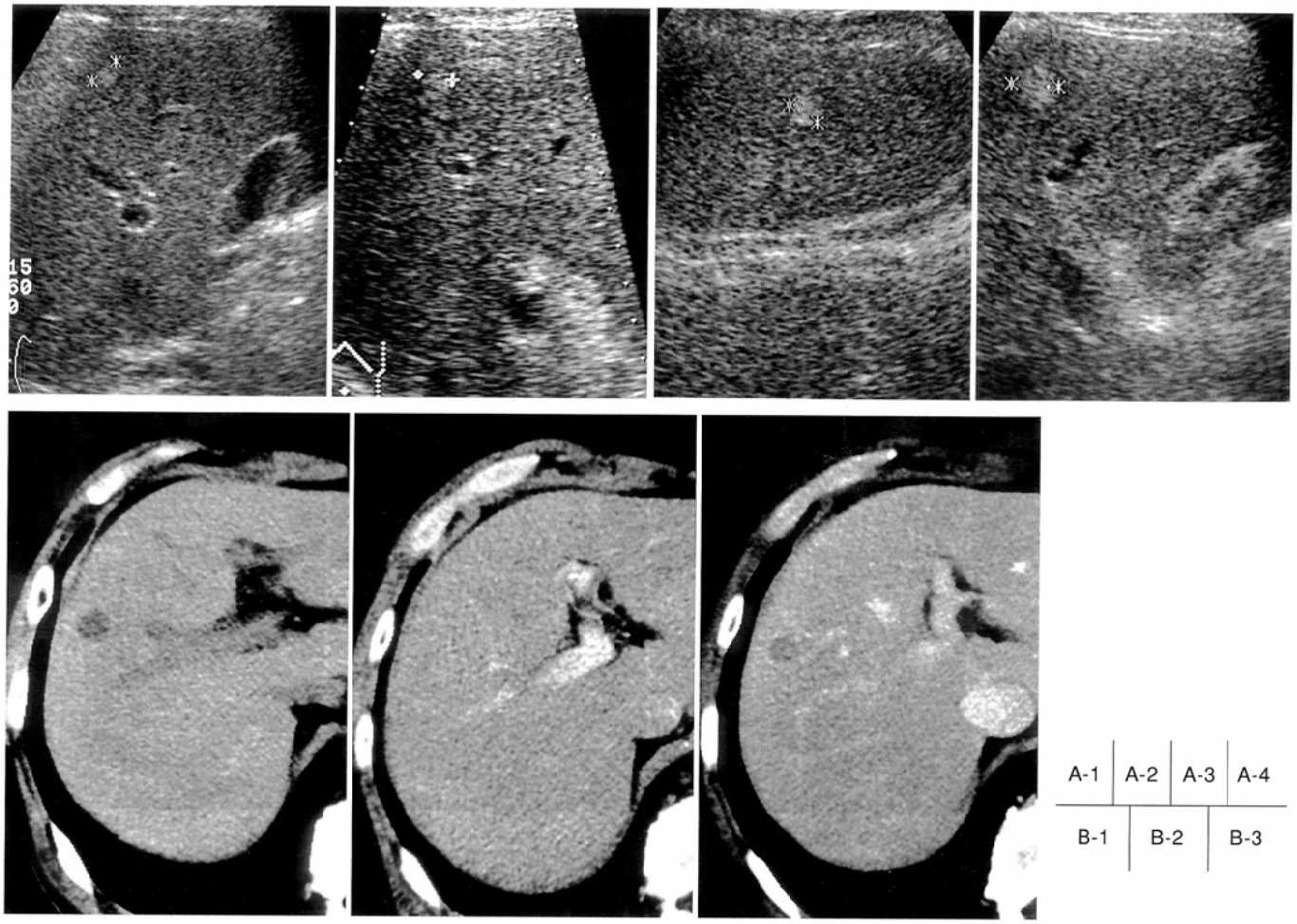

Case 2: A 54-year-old man with HCC.
Fig. 2A Ultrasonography of case 2.
1: Ultrasonography shows a hyperechoic nodule of 9 mm in diameter.
2: The nodule shows no change during 3 months.
3: The nodule shows no change after 17 months.
4: The nodule is 13 mm in diameter after 37 months.
Fig. 2B CT of case 2.
1: Unenhanced CT.
2: CT scan obtained 30 seconds after rapid intravenous injection of contrast medium.
3: CT scan obtained 2 minutes after intravenous injection of contrast medium.
Contrast-enhanced dynamic CT shows the lesion as an area of low density on unenhanced CT images, an area of subtle enhancement on hepatic arterial-phase CT images, and washout of contrast medium 2 min later, suggesting the diagnosis of HCC.

Table 1 Size and outcomes of nodules

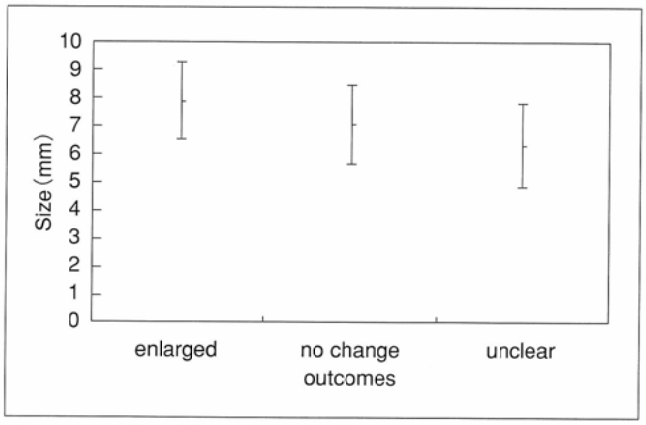

The average size of the nodules that increased in size was larger than that of nodules that were unclear or showed no change, but the difference was not statistically significant (p=0.092).

Table 2 Echogenicity and outcomes of nodules

	enlarged	unclear	no change	total
hyperechoic	4	8	12	24
hypoechoic	4	2	5	11
total	8	10	17	35

There was no statistically significant difference between echogenicity and the outcome of nodules (p=0.383).

Table 3　Size and echogenicity of nodules

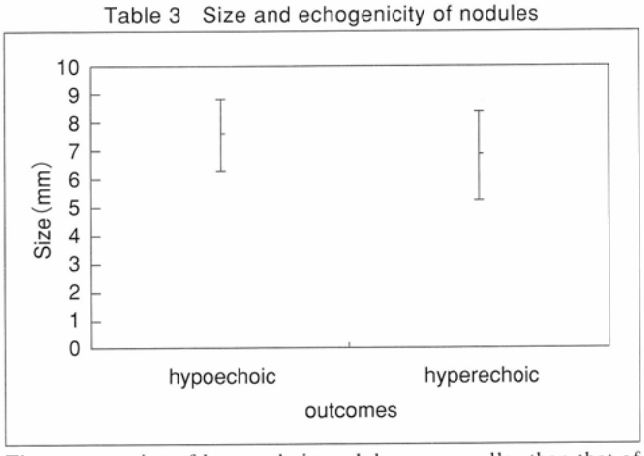

The average size of hyperechoic nodules was smaller than that of hypoechoic nodules, but the difference was not statistically significant (p=0.189).

Table 4　Outcome of nodules that increased in size

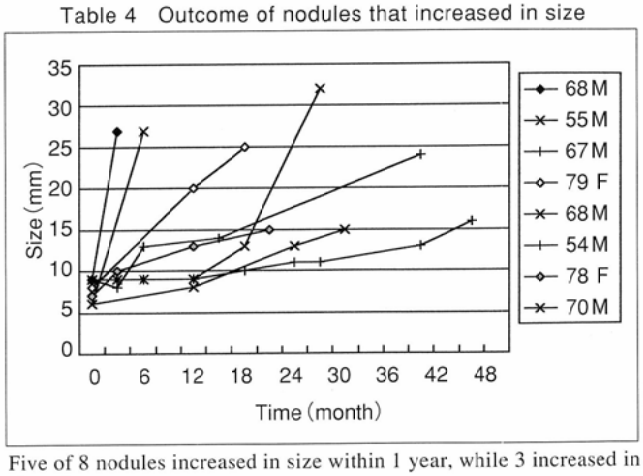

Five of 8 nodules increased in size within 1 year, while 3 increased in size after one year.

影剤を併用することにより，肝細胞癌の症例を分離できる可能性がある[5]．また，multidetector CTの登場やMRIの空間分解能，時間分解能のさらなる向上により，dynamic CTやdynamic MRIの診断能もさらに向上すると考えられる[4]．今後の画像診断の進歩により，たとえ小さい結節性病変でもその質的診断は今後より容易になっていくと考えられるが，現時点では10mm未満の肝小結節に対する画像診断法は確立されたものがなく，特に単発の場合には超音波での経過観察がなお重要な役割を演じていると考えられる．

最終的に増大傾向を示した結節がいつ超音波検査にて増大したかを検討すると，経過観察開始後2年以内に全例で大きさの増大が認められ，1年以内では大きさの変化が認められた症例は5例であった．江原らは10～15mmの結節に関して検討し，肝細胞癌は1年の経過でほとんど腫瘍の増大が確認されると報告している[19]．しかし，今回の検討では1年の経過では変化がない結節も認められた．これには腫瘍の増大速度が5～9mmの結節と10～15mmの結節とで異なる可能性と腺腫様過形成や異型腺腫様過形成から肝細胞癌へと進行した可能性の両者がありうると推定されるが[14),20]，いずれにせよ，5～9mmの結節では1年間の経過観察では不十分であり，少なくとも2年以上の注意深い経過観察が必要と考えられた．

まとめ

10mm以下の肝結節は当初指摘された時点では肝細胞癌に特徴的なBモード上の超音波所見は認められなかったが，その内23％は2年以内に増大傾向を示した．慢性肝疾患患者で認められる結節は少なくとも2年以上の注意深い経過観察が必要と考えられた．

文　献

1) Ikegami T, Sugiura N, Ebara M, et al: Development and predictive factors of hepatocellular carcinoma in patients with chronic liver disease over a long follow-up period. Nippon Shokakibyo Gakkai Zasshi 91: 1290–1300, 1994

2) 杉浦信之，江原正明：慢性肝障害例において超音波検査で経過観察中にみられた肝内小腫瘤性病変の検討．大菅俊明編：肝臓病の臨床；トピックと展望，183–186，1992，中外医学社，東京

3) Kanematsu M, Hoshi H, Yamada T, et al: Small hepatic nodules in cirrhosis: ultrasonographic, CT, and MR imaging findings. Abdom Imaging 24: 47–55, 1999

4) Murakami T, Kim T, Takamura M, et al: Hypervascular Hepatocellular Carcinoma; Detection with Double Arterial Phase Multi-Detector Row Helical CT. Radiology 218: 763–767, 2001

5) Maruyama H, Matsutani S, Sato G, et al: Enhanced color flow images in small hepatocellular carcinoma. Abdom Imaging 25: 164–171, 2000

6) Hori M, Murakami T, Oi H, et al: Sensitivity in detection of hypervascular hepatocellular carcinoma by helical CT with intra-arterial injection of contrast medium, and by helical CT and MR imaging with intravenous injection of contrast medium. Acta Radiol 39: 144–151, 1998

7) Horigome H, Nomura T, Saso K, et al: Diagnosis of small hepatocellular carcinoma--imaging diagnosis and significance of tumor biopsy. Hepatogastroenterology 47: 1659–1662, 2000

8) Ward J, Guthrie JA, Scott DJ, et al: Hepatocellular carcinoma in the cirrhotic liver; double-contrast MR imaging for diagnosis. Radiology 216(1): 154–62, 2000

9) Hayashi M, Matsui O, Ueda K, et al: Correlation between the blood supply and grade of malignancy of hepatocellular nodules associated with liver cirrhosis; evaluation by CT during intraarterial injection of contrast medium. AJR 172(4): 969–976, 1999

10) 神代正道：超音波誘導下生検診断．神代正道編：早期肝癌と類似病変の病理，51–72，1996，医学書院，東京

11) Tanaka Y, Sasaki Y, Katayama K, et al: Probability of hepatocellular carcinoma of small hepatocellular nodules undetectable by computed tomography during arterial portography. Hepatology 31: 890–898, 2000

12) Ebara M, Hatano R, Fukuda H, et al: Natural course of small hepatocellular carcinoma with underlying cirrhosis. A study of 30 patients. Hepatogastroenterology Suppl 3: 1214–1220, 1998

13) 足立定司，植松孝弘，山田鉄也，他：小肝細胞癌(径 2cm以下)に関する臨床病理学的研究．岐阜大学医学部紀要 41：257–266，1993

14) Seki S, Sakaguchi H, Kitada T, et al: Outcomes of dysplastic nodules in human cirrhotic liver: a clinicopathological study. Clin Cancer Res 6: 3469–3473, 2000

15) 小野直美，孫順徳，池田敏，他：2cm以下の肝内高エコー病変の鑑別診断とその自然経過の検討；肝癌の早期診断を目的として．超音波医学 19：676–684，1992

16) 久直史，陣崎雅弘：肝および門脈．久直史編：腹部超音波診断テキスト病理との対比と鑑別のポイント，31–38，1994，秀潤社，東京

17) 貫野徹，金高俊，田守昭博：脂肪沈着を伴う高エコー型小肝細胞癌の臨床的検討．肝臓 31：647–651，1990

18) Hytiroglou P, Theise ND: Differential diagnosis of hepatocellular nodular lesions. Semin Diagn Pathol 15: 285–299, 1998

19) 杉浦信之，江原正明：肝細胞癌の初期像の検討－小肝細胞癌の検出から確定診断まで－．小幡裕編：肝臓病－今日の話題，142–147，1991，中外医学社，東京

20) Takayama T, Makuuchi M, Hirohashi S, et al: Malignant transformation of adenomatous hyperplasia to hepatocellular carcinoma. Lancet 336: 1150–1153, 1990