The University of Osaka
Institutional Knowledge Archive

Title	乳癌の超音波断層像におけるconnective tissue signについて(乳癌の新しい診断基準)
Author(s)	辻本, 文雄; 多田, 信平
Citation	日本医学放射線学会雑誌. 1984, 44(10), p. 1304-1306
Version Type	VoR
URL	https://hdl.handle.net/11094/14997
rights	
Note	

The University of Osaka Institutional Knowledge Archive : OUKA

https://ir.library.osaka-u.ac.jp/

The University of Osaka

研究速報

乳癌の超音波断層像における connective tissue sign について（乳癌の新しい診断基準）

東京慈恵会医科大学放射線医学教室
辻本　文雄　　多田　信平

（昭和59年7月9日受付）
（昭和59年7月25日最終原稿受付）

"Connective Tissue Sign" in the Diagnosis of Breast Cancer by Ultrasonography

Fumio Tsujimoto and Shimpei Tada
Department of Radiology, Jikei Medical University

Research Code No. : 521.2

Key Words : Breast cancer, Ultrasound, Connective tissue sign

The 38 breast cancers and the 33 benign brest tumors, both histology-proven, were studied with new polymer 7.5 MHz transducer (copolymer of vinylidene fluoride and trifluoroethylene). The pathologically characteristic finding of the infiltrative breast cancer was demonstrated by ultrasonography. Transveresely-running, linear structures indrawn from surrounding breast tissue into the mass, which we termed "connective tissue sign", were seen in 33 of 38 cases with breast cancer. The connective tissue sign was false negative in 5 cancers (4 scirrhous, 1 mucous), where histology sections showed multiple, characteristic lines. The connective tissue sign was never seen in 33 benign breast masses (19 fibroadenoma, 12 mastopathy, 2 intraductal papilloma). Increased intensity of the ultrasound would be able to demonstrate connective tissue lines within the hard cancer tissue.

はじめに

乳癌の超音波像は，腫瘍辺縁の不整，内部エコー不均一，反射量，腫瘍後面エコーの減衰が特徴とされているが[1]，良性腫瘍，とくに線維腺腫との鑑別が非常に難しいものがある．我々は今回，乳癌の組織学的変化と一致する新しい超音波像の特徴を非常に高い正診率で捉えることができたのでここに報告する．

装　置

東芝 SAC 12A 及び東レ7.5MHz ポリマー探触子．水バック使用．

対　象

昭和57年7月より昭和58年12月までの間，上記装置により検査が行なわれ，手術あるいは生検により診断が確定した乳癌（浸潤癌）38例と腫瘤を触知する良性疾患33例の計71例について超音波断層像を検討した．

方　法

乳癌の組織像は，その辺縁より内部に入り込む線維性結合織が特徴的である．この所見が超音波断層画像上，捉えられれば癌と診断できる．腫瘤形成性の良性線維腺腫，乳腺症，管内乳頭腫では，辺縁が線維性被膜で覆われている．すなわち，超音波画像上，線維性結合織が腫瘤外より内部に入り込んでいるものを connective tissue sign 陽性とし，癌と判定した（Fig. 1）．

結　果

乳癌38例中，髄様腺管癌16例，硬癌14例，乳頭

腺管癌6例，粘液癌2例であり，硬癌4例，粘液癌1例を除き他の全てはconnective tissue sign陽性であり，陽性率は86.8%であった．良性腫瘍33例中，線維腺腫19例，乳腺症12例，管内乳頭腫2例であり，全例connective tissue signを認めなかった．

従来の辺縁，内部エコー等のみの診断基準で良悪性を判定すると，正診率は86%であり，触診に

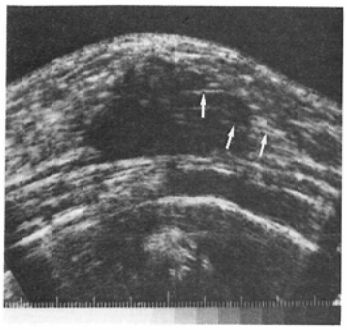

(a)

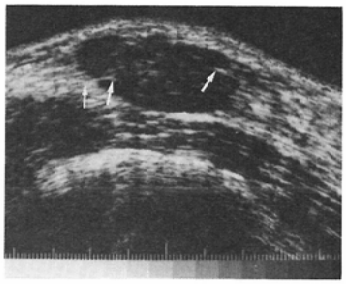

(a)

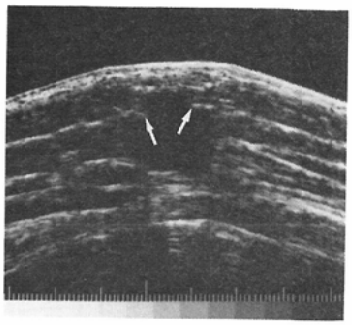

(a)

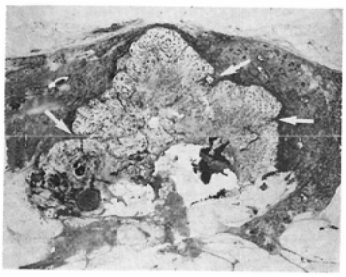

(b)

1-1 Papillotubular carcinoma, tumor size, 8×4cm.

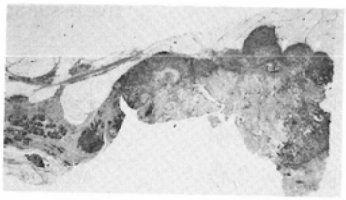

(b)

1-2 Scirrhous carcinoma, tumor size, 5×5cm.

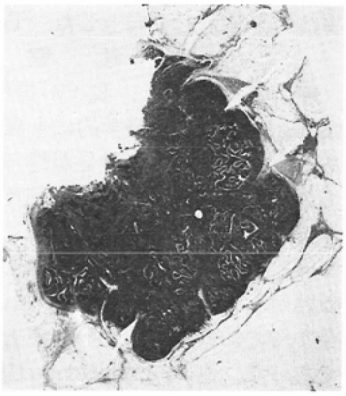

(b)

1-3 Medullary tubular carcinoma, tumor size, 2×2cm.

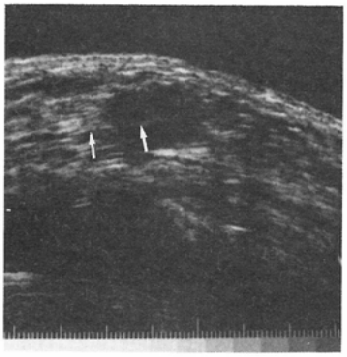

(a)

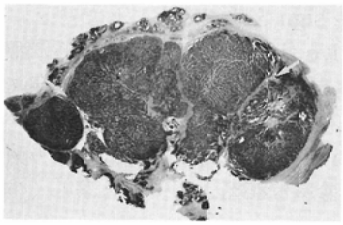

(b)

1-4 Mucous carcinoma, tumor size, 2×1.8cm.

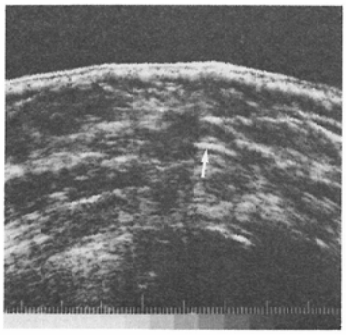

(a)

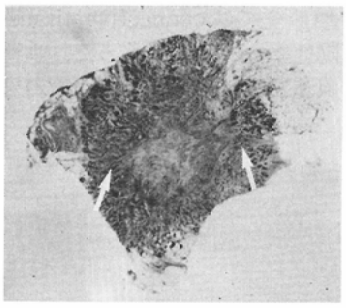

(b)

1-5　Scirrhous carcinoma, tumor size, 1.5×1.5cm.

Fig. 1　Connective tissue sign (arrows and arrow heads) demostrated by ultrasonography (a) and photomicrograph (b).

よる80%の正診率よりややまさる程度であった．これに，connective tissue signを加えると，正診率は97%と著しく向上した（Table 1）．

考　察

超音波断層像上，我々が提唱するconnective tissue signは，組織学的にも癌に一致する所見である．従って，この所見が得られれば癌と診断してよいと思われる．硬癌4例及び粘液癌1例は画像上，非常に腫瘤の減衰が強く，そのため辺縁には線維性結合織を認めるが内部に入り込む像は認め難かった．しかし，減衰の強いこれらの腫瘤は，今までの診断基準で十分，癌と診断し得ていた例であった．他に，connective tissue signにより悪性と判定できなかった2例は，それぞれ検者が腫瘍を描出できなかった症例と，高度乳腺炎を伴った症例であった．装置の改良により減衰型（陰影型）の乳癌であっても内部に入り込む線維性結合織を認めることが可能と思われる．

まとめ

1．超音波画像上，癌では辺縁より内部に入り込む線維性結合織を認めることができ，これをconnective tissue signと呼ぶことにした．

2．connective tissue signは乳癌（浸潤癌）38例中33例，86.8%と高率に認め，良性疾患では認めなかった．

3．connective tissue signの導入により乳腺超音波診断の正診率は86%より97%と著しく向上し得た．

4．減衰型乳癌ではconnective tissue signが出にくく，高周波数かつ高出力の超音波装置が期待される．

Table 1　(a)　Palpation in the breast disease

		Malignant	Benign
Pathological Diagnosis	Malignant	30	8
	Benign	6	27

Accuracy:　80%

Table 1　(b)　Diagnostic criteria excluding "connective tissue sign" in the breast disease

		Malignant	Benign
Pathological Diagnosis	Malignant	31	7
	Benign	2	31

Accuracy:　86%

Table 1　(c)　Diagnostic criteria including "connective tissue sign" in the breast disease

		Malignant	Benign
Pathological Diagnosis	Malignant	36	2
	Benign	0	33

Accuracy:　97%

文　献

1) Kobayashi, T.: Diagnostic ultrasound in breast cancer: Analysis of retrotumorous echo patterns correlated with sonic attenuation by cancerous connective tissue. J. Clin. Ultrasound, 7: 471—479, 1979.