Osaka University Knowledge Archive

Title	MR画像を用いた腫瘍と炎症の鑑別に関する実験的研究-家兎大腿筋におけるVX2腫瘍とクロトン油炎症の比較-
Author(s)	鷺野谷, 利幸; 山口, 慶一郎; 中野, 政雄
Citation	日本医学放射線学会雑誌. 1994, 54(7), p. 592-604
Version Type	VoR
URL	https://hdl.handle.net/11094/14998
rights	
Note	

Osaka University Knowledge Archive : OUKA

https://ir.library.osaka-u.ac.jp/

Osaka University

MR画像を用いた腫瘍と炎症の鑑別に関する実験的研究
―家兎大腿筋におけるVX2腫瘍とクロトン油炎症の比較―

鷺野谷利幸　山口慶一郎　中野　政雄

琉球大学医学部放射線医学講座

Experimental Study of Differentiation between Tumor and Inflammation Using MR Imaging: Correlation between VX2 Tumors and Croton Oil induced Inflammation in the Rabbit's Femoral Muscle

Toshiyuki Saginoya, Keiichiro Yamaguchi and Masao Nakano

We evaluated the various Magnetic Resonance (MR) sequences for differentiation between tumors and inflammation. Experimental models of rabbit's tumors (VX2) and inflammation induced by croton oil in the femoral muscle were used for this evaluation. Both types of lesions presented a high intensity area on T2-weighted and heavy T2-weighted images. An inflammatory lesion was revealed with iso-/low intensity area and tumors were defined as high signal lesions on Sinc saturation fat suppression T1-weighted, standard T1-weighted and fat suppression T1-weighted images by the 3 Point dixon method. T1, T2 values of tumor and inflammatory lesions were also measured. The T1 value of the tumors was 1186±58msec (n=5) and that of the inflammatory lesion was 1097±40msec (n=3). The T2 value of the tumors was 71±13 msec (n=5) and that of the inflammatory lesions was 70±5.5 msec (n=3). There were no significant differences between both the T1 and T2 values. Calculated relative proton density was 0.69±0.14 (n=4) in the tumors, and 0.42±0.12 (n=3) in the inflammatory lesions. A statistical difference ($p<0.05$) was found in both value.

These results suggest that a T2-weighted image is not useful for differentiation between tumors and inflammation. And a T1-weighted image might be useful for such differentiation. This phenomenon is related to the difference of the proton density.

Research Code No.: *522.9*

Key words: *MR imaging, Relaxation time, Proton density, VX2 tumor, Inflammation*

Received Sep. 20, 1993; revision accepted Dec. 10, 1993

Department of Radiology, School of Medicine, University of the Ryukyus

はじめに

磁気共鳴画像法（Magnetic Resonance，以下MR）の出現以降，その高い組織分解能により病変の検出率は飛躍的に向上した．そのなかでもT2強調画像は腫瘍・炎症をはじめとしたT2値に延長の見られる病的部位の検出率が高い．しかし，その高い感受性とは裏腹に，緩和時間の延長した病態は多岐にわたるため特異的な所見が得られることは少ないのが現状である．

一方，T1強調画像では，脂肪など短いT1値を有する組織は高信号として描出される．しかし通常の組織がもつT1値では信号強度は低く，病変部の延長したT1値によるさらなる信号強度の低下をとらえにくい[1]．そのため，MRを用いた診断においてT1強調画像の占める位置は，高信号

を示す一部の特異な病変のほかは，単純像では低信号であることの確認といった消極的な活用法の域をでないことが多い．

組織に発生する腫瘍とそれに付随する炎症や腫瘍摘出術後変化などとの鑑別は，臨床上重要であるが，いずれの場合もT2強調画像で高信号となるため有効な判別法がない．臨床的には，同一組織ならば炎症性病変が腫瘍よりも緩和時間は延長するとの報告が見られる[2),3)]．しかし，これまでの報告では，単一組織の異なる病変において実験的にMR画像の比較検討を行った報告は少ない．今回，家兎大腿筋に可移植性腫瘍であるVX2腫瘍と，クロトン油を用いた無菌性炎症を別々に作製し，それぞれ腫瘍と炎症性病変の実験モデルとした．この実験モデルに対し種々のシークエンスを用い両者の鑑別が可能かどうかを実験的に検討した．

対象および方法

本研究の目的は，筋肉という限定された組織における病巣固有の信号強度と緩和時間の変化を実験的に追究し，画像化することにある．そのためにまず，各病巣における時間的な病理変化とMR画像との対応を確認する目的で，以下の予備実験を行った．

(Ⅰ) 予備実験

(A) 方法

実験動物は，家兎（日本白色種，体重2～3Kg）を用いた．

腫瘍モデルはVX2腫瘍を用いた．家兎大腿部に同系統の家兎に植え継いだVX2腫瘍細胞1×10^7個を移植し，移植後5，10，15，30日目にMR画像を撮像した．

炎症モデルは，10%クロトン油0.3mlを家兎大腿部に皮下注し作製した．クロトン油は血管障害性の強い起炎物質であり，皮下大腿筋表面にて出血性炎症を惹起する．そして大腿部の筋肉，おもに大腿二頭筋に波及し炎症性病変を生じる．この炎症巣に対し，皮下注後3時間，12時間，72時間および7日目にMR画像を撮像した．

MR画像の撮像には，GE社製 Signa Advantage (1.5T)を用いた．MR画像はT2強調画像：3000／80・120／2 (TR／TE／excitations)を撮像した．撮像は四肢用コイルを使用し，マトリックス数256×128，スライス厚5mm，撮像サイズは11cmとした．また，リファレンスとして$MnCl_2$・0.2mM／L水溶液を入れた試験管を同時に撮像した．なお，腫瘍細胞の移植，クロトン油の皮下注ならびにMR画像の撮像は，ペントバルビタールナトリウムの静脈内投与（25mg／kg）による麻酔下にて行った．

いずれの家兎もMR撮像後ペントバルビタールナトリウム過量投与によりただちに屠殺し，撮像面に合わせ表面を墨汁にてマーキング後，大腿部を摘出した．摘出標本は10%ホルマリン固定後，パラフィン包埋し，Hematoxylin-Eosin (H-E) 染色を施し観察を行った．切片はスライス厚2.5μm，間隔約6.5mmでMR画像とほぼ同一とした．

(B) 各病変のMR画像と経時的病理組織学的変化の対比

i） 移植腫瘍部の病変 (Fig. 1)

MR画像での腫瘍部分の大きさの平均値は，5日目：4.07mm×11.1mm，10日目：10.2mm×19.4mm，15日目：17.9mm×29.6mm，30日目：54.6mm×63.9mmであった．腫瘍は5日目では病変が小さいために，時としてMR画像で検出することができないことがあった．10日目では，腫瘍はT2強調画像で均一な高信号を呈していた．肉眼的には腫瘍内部の大部分は充実成分で，壊死部分は病理標本の観察でわずかに認めるのみであった (Fig. 2)．15日を過ぎると，腫瘍は大きさを増すとともに，中心部が壊死を来し始めた．30日目では大部分が壊死成分に置きかわり，MR画像では腫瘍の実質成分を指摘するのは困難であった．肉眼的には腫瘍の実質成分は，1～2mmの厚さで辺縁に帯状に広がっていた．

以上より，腫瘍のモデルは大部分が充実成分で壊死による緩和時間の修飾が少ないと考えられる移植後10日目のものを用いることとした．

ii） 炎症性病変 (Fig. 3)

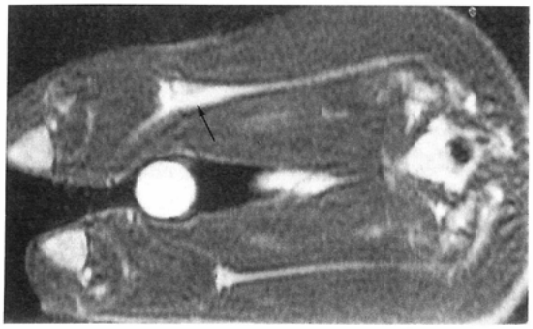

(A) 5 days after implantation

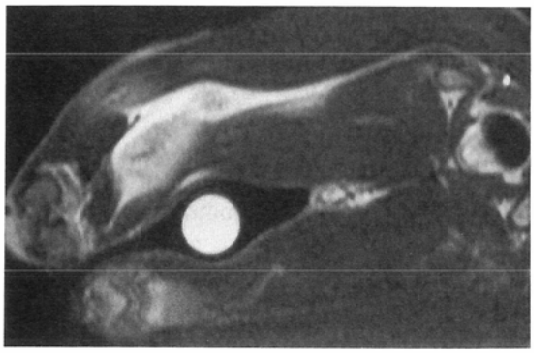

(C) 15 days after implantation

Fig. 1 MR images of VX2 tumor, T2-weighted image

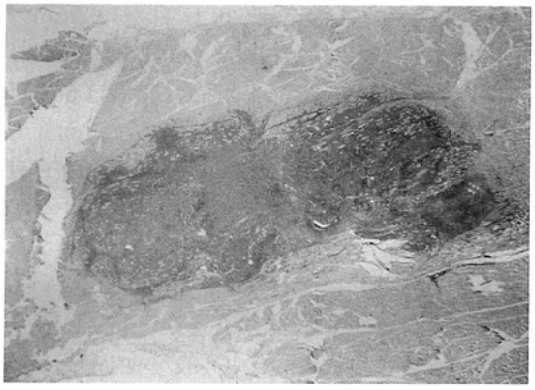

Fig. 2 Histopathological finding of VX2 tumor at 10 days after implantation: Infiltrative proliferation of tumor cells without significant necrosis is seen. (HE stain×2.5)

3時間目のMR画像ではT2強調画像にて筋層表面に広がる高信号領域を認めた．これは炎症性の滲出液による信号と考えられた．筋層内には

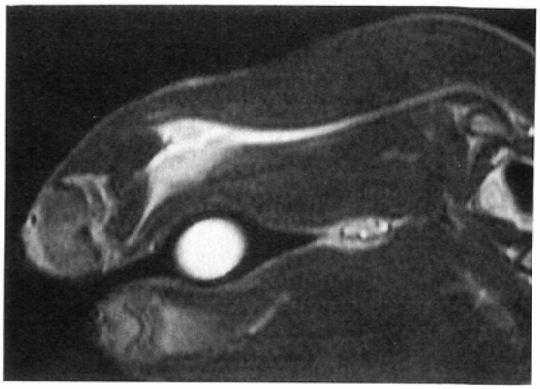

(B) 10 days after implantation: The tumor shows homogeneous high intensity.

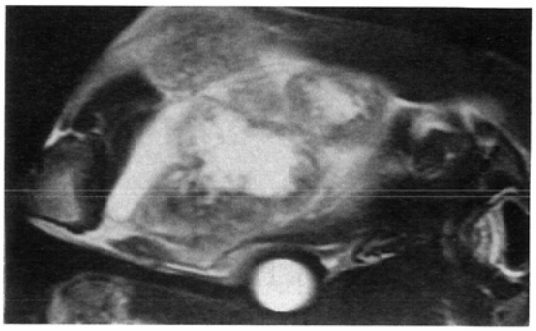

(D) 30 days after implantation: The tumor is progressively enlarged.

信号変化は見られなかった．病理組織学的には筋層表面に軽度好中球の浸出を認めるものの，筋層内部への浸出はわずかであった．12時間目には筋層内にT2強調画像にて高信号領域を認めた．固定標本の肉眼像では筋肉表層の出血を見たが，筋層内部には著変は見られなかった．病理組織学的には筋膜直下に多数の好中球の出現を認め，筋周膜を中心に好中球の血管外遊出を認めた．筋層表層には小出血を認め筋線維の破壊と変性を伴っていた（Fig. 4）．72時間目の画像では，筋層内の高信号領域にサイズの縮小が見られ，7日目にはほとんど筋層表面に限局していた．それぞれ病理組織学的に見ると，72時間目の標本では，好中球の浸出は増しているものの筋表面に限局しており，筋層内部の変化は12時間目のものに比べ軽度であった．7日目では，筋層表面にリンパ球の浸出や横紋筋由来の多核細胞を混じえる肉芽組

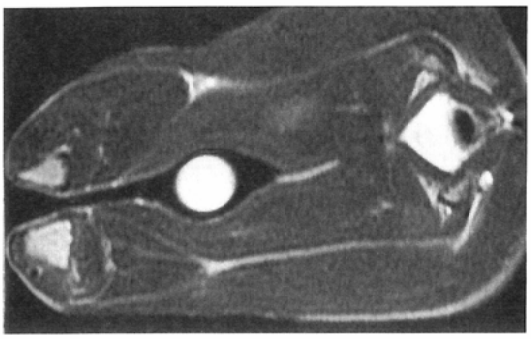

(A)　3 hours after subcutaneous injection: No remarkable changes

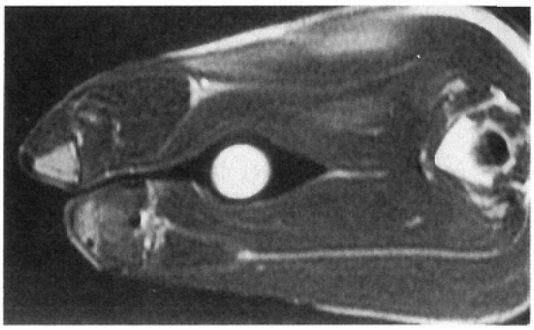

(B)　12 hours after subcutaneous injection: The high intensity area in the muscle represents inflammatory lesion.



(C)　72 hours after subcutaneous injection: The high intensity area in the muscle decreased.

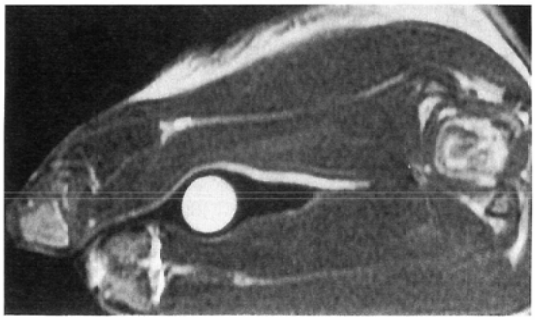

(D)　7 days after subcutaneous injection: There is no high intensity area in the muscle.

Fig. 3　MR images of inflammatory lesion, T2-weighted image

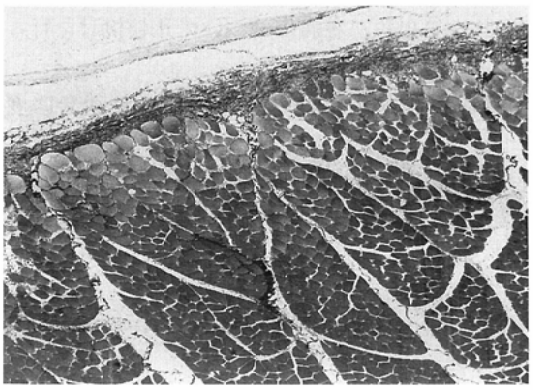

(A)　(×10) There is moderate infiltration of neutrophiles on/under fascia. Degenerated muscle fibers are scattered.

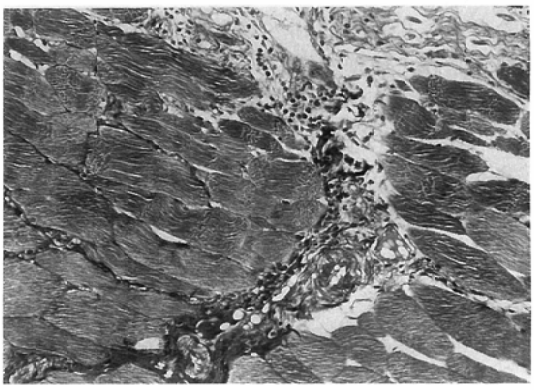

(B)　(×50) Note infiltration of neutrophiles surrounding the capillary vessels in the perimysium.

Fig. 4　Histopathological changes of inflammatory lesion induced after 12 hours

織の像が見られたが，筋層内部はほぼ正常であった．

このように，クロトン油による筋層内の病理組織学的変化は皮下注後3時間目までに炎症が惹起されており，72時間目ではすでに炎症性病変は消退していると思われた．したがって本実験ではMR画像で最も病変部が大きく見られたクロトン油皮下注後12時間目の個体をモデルとして用いることとした．

(II)　本実験

体重2～3kgの家兎16羽を用いた．うち8羽は腫瘍群とし，大腿部にVX2腫瘍細胞1×10^7個を移植し，移植後10日目に実験に供した．他の8羽は炎症群とし，10%クロトン油0.3mlを大腿部に皮下注し，無菌性炎症を作製，12時間後にMR画像の撮像を行った．

(A)　MR撮像条件

MR画像はT2強調画像：3000／80・120／2 (TR／TE／excitations)，Sinc saturation脂肪抑制および通常のT1強調画像：400／20／2 (TR／TE／excitations)，ならびに3Point Dixon法：400／17.5・20・22.5／2 (TR／TE／excitations) による脂肪抑制画像を得た．3Point Dixon法は，Dixon[4]により提唱された撮像法をLodesら[5]が改良を加えたもので，磁場の不均一性に対する補正を加え，水と脂肪の良好な分解画像を構成するものである．使用MR装置およびその他の撮像条件は予備実験と同様とした．いずれの群の家兎もMR撮像後ただちに屠殺し，大腿部を摘出，病理標本を作製しMR画像と比較した．

(B)　緩和時間の測定

上記で得られたMR変化を測定するため，腫瘍・炎症ならびに正常大腿筋の各群についてT1値・T2値を求めた．T1値の測定はIR法を用いた．各病的組織のT1値をおおむね1000msecと仮定し，TRは縦緩和の十分得られたと考えられる5000msec，TEは20msec，TIは50，200，400，800，1200msecとsingle echoにて5度測定して得られた値を1次の指数関数$SI = k[1-2\exp(-TI/T1)]$に近似して求めた．T2値の測定はSE法を用い，TRは5000msec，TEは20，40，80，120msecとし4つのsingle echoの信号強度の変化から1次の指数関数$SI = k\cdot\exp(-TE/T2)$に近似して求めた．

なお，T1値・T2値の測定に際してはウレタン(1.5g／kg)の腹腔内投与による全身麻酔下にて行った．

(III)　検討項目

以上の実験に対する検討項目は，以下の4点である．

(1)　MR画像上の評価

各病変の信号強度を周囲筋組織と比較して，“高い”，“同程度”，”低い”の3段階に評価し，周囲筋組織と病変の信号強度の対比から両群を視覚的に鑑別可能か判定した．

(2)　信号強度の評価

病変が最も良好に描出されたMR画像上同一面における腫瘍の信号強度ならびに炎症性病変の信号強度と，病変部と対側の筋組織およびリファレンスとの信号強度の比を求め各病巣間で比較した．病巣の信号強度はその内部で最も強い信号強度を示した部位で3回計測を行い，その平均値を求めた．

(3)　各病的組織のT1値・T2値

両群のT1値・T2値について有意差の有無を検討した．

(4)　相対的プロトン密度の比較

以下の方法によりリファレンスとのプロトン密度の比を算出し，各病変について比較検討を行った．

一般にSE法によるMR画像の示す画素濃度SIは，$\tau = TE/2$であり，kを機器に固有な定数，ρをプロトン密度とすると，

$$SI = k\cdot\rho\cdot\{1+\exp(-TR/T1) -2\exp[-(TR-\tau)/T1]\}\cdot\exp(-2\tau/T2)$$

ここでSI・ρ・T1・T2をリファレンスの，SI′・ρ'・T1′・T2′を各病変または正常筋組織のものとすると，

$$SI = k\cdot\rho\cdot f(T1)\cdot F(T2)$$

$$SI' = k \cdot \rho' \cdot f(T1') \cdot F(T2')$$

ただし

$$f(x) = 1 + \exp(-TR/x) - 2\exp[-(TR-\tau)/x]$$

$$F(x) = \exp(-2\tau/x)$$

上式より

$$\rho'/\rho = SI' \cdot f(T1) \cdot F(T2) / SI \cdot f(T1') \cdot F(T2')$$

上式の右辺の変数は求まっているから，ρ'/ρ は算出可能である．ρ はリファレンスのプロトン密度で一定であるから，ρ'/ρ は ρ' に比例した値をとり，各組織・病変間でのプロトン密度の比較が可能となる．

結　果

(1) MR 画像上の評価

Sinc saturation 脂肪抑制 T1 強調画像，通常の T1 強調画像および 3Point Dixon 法による脂肪抑制 T1 強調画像において，腫瘍は周囲筋組織に比べ高信号であるのに対し，炎症性病変は等～低信号で，視覚的に両病変の区別が可能であった．しかし，T2 強調画像では両病変はともに高信号であり，鑑別ができなかった（Table 1, Fig. 5, Fig. 6）．

Table 1　Signal intensity of VX2 tumor and inflammation : Correlation with surrounding muscle

	TUMOR	INFLAMMATION
T2WI	H	H
Heavy-T2WI	H	H
Sinc. F/S T1WI	H	I/L
3PD. F/S T1WI	H	I/L
T1WI	H	I/L

T2WI : T2 weighted image
Sinc. F/S T1WI : Sinc saturation fat suppression T1 weighted image
3PD. F/S T1WI:Fat suppression T1 weighted image by 3 Point Dixon method
H : Signal intensity more than normal muscle
I : Signal intensity equal to normal muscle
L : Signal intensity less than normal muscle

(2) 信号強度の評価

各シークエンスにおける病変の対側大腿筋組織に対する信号強度の比は，腫瘍・炎症性病変の順に，T2 強調画像 4.72±0.89・2.68±0.57，Heavy-T2 強調画像 9.72±1.84・5.67±1.78，Sinc saturation 脂肪抑制 T1 強調画像 1.12±0.15・0.87±0.05，3Point Dixon 法による脂肪抑制 T1 強調画像 1.16±0.10・0.91±0.03，通常の T1 強調画像 1.14±0.11・0.90±0.09 であった（Fig. 7(A), (B)）．また，リファレンスとの比は同様に，T2 強調画像 0.59±0.07・0.36±0.06，Heavy-T2 強調画像 0.61±0.09・0.40±0.10，Sinc saturation 脂肪抑制 T1 強調画像 0.47±0.06・0.39±0.02，3Point Dixon 法による脂肪抑制 T1 強調画像 0.44±0.06・0.36±0.02，通常の T1 強調画像 0.46±0.07・0.37±0.03 であった（Fig. 8）．いずれも有意差をもって（$p<0.01 \sim 0.05$），腫瘍の信号強度が炎症性病変に比べ高かった．

また，以上の MR 画像および信号強度の検討からは脂肪抑制 T1 強調画像では Sinc saturation と 3 Point Dixon 法に大きな違いは見られなかった．

(3) T1 値・T2 値

T1 値・T2 値の平均値は，正常筋組織の 824±21msec・29±1.0msec（n=3）に対し，腫瘍1186±58msec・71±13msec（n=5），炎症性病変1097±40msec・70±5.5msec（n=3）であった．T1 値・T2 値は，腫瘍・炎症性病変ともに正常筋組織よりも明らかに延長していた．腫瘍の T1 値は炎症性病変に比べ延長している傾向が見られるものの，T1 値・T2 値ともに両病変間で有意差は見られなかった．

(4) 相対的プロトン密度

前述の理論式より算出したリファレンスに対するプロトン密度の比は，腫瘍が 0.69±0.14（n=4），炎症性病変は 0.42±0.12（n=3）であり有意差を認めた（$p<0.05$）．正常部の筋組織は 0.0075±0.0034（n=7）であった．

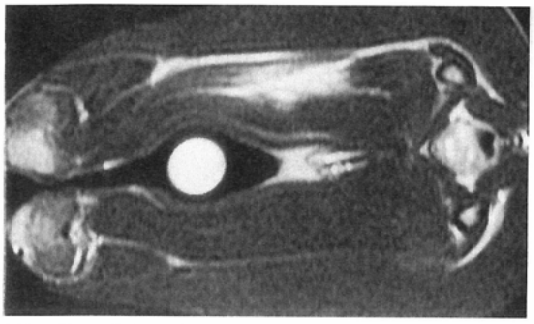

(A)　T2-weighted image

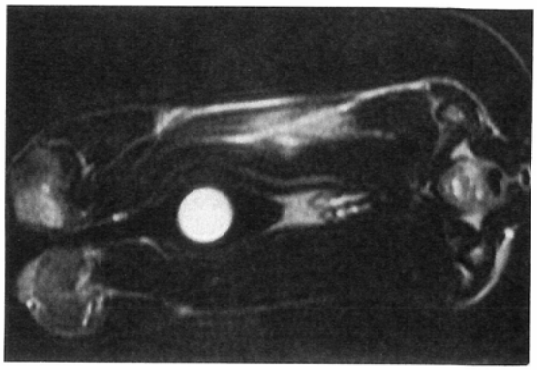

(B)　Heavy T2-weighted image

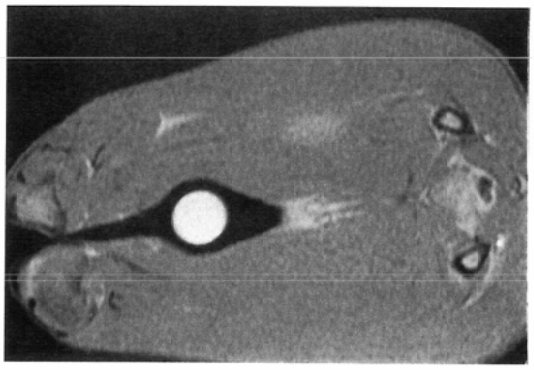

(C)　Sinc saturaion fat suppression T1-weighted image

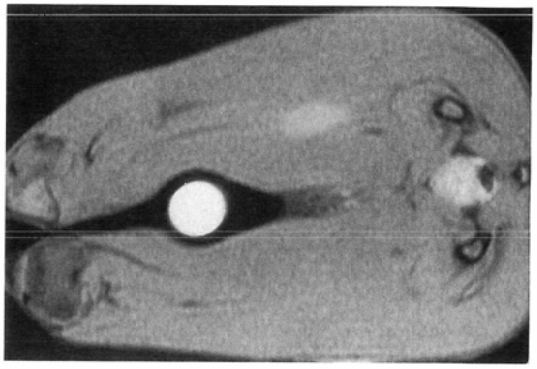

(D)　Fat suppression T1-weighted image by 3Point Dixon method

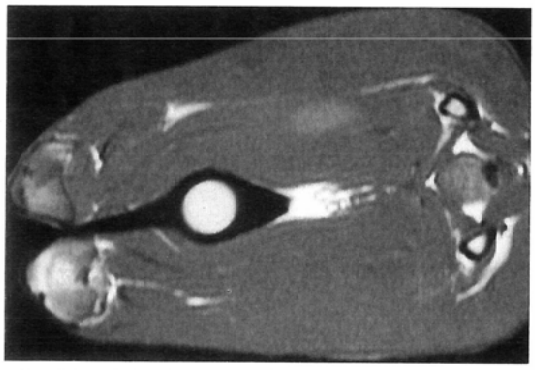

(E)　T1-weighted image: The tumor presents high intensity in all images

Fig. 5　MR images of VX2 tumor at 10 days after implantation

考　察

Damadian[6]によってラットにおける移植腫瘍のT1値・T2値が正常組織に比べ延長していることがはじめて報告されて以来，実験動物あるいは人体からの切除標本について，腫瘍をはじめさまざまな病的組織についての緩和時間の測定がなされてきた．当初は，腫瘍の悪性度とT1値の延長の程度に相関が見られると報告され[7]，たとえば，マウスの乳腺組織を用いた研究では，組織のT1値の延長の程度が，正常組織・preneoplastic nodule・腫瘍の順に増していくとされた[8]．そのため，緩和時間による腫瘍と非腫瘍性病変の鑑別や，腫瘍性病変での良・悪性の区別に利用しうる

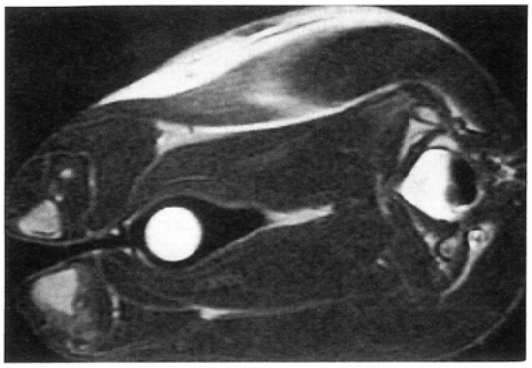

(A)　T2-weighted image

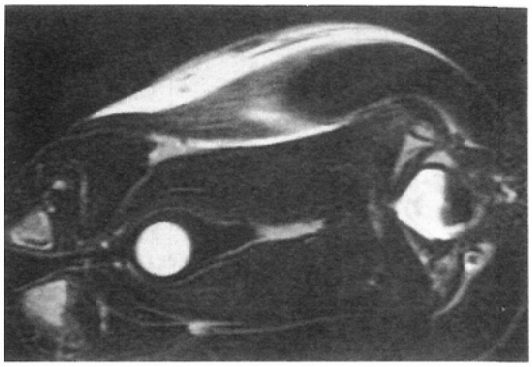

(B)　Heavy T2-weighted image : These images show the inflammatory lesion high intensity

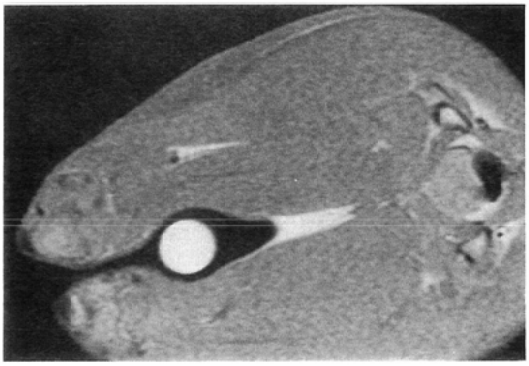

(C)　Sinc saturaion fat suppression T1-weighted image

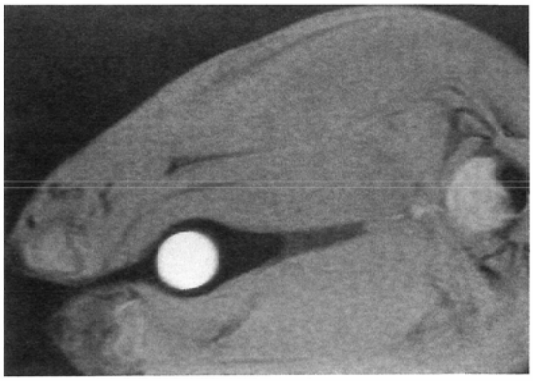

(D)　Fat suppression T1-weighted image by 3Point Dixon method

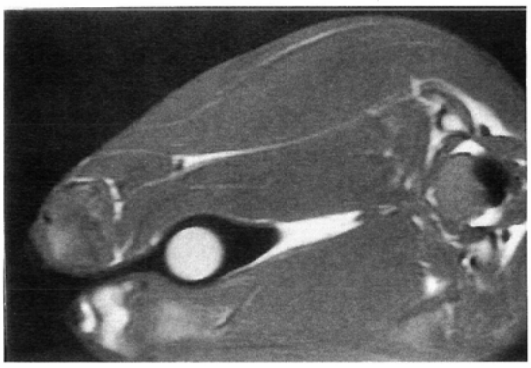

(E)　T1-weighted image : The inflammatory lesion represents iso/low intensity in the latter 3 images

Fig. 6　MR images of inflammatory lesion at 12 hours after subsutaneous injecton of 10% croton oil

との期待が持たれてきた．しかし，その後の報告では当初の期待に反し，種々の臓器において緩和時間から病変を特定することは困難であるとされている[3),9)]．

緩和時間の延長する病態は多彩で，腫瘍をはじめ炎症・浮腫・嚢胞・膿瘍等があり，また筋における死後変化や胎児または未成熟な組織でも緩和時間は延長するといわれている[10)]．今回，我々の検討したモデルでも，腫瘍・炎症性病変ともに周囲正常筋組織に比べ緩和時間の延長が見られ，従来の報告と一致した．

腫瘍や炎症などの病変ではなぜ緩和時間が延長

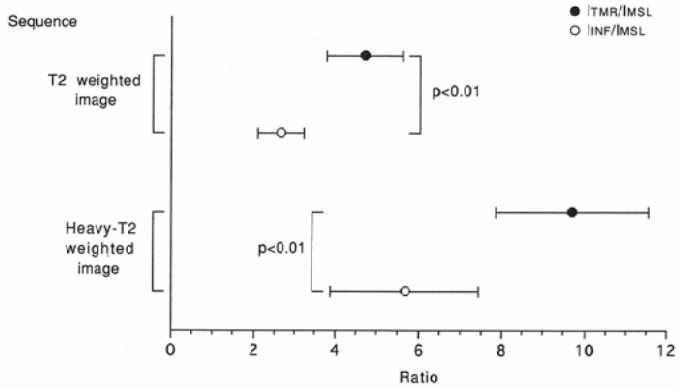

I_{TMR}: Signal intensity of tumor
I_{IMF}: Signal intensity of inflammation
I_{MSL}: Signal intensity of normal muscle
Fig. 7(A) Signal intensity ratio between lesions and normal muscle

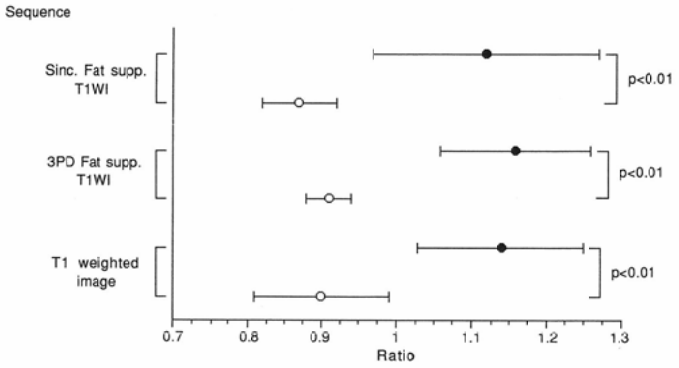

Sinc. Fat supp. T1WI: Sinc saturation fat suppression T1 weighted image
3PD Fat supp. T1WI: Fat suppression T1 weighted image by 3 ppint Dixon method
Fig. 7(B) Signal intensity ratio between lesions and normal muscle

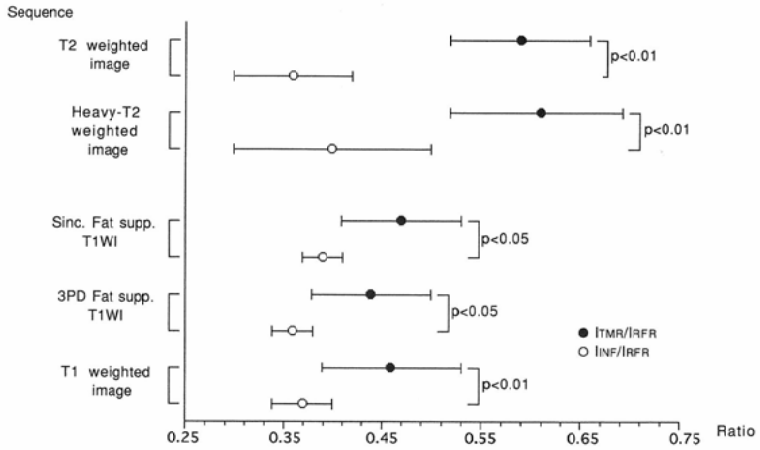

Sinc. Fat supp. T1WI: Sinc saturation fat suppression T1 weighted image, 3 PD Fat supp. T1WI: Fat suppression T1 weighted image by 3 point Dixon method, Ratio: Ratio of signal intensity between lesions and normal muscle, I_{TMR}: Signal intensity of tumor, I_{IMF}: Signal intensity of inflammation, I_{RFR}: Signal intensity of reference
Fig. 8 Signal intensity ratio between lesions and reference

するのか，の問いには種々の仮説が提出されている．最も一般的な解釈として腫瘍のT1値の延長の理由についての次のような仮説がある．すなわち腫瘍組織の含水量は正常組織よりも大きく，それも増殖速度が大きいほど含水量が多い．そのため自由水の結合水に対する割合が正常組織のそれより増大していると考えることができる．そこで自由水と結合水は速い交換を行っており，みかけのT1は次式で表される．

$$1/T1=1/T1b+(1-x)/T1f$$

ここでT1bは細胞内の結合水のT1値，T1fは自由水のT1値を，xは自由水のモル分率を表している．したがって腫瘍組織における水のプロトンのT1値の増大は自由水の結合水に対する割合が増大したものとして説明できる．このように，T1bやT1fの値は変化せず，T1値の変化はxの変動に依存すると考えられる[11]．

また，従来浮腫は，微小循環系からの水の漏出と再吸収能（微小循環系とリンパ管系における）との間の不均衡による組織水の異常な貯留であろうと理解されてきたが，最近の研究ではアレルギー性の浮腫では自由水が増加していると報告されており，浮腫でも同様にT1値の変化は組織中の自由水の変動によく対応していることが実験的に確かめられている[12]．

しかし上述の仮説に対する反論も少なからず見られる．Beallらは同調培養下HeLa cellの細胞周期の各期におけるT1値と含水量を測定した結果，両者の変化は必ずしも対応していないことを見いだしている[13]．これらの結果から，腫瘍組織内では細胞内の水の“構造化”の度合が正常組織中のそれよりも少なく，そのために水の運動性が増しT1値が大きくなると主張している．また，Lingはマウスにおいて種々の組織を異なる浸透圧のリンゲル液に浸すことにより含水量を変化させT1値を測定したところ，それぞれの臓器では含水量が増えるほどT1値は増大するが，異なる臓器間で比較すると同一の含水量であってもT1値は明らかに異なると報告している[14]．さらに同一の含水量であっても腫瘍細胞のT1値は正常組織のT1値よりも常に大きいとしており，組織のT1値は単に含水量の変化では説明がしにくいとしている．

Brauschweigerらは担癌マウスにデキサメサゾンを投与し，細胞内液・外液と緩和時間の相関を調べた．この実験ではデキサメサゾンの負荷により腫瘍の間質液量が減少し，そのT1値が短縮した[15]．この理由として，デキサメサゾンの負荷により毛細血管透過性が減弱し，そのため間質液が減少し，T1値の短縮を招いたとしている．この実験は腫瘍組織のT1値の延長が腫瘍組織の細胞外液，とりわけ間質液に左右されることを示しており，前者の仮説に関連して考えると興味深い．

上記のT1値の延長に関する仮説に対し，T2値の延長に関する解釈はむずかしいとされている．組織中のプロトンのT2値は純水に比べて見かけ上約50倍も短く，またそのT2緩和曲線は単一の指数関数にあてはまらないといった特徴がある．実際，組織そのもののFID信号は横緩和を反映しているが，通常，複数の指数関数の重ね合わせになっている．これはいろいろな運動をしているプロトンのシグナルの緩和が重畳しているためといわれる[16]．Mausらはラット潅流心臓を用いた実験で，T1値はmonoexponentialな，T2値はbiexponentialな関数によく適応したとして，T1値とT2値の長い成分は細胞外の自由水の緩和に，T2値の短い成分は細胞間の水を直接反映すると報告している[17]．しかし，先のBraunschweigerらのGd-DTPAを用いた実験ではT2値はもっと密接に細胞内の水の成分に依存しているのではないかとしており，組織中のT2値に関してはさらに検討が待たれる．

従来，病的組織においては緩和時間は延長しているとされ，我々の研究でも同様な結果が得られた．これまでの報告では，同一組織ならば炎症性病変の方が腫瘍よりも緩和時間は延長するとされた[2),3)]．しかし，我々の研究では腫瘍組織と炎症性病変において腫瘍のT1値が若干延長している傾向が見られたものの，T1値・T2値に有意な差は見られず，緩和時間のみからは各病変の鑑別はできなかった．

これまでの報告では，緩和時間の延長がみられる腫瘍組織のMR画像は，内部に出血や石灰化等の混在がないかぎり，T2強調画像で高信号，T1強調画像にて低信号とされた．今回の我々の実験結果は，今までの報告と異なり，Sinc saturation脂肪抑制T1強調画像で腫瘍が高信号域として示された．通常のT1強調画像，3 Point Dixon法による脂肪抑制画像でも同様に，腫瘍は高信号域として表された．臨床的には悪性黒色腫がT1強調画像にて周囲組織に比べ高信号域となりT1値は短縮するとされている[18]．また，明らかなT1値の記載はなくとも，T1強調画像で高信号域を呈する場合は，出血，石灰化などの修飾が加わっている場合がほとんどである．我々の用いた腫瘍モデルでは，明らかに正常筋組織に比べT1値が延長しており，かつ，腫瘍の内部に肉眼レベルの出血や壊死は見られていない．このように，腫瘍組織のT1値が正常筋組織よりも明らかに延長しているにもかかわらず，T1強調画像にて高信号に描出されることは，従来いわれてきたような病変の信号強度を単にT1値・T2値の長短のみに帰結することでは説明することが困難である．そこで我々は病変の信号強度に寄与する因子の一つとしてプロトン密度を考慮に入れ，これを同時に撮像したリファレンスとの比として計算式より算出を試みた．その結果，腫瘍は炎症性病変に対し，有意差をもってプロトン密度が増していることが示された．そのためT1強調画像においては，縦緩和による信号の減衰に打ち勝ち，高い信号強度が保たれたのではないかと考えられた．この結果は，T1強調画像においては病変の信号強度に対し，プロトン密度の差が影響を与えうることを示している．腫瘍と炎症性病変において，なぜプロトン密度に差があるのかという点に関しては，その病変を構成する細胞密度の関与が考えられる．すなわち，我々の用いたVX 2腫瘍は成長が速く，そのため細胞成分が非常に密である．この腫瘍のように細胞成分が密な組織は，プロトン密度が相対的に高くなっているのではないだろうか．このように仮定すると，腫瘍のT1値に対し，有意差が見られなかったにもかかわらず炎症性病変が高信号に描出されなかったのは，腫瘍組織に比べ細胞密度が低いためと説明づけられる．なお，腫瘍群・炎症群ともに，正常筋組織に比べるとプロトン密度は著明に増大していることも同時に示された．

T1強調画像のように明瞭な視覚的差異は示されなかったものの，T2強調画像でも2つの病変には周囲正常筋肉との信号強度の比において有意な差が認められた．このことも単なる緩和時間の長短では説明することができず，T2強調画像における信号強度の構成にもプロトン密度が影響を及ぼしうることを示唆していると思われる．実際，髄膜腫や慢性副鼻腔炎などはT2強調画像で低信号を呈することが多く，プロトン密度の低下によるものと考えられている[19),20)]．

腫瘍組織と炎症性病変の鑑別に関してはさまざまなモダリティを用いた多数の報告が見られる．PETを用いた報告ではKubotaらが，マウス移植腫瘍を用いた実験にて腫瘍周囲の肉芽組織が腫瘍よりも18[F]FDGの取り込みが高いことを見いだしている[21)]．MRにおいてはdiffusion imageを用いた報告が見られており，中枢神経領域ではdiffusion imageにより脳腫瘍とperifocal edemaが明瞭に分離された画像が得られている[22)]．これらの報告に対し今回の我々の実験は骨格筋を対象に行われたものであり，骨軟部腫瘍の腫瘍範囲の決定あるいは術後再発などの評価に応用されうると考えられる．実際少数ではあるがT1強調画像にて高信号に描出された滑膜肉腫の報告があり，この病理標本の検索では内部に出血や壊死も見られず信号強度の解釈ができないとされている[23)]．このような病変に対し今回の我々の実験結果は信号強度の解釈に対する理論的な根拠を与え診断ならびに治療経過に有益な情報を提供しうると考えられる．

ま と め

以上，MRによる腫瘍と炎症の鑑別についての可能性を実験的研究により探求した．

1．16羽の家兎を用い，腫瘍と炎症のモデルを

作製し，MR画像にて鑑別が可能かどうかの基礎的な検討を行った．同時に，緩和時間の測定も行い，得られた緩和時間・信号強度より相対的なプロトン密度を算出した．

2．腫瘍としてはVX2腫瘍を用い，移植後早期（10日目）の壊死傾向の少ないものを用いた．炎症のモデルは10%クロトン油0.3mlを皮下注し，12時間後，筋組織に波及した炎症巣を用いた．

3．Sinc saturation脂肪抑制ならびに通常のT1強調画像，3Point Dixon法による脂肪抑制T1強調画像では，腫瘍組織はいずれも正常筋組織に比べ高信号に描出され，等～低信号に描出された炎症性病変に比べ，視覚的に区別可能であった．T2強調画像では，腫瘍・炎症性病変ともに高信号領域として描出されたが，対側正常筋組織との信号強度の比において有意な差が認められた．

4．VX2腫瘍・炎症性病変ともに正常筋組織に比し，T1値・T2値の延長が見られた．しかし，緩和時間の延長に関しては腫瘍と炎症間に有意な差は見られなかった．また，計算により求めた相対的プロトン密度は有意差をもって腫瘍群が炎症群に比べ大であった．

5．本実験では腫瘍と炎症性病変の間に緩和時間の差は見られなかったものの，T1強調画像にて区別可能な差が見られた．これは信号強度にプロトン密度の違いが反映されたためと考えられた．

稿を終えるにあたり，本研究に多大な御協力をいただきました琉球大学医学部附属病院中央検査部副部長戸田隆義助教授，同病理部喜友名正也先生，琉球大学医学部解剖学第一講座平田幸男教授，またVX2腫瘍を供与していただいた東北大学加齢医学研究所機能画像医学研究分野（主任：福田寛教授）の諸氏に，さらに貴重な御助言をいただいた仙台厚生病院放射線部長山田健嗣先生，勝連病院国吉和秀先生に深甚の謝意を表します．加えて，本研究に際し御協力いただいた教室員の皆様に深謝致します．

文　献

1) Dwyer AJ, Frank JA, Sank VJ, et al : Short-TI inversion-recovery pulse sequence : Analysis and initial experience in cancer imaging. Radiology 168 : 827-836, 1988

2) 杉本寿美子，多田信平：頭頸部疾患の磁気共鳴画像—(1)炎症と腫瘍の鑑別について—，日本医放会誌，45：1421-1429, 1985

3) Dooms GC, Hricak H, Moseley ME, et al : Characterization of lymphadenopathy by magnetic resonance relaxation times : Preliminary results. Radiology 155 : 691-697, 1985

4) Dixon WT : Simple proton spectroscopic imaging. Radiology 153 : 189-194, 1984

5) Lodes CC, Felmlee JP, Ehman RL, et al : Proton MR chemical shift imaging using double and triple phase contrast acquisition methods. J Comput Assist Tomogr 13 : 855-861, 1989

6) Damadian R : Tumor detection by nuclear magnetic resonance. Science 171 : 1151-1153, 1971

7) Inch WR, McCredie JA, Knispel RR, et al : Water content and proton spin relaxation time for neoplastic and non-neoplastic tissues from mice and humans. J Natl Cancer Inst 52 : 353-356, 1974

8) Hazlewood CF, Chang DC, Medina D, et al : Distinction between the preneoplastic and neoplastic state of murine mammary glands. Proc Natl Acad Sci USA 69 : 1478-1480, 1972

9) Eggleston JC, Saryan LA, Hollis DP : Nuclear magnetic resonance investigations of human neoplastic and abnormal nonneoplastic tissues. Cancer Res 35 : 1326-1332, 1975

10) Mathur-De Vré R : Biomedical implications of the relaxation behaviour of water related to NMR imaging. Br J Rad 57 : 955-976, 1984

11) Fung BM : Correlation of relaxation time with water content in muscle and brain tissues. Biochim Biophys Acta 497 : 317-322, 1977

12) Ohsaka A, Yoshikawa K, Momota M, Iwasa S : Thermal analysis and nuclear magnetic resonance as probes for the study of edema induced in rat skin by some bacterial toxins. (In) Eaker D ed : Natural Toxins. 389-400, 1980 Pergamon Press, New York

13) Beall PT, Hazlewood CF, Rao PN : Nuclear magnetic resonance patterns of intracellular water as a function of HeLa cell cycle. Science 192 : 904-907, 1976

14) Ling GN : In Search of the Physics Basis of Life. pp791, 1984 Plenum Press, New York
15) Braunschweiger PG, Schiffer LM : Effect of dexamethasone on vascular function in RIF-1 tumor. Cancer Res 46 : 3299-3303, 1986
16) Foster KR, Resing HA, Garroway AN : Bounds on "bound water" : Transverse nuclear magnetic resonance relaxation in barnacle muscle. Science 194 : 324-326, 1976
17) Mauss Y, Grucker D, Fornasiero D, Chambron J : NMR compartmentalization of free water in the perfused rat heart. Magn Reson Med 2 : 187-194, 1985
18) Damadian R, Zaner K, Hor D, DiMaio T : Human tumors detected by nuclear magnetic resonance. Proc Natl Acad Sci USA 71 : 1471-1473, 1974
19) Allen DE, Challa VR, Gilbert TH, et al : Meningiomas : MR and histopathologic features. Radiology 170 : 857-862, 1989
20) Som PM, Dillon WP, Curtin HD, et al : Hypointense paranasal sinus foci : differential diagnosis with MR imaging and relation to CT findings. Radiology 176 : 777-781, 1990
21) Kubota R, Yamada S, Kubota Y, et al : Intratumoral distribution of fluorine-18-fluorodeoxyglucose In Vivo : High accumulation in macrophages and granulation tissues studied by microautoradiography. J Nucl Med 33 : 1972-1980, 1992
22) Moonen CTW, van Ziji PCM, Frank JA, et al : Functional magnetic resonance imaging in medicine and physiology. Science 250 : 53-61, 1990
23) Jones BC, Sundaram M, Kransdorf MJ : Synovial sarcoma : MR imaging findings in 34 patients. AJR 161 : 827-830, 1993