The University of Osaka
Institutional Knowledge Archive

Title	X線映画法を用いた血管心臓造影におけるangled view
Author(s)	太田, 光重; 有沢, 淳; 松永, 尚文 他
Citation	日本医学放射線学会雑誌. 1980, 40(8), p. 757-766
Version Type	VoR
URL	https://hdl.handle.net/11094/15028
rights	
Note	

The University of Osaka Institutional Knowledge Archive : OUKA

https://ir.library.osaka-u.ac.jp/

The University of Osaka

X線映画法を用いた血管心臓造影におけるangled view

国立循環器病センター放射線診療部
太田 光重　有沢 淳　松永 尚文　大久保敏雄
植原 敏勇　林田 孝平　内藤 博昭　西村 恒彦
菅原 徹雄　前田 宏文　小塚 隆弘

（昭和55年1月11日受付）
（昭和55年5月14日最終原稿受付）

Angled View in Cineangiocardiography

Mitsushige Ohta, Jun Arisawa, Naofumi Matsunaga, Toshio Ohkubo,
Toshiisa Uehara, Kohei Hayashida, Hiroaki Naitoh,
Tsunehiko Nishimura, Tetsuo Sugahara,
Hirofumi Maeda and Takahiro Kozuka
The Department of Radiology, National Cardiovascular Center
5-125 Fujishiro-dai, Suita, Osaka 565

Research Code No.: 507
Key Words: Cineangiocardiography, Angled view

Some useful angled projections in cineangiocardiographic study were demonstrated and discussed in this paper.

Three basic methods are included; long axial projection, orifice projection and caudocranial angulation. The long axial projection profiles the interatrial and interventricular septum, separates the atrioventricular valves and especially clarifies the mitral valve complex. The orifice projection is useful in rheumatic aortic and mitral valvular disease, and it permits the assessment of the size and motion of the valvular ring, and the valvular leaflets, and the degree of stenosis. The caudocranial view visualizes the bifurcation of the pulmonary trunk.

These angled views overcame the limitations of conventional angiocardiography in the diagnosis of every kind of heart disease.

はじめに

最近の心疾患の治療技術の発展，特に外科的治療技術は，ここ数年著しい進歩をとげている．この外科的治療の進歩に対応するため，我々診断にたずさわるものは術前の正確な病態を解剖学的に明確にする役割が課せられている．術前の血管心臓造影を施行する目的は，血行動態及び心内構造を解剖学的に明確にすることにあるのはいうまでもない．最近のX線発生装置及びX線管の出力の増大と，X線映画の解像力の向上とによって，より明瞭な画像が得られるようになったが，X線曝射時の線束の方向に関しての工夫は最近冠動脈撮

影時には，ルーチンに頭尾側方向への傾斜の工夫がなされているが，それ以外で報告をみることは少い．すなわち，側面像に，第一，第二斜位像を加えるのが通常である．最近，血管心臓造影における新しいこころみとして，2・3提唱されている体軸方向の斜位撮影と，患者の体位について，筆者らの工夫もまじえ，その解剖学的基礎と臨床応用を考察するのが本論文の目的である．

心臓の解剖

心臓を逆円錐形と仮定すると，胸郭内における心臓の位置関係，心房中隔，心室中隔，房室弁輪の相互位置関係がわかりやすい．円錐の基底部は両心房であり，この頂点よりに房室弁が存在し，両心室により形成された頂点が心尖部である．そしてこの心尖部は左外側前方を向いている．又，心室中隔は矢状面に対して45度の角度で斜めに位置している．この心臓の長軸に対して両房室弁輪はほぼ直交し，又，右室流出路は左室の前方をほぼ90度屈曲するようにして肺動脈へと続く．心臓をこのような逆円錐形と仮定し単純化することによって患者の体位や撮影方向を考えると任意の構造をうまく描写するのにどのような回転や傾きをさせればよいのかがわかって便利であろう．

方　法

我々は以下の angled view を使って血管心臓造影を施行した．

① 肝—鎖骨位造影 (Hepato-Clavicular Position)

② 僧帽弁口造影 (Mitral Orifice View)

③ 大動脈弁口造影 (Aortic Orifice View)

④ Caudo-Cranial tilting

⑤ ①と②の混合型

以下各 View の実際を説明する．

① 肝—鎖骨位造影

この体位による造影は1977年 Elliott, Bargeron [1)2)] 等により発表された新しい方法であり，Fig. 1 に示すように患者を約45度半坐位にし，更に45度第二斜位に傾け，これに加えて患者の長軸を水平面において15度から20度時計方向に回転させるものである．何故このような体位をとるかというと Fig. 2 に示すように，背臥位では垂直方向像で4つの心房心室が互いに重なり合い，心臓の長軸は斜左下方に向いているからである (Fig. 2a).

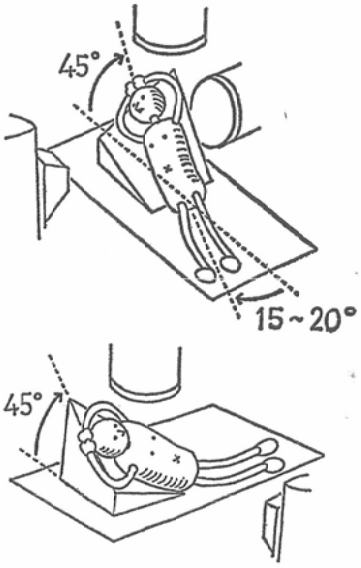

Fig. 1　Positioning for Hepato-Clavicular Projection

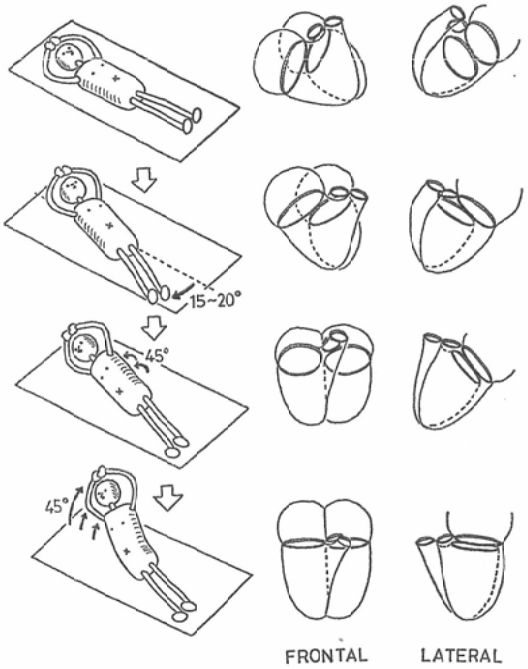

Fig. 2　Interpretation of Hepato-Clavicular Position

患者の長軸を15度から20度時計方向に回転させることにより心長軸の傾斜は補正されて垂直方向になり，心尖部は真直 caudal に向くことになる (Fig. 2b). この位置で約45度第2斜位に傾けると心室中隔を垂直方向に向けることができる (Fig. 2c). 但しこのままでは両房室弁輪面は垂直面とは傾斜して存在するのでこれらを補正し垂直面にするにはさらに患者を45度半坐位にする必要が生じる (Fig. 2d). この体位をとることにより Fig. 3 に示すように垂直方向像では各心房・心室が互いに重なることなく観察でき，しかも心

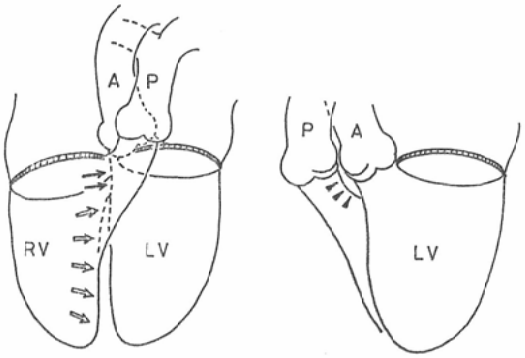

→: Membranous septum　　►: Conus
⇨: Muscular septum

Fig. 3 Scheme of Hepato-Clavicular Projection
(left side) vertical view
(right side) horizontal view

室中隔膜様部及び筋性部をほぼ接線方向でみることができる. 水平方向像においては円錐部心室中隔が接線方向に切れ，しかも僧帽弁は他の心内構造物との重なりを避けることができ，また，僧帽弁前尖と後尖の弁膜部及び辺縁部が明瞭に区別できる.

この体位の特徴は水平・垂直方向面どちらの方向においても心臓の重要な部位が接線方向で観察できるということであり，特に各種先天性心疾患，僧帽弁疾患の診断に役立つ.

② 僧帽弁口造影 (Mitral Orifice View)

この患者体位は我々の工夫した造影法であり Fig. 4a に示すように患者を約30度第一斜位にし，さらに患者長軸を水平面上で約20度反時計方

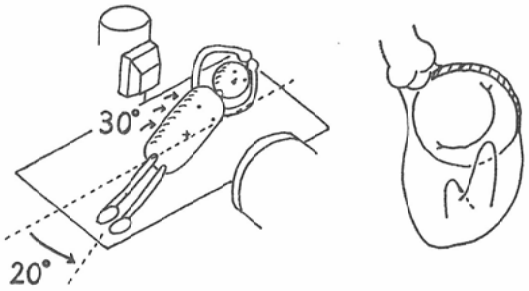

(a)　　(b)

(a) Positioning for Mitral Orifice View
(b) Scheme of Mitral Orifice View

Fig. 4

向に回転させるものである. このような体位で垂直，水平X線束による2方向同時撮影を行うと正面像では従来の第一斜位像が得られる. 前述の肝—鎖骨位による左室造影では水平方向X線束による像，すなわち側面像で僧帽弁輪は接線方向から観察できたが，この mitral orifice view における側面像では，僧帽弁輪を en-face にながめた像が得られる. その為に Fig. 4b に示すように僧帽弁前尖・後尖は重なることなく交連部及び両弁尖の接合部 (coaptation zone) の同定が容易である. しかも，弁輪の収縮様態が明確に評価できる.

③ 大動脈弁口造影 (Aortic Orifice View)

我々が行っているのは1971年 Stein[3)4)5)] の提唱した Aortic Orifice View を改良したものであ

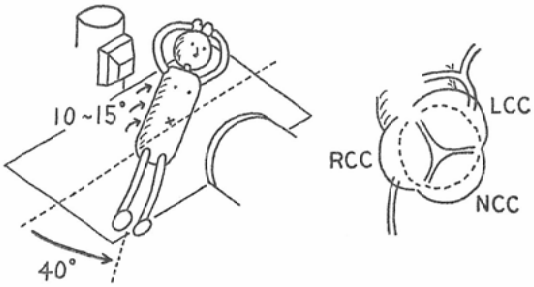

(a)　　(b)

(a) Positioning for Aortic Orifice View
(b) Scheme of Aortic Orifice View
RCC: right coronary cusp
LCC: left coronary cusp
NCC: non coronary cusp

Fig. 5

る．患者を10度～15度第1斜位にし，さらに患者長軸を水平面上で約40度反時計方向に回転させ，水平方向X線束で撮影するものである（Fig. 5）．水平方向X線束を使用する理由は垂直方向X線束を傾けて使用すると，X線管の傾斜角度があまりにも大きくなるのでそれよりは水平方向のX線管を利用する方が患者の positioning が容易であるからである．この造影法によると Stein の aoatic orifice view より一層大動脈弁輪面を en-face に近づけることが容易である．患者長軸の回転角度は正常の場合約40度であるが，上行大動脈の延長の強い症例の場合もう少し角度を強くつけるとよい．この体位で上行大動脈造影を施行すると3つの弁尖が重ならずに大動脈弁の開放の程度や交連部の癒合の程度も明確にすることができる．

④　Caudo-Cranial titling

この造影は撮影系を尾—頭側方向へ傾ける方法であり，1970年 Kattan[6] が発表した半坐位撮影法と同じものである．この撮影法によると肺動脈幹とその分岐部付近が分離し，末梢性肺動脈狭窄の発見に有利である．この際，撮影系を強く傾けすぎると心臓と横隔膜が重なるので注意を要する．

⑤　肝—鎖骨位左室造影側面像と僧帽弁口造影の組み合せ

この造影法は患者を45度第二斜位にし，さらに患者長軸を水平面上で15度から20度時計方向に回転させる．そして，正，側面同時二方向撮影をするのであるが，この際X線束を垂直方向から約45度頭側より尾側方向に傾ける（Fig. 6）．以上の撮影法により正面撮影系では前述の僧帽弁口造影が，側面撮影系では肝—鎖骨位左室造影側面像を得ることができるので，僧帽弁輪面を en-face, profile 同時に撮影できる．

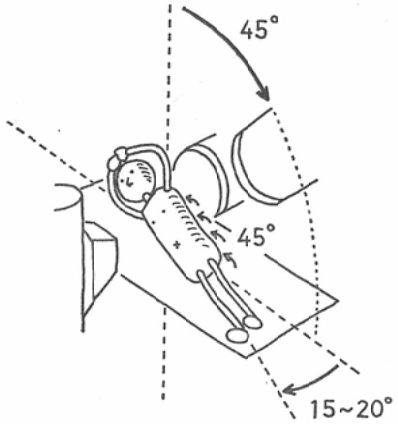

Fig. 6　Combination of Mitral Orifice View and Horizontal View of Hepato-Clavicular Position

結果及び考案

我々が以上の造影法を駆使して診断上効果をあげている疾患を例に挙げて検討する．

1）心室中隔欠損（Ventricular septal defect）

心室中隔欠損の部位診断には肝—鎖骨位左室造影が一番適している．何故ならば Fig. 3 に示すように肝—鎖骨位左室造影垂直方向像においては，大動脈弁直下の部位に膜様部中隔が，水平方向像においては大動脈弁下部に円錐部中隔が存在するので，欠損部位の鑑別診断は容易である．心室中隔欠損の診断においては肺動脈弁下に存在する円錐中隔欠損型とその下方に存在する膜様部中隔欠損型の鑑別が重要である．それはこれら2つの型の心室中隔欠損は手術手技が異ること，そして，円錐中隔欠損の場合，大動脈弁のかんとん，大動脈弁逆流を高率に合併することがあるからである．従来の左室造影垂直，水平方向像では以上の2つの型の鑑別は，左室から欠損孔を通じ右室へ流れる jet の方向，肺動脈弁から jet までの距離，大動脈弁との相互位置関係などの間接所見を鑑別診断の根拠にしているので，時に，診断が困難なことがある．その点，肝—鎖骨位左室造影は心室中隔の各部が接線方向で観察できるため直接欠損孔より出る jet の位置を確認するので容易に心室中隔欠損の部位の鑑別が可能である．我々は，心室中隔欠損の部位診断には肝—鎖骨位左室造影だけで充分であり，従来の左室造影垂直，水平方向像は省略できると考えている．

さらに，肝—鎖骨位左室造影は心室中隔欠損の部位診断ばかりでなく，心室中隔欠損の自然閉鎖の過程であるといわれている膜様部中隔の動脈瘤様変化を明確に捉えることができる（Fig. 7）．

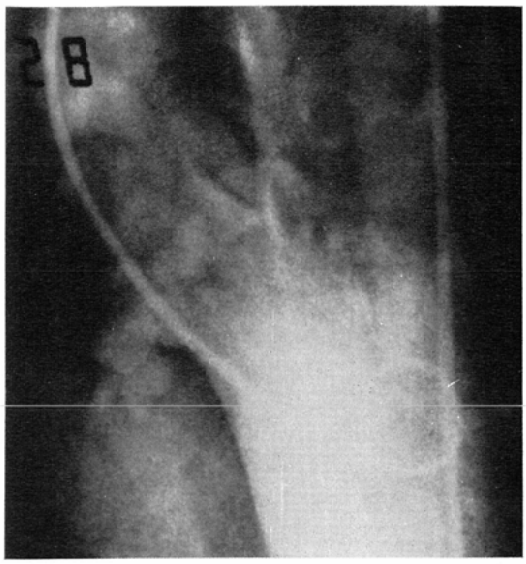

Fig. 7 Ventricular Septal Defect (Membranous Portion): Associated membranous septum aneurysm is clarified in vertical view of Hepato-Clavicular Position.

この所見をみた場合，左右短絡率の少い時は適当な年齢に達するまで自然閉鎖を期待して手術時期を遅らせることができる．

Table 1 は心室中隔欠損診断時の注目すべき部位と，それを描出するのに最も適した造影方法の組み合せを表にしたものである．

Table 1 Ventricular Septal Defect

	membranous septum	conus septum	muscular septum
supine lateral		○	
Hepato-Clavicular P→A	◎		◎
Hepato-Clavicular lateral		◎	

2) リウマチ性僧帽弁疾患
(Rheumatic Mitral Valvular Disease)

血管心臓造影像において同定しなければならない僧帽弁構成物を挙げると，前尖，後尖，交連部，弁輪部，腱索，乳頭筋，左室壁，左房壁等である．Table 2 にこれら僧帽弁構成分とその観察に用いられる撮影体位の組合せと評価を表わした．実際手術をする場合，術前に自己の弁組織を温存できるか，それとも弁置換となるかを判断しなければならないが，その基準となるのは弁尖の肥厚の程度及び弁下組織，特に腱索を処理できるか否かである．これらの点を観るには，僧帽弁口造影と肝—鎖骨位左室造影を施行すればよい．但し，僧帽弁逆流を主とした病態の場合には僧帽弁輪と逆流により造影された左房が重なり合うので僧帽弁口造影は避けた方がよい．僧帽弁口造影は前述のように，僧帽弁輪面を en-face にみるような造影法であるので Fig. 8 に示すように収縮期には前交連，後交連及び両側弁尖接合部が，また拡張期には両側弁尖の開放の状態及び弁口面積，前尖面積の計測が可能である．弁下組織が肥厚してくれば弁口部分に重なり不動性の陰影欠損像としてあらわれてくる．この陰影欠損は左房からの血流が弁口部へ流入したための negative jet と誤られる可能性はあるが，弁下組織の場合は収縮期にも陰影欠損として残るので注意して観察すれば鑑別は簡単である．殊にX線映画で連続した動きに注目する場合は誤ることはない．また，この僧帽弁口造影で判明したことであるが正常の僧帽弁輪は大動脈弁側の線維性三角部に接した部分は殆んど収縮せず後尖側が収縮している．ところがリウマチ性の変化が弁輪付近にまで及ぶと，この僧

Table 2 Evaluation of Mitral Apparatus in LV-gram

	Valve				Subvalvular Tissue		
	edge commissure	edge free	ventral portion	annulus	chorda tendinae	papillary muscle	LV wall
RAO			○		○	○	○
Mitral Orifice View	◎	◎		◎	○	○	
Hepato-Clavicular Position		○	◎		○		○

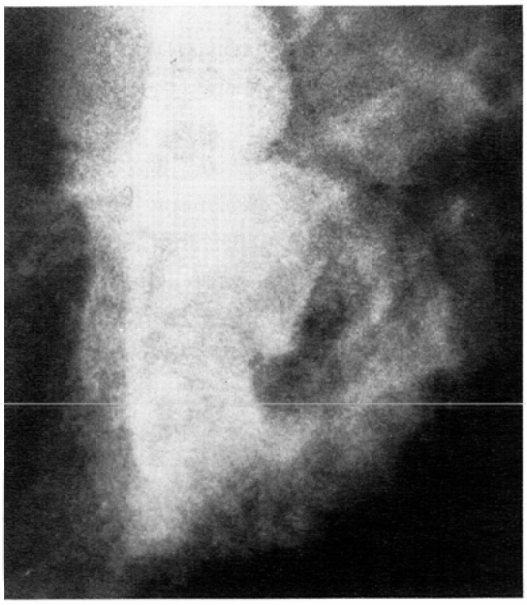

a) systole

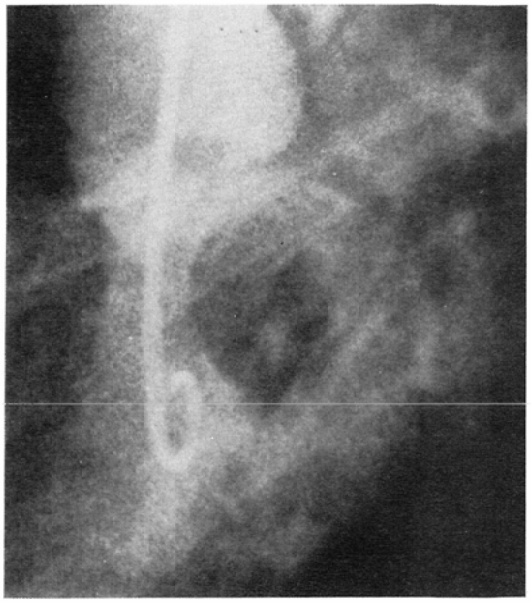

b) diastole

Left Ventriculogram in Mitral Orifice View: Edge of the anterior mitral leaflet is thickened and the leaflet does not open enough. The filling defect in the center of the mitral ring in both systole and diastole is the thickened anterior papillary muscle.

Fig. 8　Mitral Stenosis

帽弁輪の収縮が低下する.

次に肝—鎖骨位左室造影であるが，これは僧帽弁口造影とは違って僧帽弁輪を接線方向より観察しようとする造影法で，しかも前尖と後尖の重なりが最小限であるから各弁尖の辺縁部及び弁腹部が区別して認識できるし，弁尖自体の pliability の評価には最適である．そして，僧帽弁逆流が存在する場合にはこの造影法を用いると逆流が生じている場所が明確に同定できる．さらに Fig. 9 に示すように弁尖に不整形の陥凹が存在する場合も明瞭に表現される．故に上記2つの造影法を組み合わせることにより弁尖及び弁輪部に関する情報は充分得ることができる．但し，X線映画の連続像でないと停止した状態では像がぼやけて解析しにくい．

従来，僧帽弁疾患の造影診断には第一斜位左室造影が用いられてきたが，Fig. 10 の透視図に示すように収縮期には僧帽弁の大部分と左室流出路が重なり合い，拡張期には僧帽弁前尖と後尖は

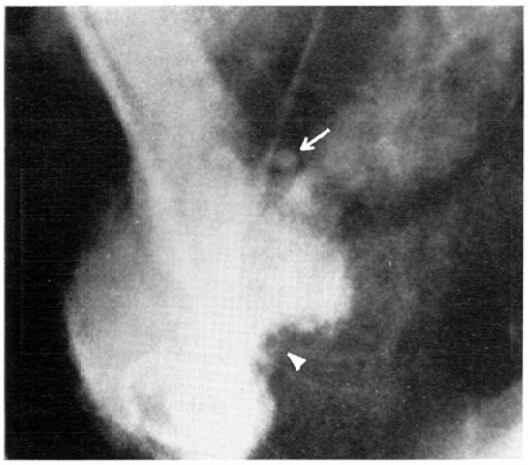

Left Ventriculogram in Hepato-Clavicular Position (lateral): Anterior mitral leaflet is thickened with ulceration. (arrow) The site of the regurgitation is clearly demonstrated [posteromedial commissure]. The deformity of subvalvular tissue is apparent. (arrow head)

Fig. 9　Mitral Stenoinsufficiency

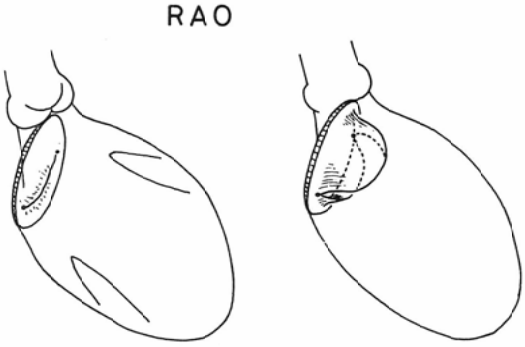

(a) (b)

a) systole
The mitral leaflets are superimposed over left ventricular outflow portion.
b) diastole
Both mitral leaflets cannot be separated.

Fig. 10 Perspective Scheme of Left Ventricle in Right Anterior Oblique View

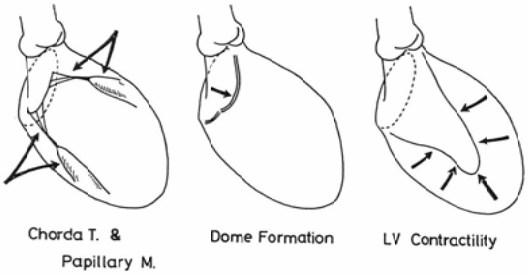

Fig. 11 Merits of Left Ventriculogram in Right Anterior Oblique View

重複して同定不能となる．但し，この造影角度は Fig. 11に示すように腱索・乳頭筋の肥厚の程度や，弁腹部の pliability の指標となる dome formation の観察や，左室の収縮様態・容積計算には適した方法である．

3) 心房中隔2次孔欠損に伴う僧帽弁逸脱

(Mitral valve prolapse associated with secundum atrial septal defect)

最近，心房中隔2次孔欠損と僧帽弁逸脱の合併が注目され，逸脱は僧帽弁後尖に生じるとの報告が大部分であるが，我々はこれは誤りであり，僧帽弁前尖の後交連側より発生するということが肝—鎖骨位左室造影により証明できた．僧帽弁逸脱の診断はできるだけ弁輪面を接線方向から観察

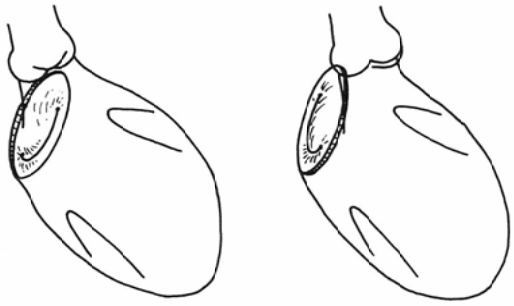

(a) (b)

a) Right anterior oblique in shallow angle
b) Right anterior oblique in deep angle

Fig. 12

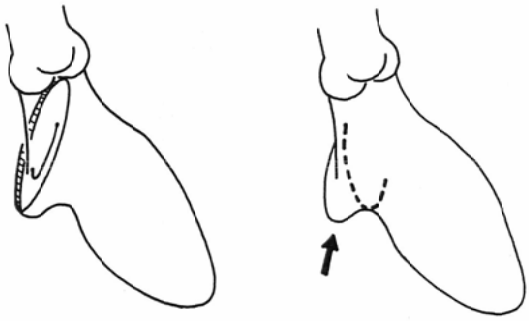

Fig. 13 Bulging of Posterobasal segment of left ventricle

し，しかも弁輪と弁尖を正確に同定できる造影法が必要であるので，従来の第一斜位像には問題がある．Fig. 12 の左側は浅い第一斜位，右側は深い第一斜位像を示す．この第一斜位では収縮期に僧帽弁輪上半部と左室流出路が重なる．また，前尖と後尖の重なりが大きく，斜位の角度のとりかたにより弁輪の medial 側，lateral 側が逆になるため逸脱している弁尖の同定が困難となる．さらに読影上注意すべき点として Fig. 13 のような左室形態の場合，弁輪の位置を右図のように誤認し，矢印の部分を逸脱と誤ることがあり，この誤りは従来の僧帽弁逸脱の報告の中にも多く認められる．また心房中隔欠損の場合には右室の著明な拡大により，左室は後上方へ押し挙げられ心尖部からみて反時計方向に回転する(Fig. 14)．故に，第一斜位像では後交連はより下方に，前交連はより上方に移動し，弁輪下端からの逸脱が後尖とは

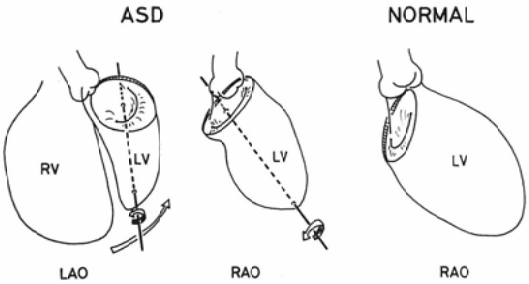

Fig. 14 Rotation of left Ventricle in Secundum Atrial Septal Defect

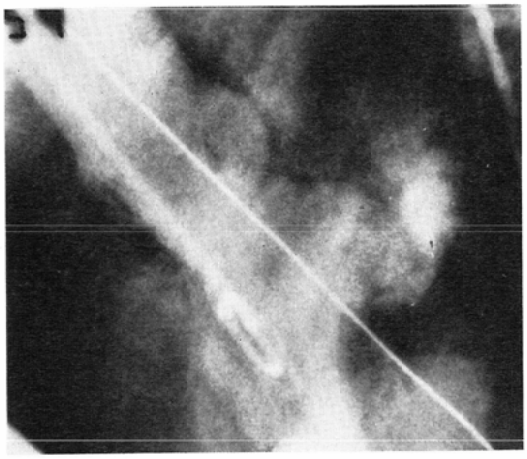

Fig. 15 Mitral valve Prolapse associated with secundum Atrial Septal Defect: Left Ventriculogram in Hepato-Clavicular Position (lateral). Marked prolapse of anterior mitral leaflet and regurgitant jet are clearly demonstrated at postero-medial part of the mitral annulus.

限らない.

Fig. 15は心房中隔2次口欠損に伴う僧帽弁逸脱の肝—鎖骨位左室造影水平方向像である. 前尖が弁輪面下端から左房へ突出し, しかも辺縁部付近に変曲点を持つ特徴的な形態を示すのがよくわかる.

4) 人工生体弁(ハンコック弁)による僧帽弁置換

(Mitral Valve Replacement with Hancock Bioprosthetic Valve)

最近僧帽弁置換に, ブタ大動脈弁をグルタールアルデヒドで処理した人工生体弁がよく使用される. この人工弁の材質はブタの大動脈弁であるため放射線透過性であり, 又, 周囲に金属の補強剤が入っているため, 心エコー図でも弁尖の動きを捉えることができない. そしてブタ大動脈弁の右冠尖は約半分筋肉組織を持っているため, その部分には硬さが残り一部運動に制限が加わることがある. 当センターでは生体弁はハンコック弁を使用しているが, 術後約1カ月目に, 肝—鎖骨位による左室造影を施行したところ, 大多数の症例において弁の動態を観察できた. Fig. 16に示すように, 右冠尖の開放・閉鎖が他の2弁尖より遅れるものや, 全く動かないものも存在した. 以上のことを臨床的に証明した報告は未だない.

5) 大動脈弁疾患 (Aortic Valvular Disease)

大動脈弁疾患の場合は, 大動脈弁口造影において造影を施行すればよい. Fig. 17に示すように大動脈弁の各弁尖の開放の程度及び交連部のゆ合が明確に評価できる. 従来は側面像を用いて病的変化の程度を評価してきたが, この場合右冠尖, 左冠尖に関する情報はかなり得ることができたのであるが, 無冠尖に関しては情報不足であった.

6) 末梢性肺動脈狭窄

(Peripheral Pulmonary Stenosis)

Fig. 18a の通常像の正面像では肺動脈幹と左右肺動脈は重複しているが, Caudocranial tilting で撮影すると, Fig. 18b に示したように, 肺動脈幹の分岐部が分離し, 左肺動脈起始部の狭窄が明らかになった.

以上我々の行っている血管心臓造影について述べたが, これら angled view を施行すると被写体の厚さが増大しX線管とイメージ・インテンシファイアの距離が大きくなる為, 大出力のX線装置が必要となり, さらに角度がつくので, イメージ・インテンシファイアと被写体が密着できなくなり, conventional な正側面像と比較して画像は多少劣るのは止むを得ない. 但しX線映画では, 目的部位を動きとして捉えることができるので解像力の低下する分を差し引いても解析は容易である. また現在我々の使用している装置の正面撮影系はU型 stand でありX線軸を回転させること

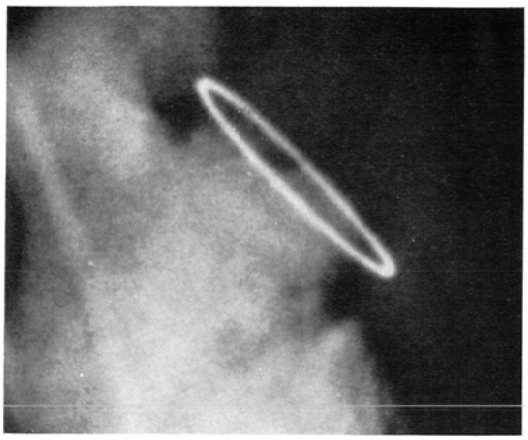

a) Three cusps are closed.

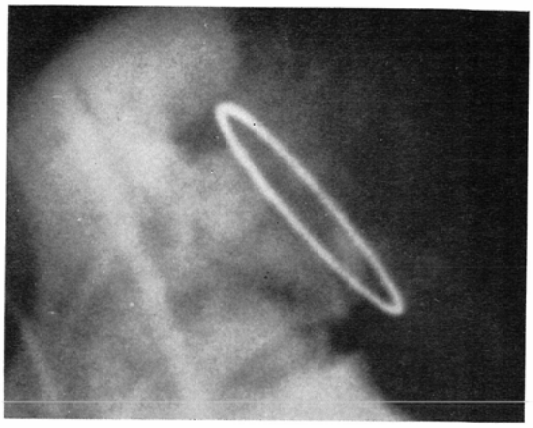

b) Two cusps are opened and one cusp is delayed to open.

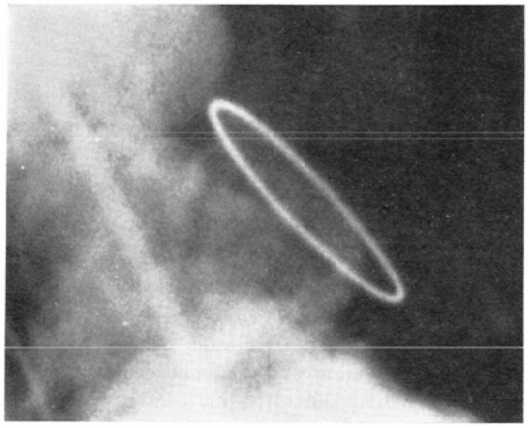

c) All three cusps are opened.

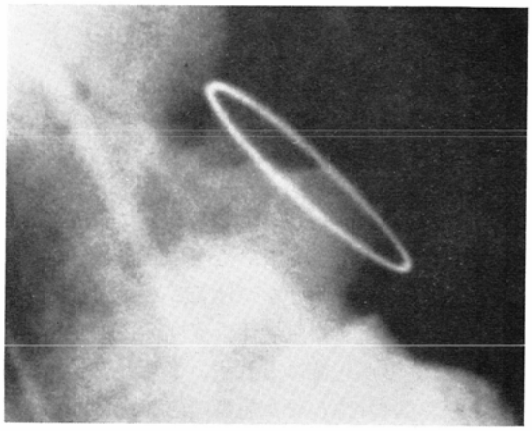

d) Two cusps are closed, but the other remains open.

Fig. 16 Mitrai valve Replacement with Bioprosthetic Valve (Hahcock)

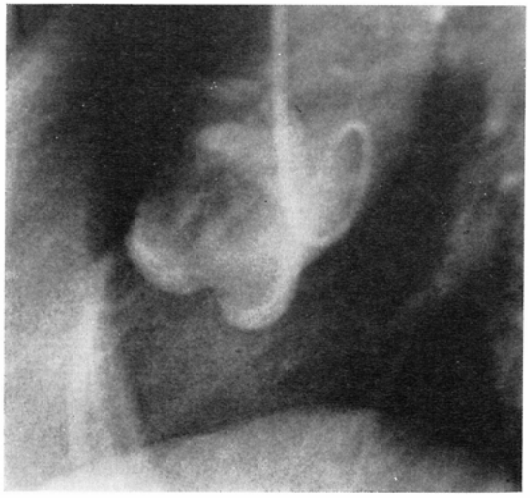

Fig. 17 Aortic Orifice View

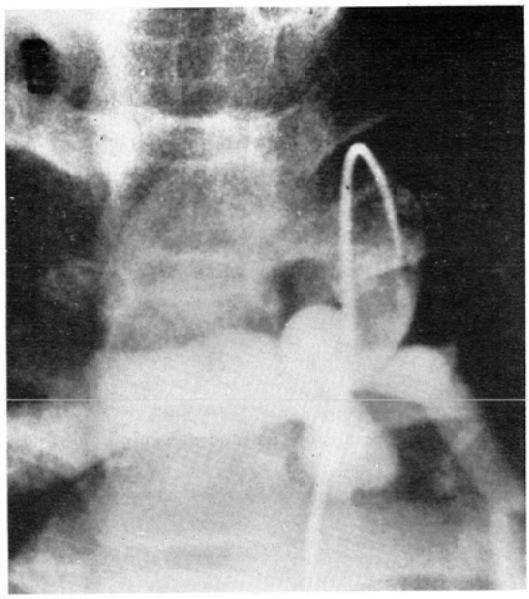

a) Conventional A-P view of pulmonary arteriogram.

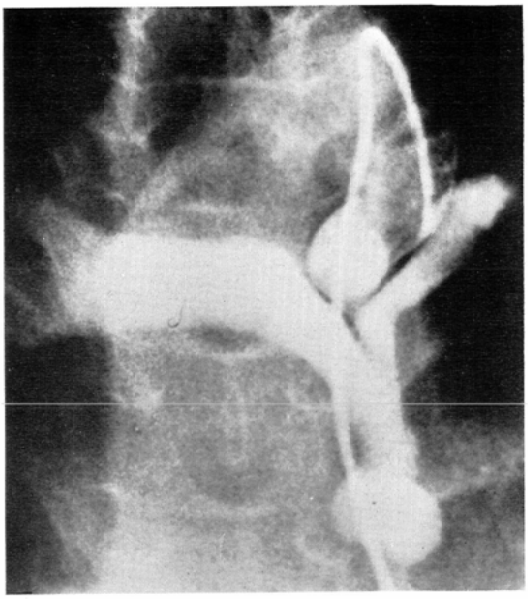

b) Caudocranial tilting view of pulmonary trunk, same case as a).

Fig. 18 Peripheral Pulmonary Stenosis

により斜位撮影が可能であるが，側面撮影系は水平方向に固定され角度をつけることができないので，テーブル上での患者体位変換が必要である．その為に角度が正確にとれず，また再現性に難がないわけではなく，また患者に恐怖感をいだかせるおそれがある．しかし最近側面撮影系も回転させることのできる装置が開発されてきたので，これを用いることができれば，この問題は解消されるであろう．

結　語

血管心臓造影法において，従来行われてきた一般的なX線入射法と，我々の工夫した mitral orifice view など，最近新しく工夫された体軸方向への傾斜を含めた multi-directional な入射法を比較し，それぞれに適した使用法と診断上の優位性について述べた．これらの撮影法を使いこなすためには，心臓の胸腔内における立体的な位置関係を把握し，臨機応変に，各疾患に適した造影法を取らなければならない．

References

1) Bargeron, L.M., Elliott, L.P., Soto, B., Bream, P.R. and Curry, G.C.: Axial cineangiography in congenital heart disease. Section I. Concept, technical and anatomic considerations. Circulation, 56: 1075—1083, 1977
2) Elliott, L.P., Bargeron, L.M., Bream, P.R., Soto, B. and Curry, G.C.: Axial cineangiography in congenital heart disease. Section II. Specific lesions. Circulation, 56: 1084—1093, 1977
3) Stein, P.D.: Roentgenographic method for measurement of the cross-sectional area of the aortic valve. Am. Heart J., 81: 622—634, 1971
4) Stein, P.D. and Munter, W.A.: New functional concept of valvular mechanics in normal and diseased aortic valves. Circulation, 64: 101—108, 1971
5) Stein, P.D. and Sabbah, H.N.: Orifice-view roentgenography for evaluation of the aortic valve. Am. J. Roentgenol., 125: 847—853, 1975
6) Kattan, K.R.: Angled view in pulmonary angiography. A new roentgen approach. Radiology, 94: 79, 1970