Osaka University Knowledge Archive

Title	骨シンチグラム像の比較 : 18Fと99mTc-標識ピロりん酸塩とについて
Author(s)	有水, 昇
Citation	日本医学放射線学会雑誌. 1975, 35(2), p. 101-104
Version Type	VoR
URL	https://hdl.handle.net/11094/15031
rights	
Note	

Osaka University Knowledge Archive : OUKA

https://ir.library.osaka-u.ac.jp/

Osaka University

骨シンチグラム像の比較

^{18}F と ^{99m}Tc-標識ピロりん酸塩とについて

放射線医学総合研究所臨床研究部
有　水　昇

（昭和49年8月30日　受付）

Comparative Study on Bone Scintigrams with Tc-99m-Labeled Pyro-phosphate and F-18

Noboru Arimizu
National Institute of Radiological Sciences, Chiba

Research Code No.: *731*
Key Words: *Bone scintigram Tc-99m pyro-phosphate, F-18*

The study purposed to compare the imaging propaties of Tc-99m pyro-phosphate with those of F-18. F-18 was experimentally produced by a cyclotron which was installed in the Cyclotron Division, Institute of Physical and Chemical Reseaches, Saitama. The equipment of images was a scintillation camera with a 15-1/4 in-NaI crystal. Pyro-phosphate was labeled with Tc-99m by using a CEA's kit. The scintigram with Tc-99m-labeled pyro-phosphate was taken by a 42000-hole collimator. While, that of F-18 needed a pin-hole collimator, because the parallel-hole collimator degraded the image quality by the septal penetration of 510 keV gamma-ray emitted from F-18. Twelve patients with cancers were investigated by bone scintigrams with both Tc-99m-labeled pyro-phosphate and F-18. The bone images with Tc-99m-labeled pyro-phosphate were more superior in resolution to those of F-18. The localization of the metastatic bone lesions was represented in the scintigram with more details when Tc-99 m-labeled pyrophosphate was used. The bone lesions shown by F-18 were also revealed by Tc-99m-labeled pyro-phosphate in all cases except one, in which an osteolytic bone metastasis in the right VIth costal bone was hardly visualized by Tc-99m-labeled pyro-phosphate and was visible by F-18 one month later.

1. まえがき

^{85}Sr, ^{87m}Sr および ^{18}F などは向骨性核種として従来から骨シンチグラムに広く用いられている[1)2)3)]. このうち^{18}F はサイクロトロン製造の陽電子放出核種であり，Blau らが ^{18}F を骨シンチグラムに使用して以来，その有用性が認められている[4)5)]. わが国においても，野崎らによつて理化学研究所サイクロトロンを用いて製造された ^{18}F が医学利用に供されて以来，^{18}F による骨腫瘍シンチグラムはかなり広く行われて来た．しかし，1971年，Subramanian らが ^{99m}Tc-標識のポリりん酸化合物を用いて骨シンチグラムを行つて以来

[6)7)] Tc-標識りん酸塩類が骨シンチグラム剤として登場した[8)9)]．わが国においても ^{99m}Tc-標識りん酸塩類は，標識用キットの市販により非常に普及し，骨シンチグラムの多くがこれにより行われており，その有用性は広く認められている．

（研究目的）

骨シンチグラムにおける^{18}F水溶液および^{99m}Tc-標識りん酸塩の描写能を比較し，それぞれの得失を検討することが研究の目的である．

2.　研究方法

2.1.　使用薬剤

^{18}F は理化学研究所サイクロトロンにより ^{16}O (^{3}He, P) ^{18}F の反応により無担体水溶液として製造されたものである．使用に際しては，0.45 μ のミリポア，フィルターで濾過し細菌を除去した．^{18}F 1～3 mCi/3～10ml を静注投与し，1～4時間後にシンチグラムを行つた．

^{99m}Tc-標識りん酸塩はＣＥＡ社製のピロりん酸標識キットを用いて標識した．投与量は2～5 mCiであり，静注投与後2～4時間後にシンチグラムを行つた．

2.2.　装置および計測方法

使用したシンチグラム装置は，東芝製シンチカメラＧＣＡ 202型（NaＩ結晶 15$^{1}/_{4}$インチ直径×$^{1}/_{2}$インチ直径　装備）である．

^{99m}Tc-標識ピロりん酸については，波高値 140 keV，ウインド幅20％を用い，またコリメータとしては42,000孔の平行孔コリメータを使用した．

^{18}F-水溶液については波高値 510 keV ウインド幅20％を用い，また，コリメータとしては直径5.0㎜のピンホールを用いた．

2.3.　症例

^{18}F-水溶液および ^{99m}Tc-ピロりん酸の両者を同一症例に短期間の間隔で投与し，それぞれのシンチグラムについて比較を行つた．検査症例数は12症例であるが，このなかにはＸ線像で示された癌の骨転移症例6例が含まれる．

3.　研究結果

3.1.　解像力について

胸廓の骨シンチグラムを ^{99m}Tc-標識ピロりん酸および ^{18}F 水溶液について比較したものを第1図に示す．^{99m}Tc-標識ピロりん酸では胸椎骨および肋骨の位置を一つ一つ指摘することが可能であつた．^{18}F では胸椎骨の位置はわかるが一つ一つ指摘することはできず，また肋骨についてはその位置も指摘することはできなかつた．すなわち，

F-18　　Tc-99m pyro-Phosph.



Fig. 1.　Scintigrams of the thorax using F-18 and Tc-99m-labeled pyrophosphate. A chest X-ray picture reveals an ostelytic lesion of bone metastasis in the right VIth costal bone. An arrow (▷) in the F-18 scintigram indicates the bone lesion.

Table 1.

No.	Name	Age	Diagnosis	Bone metastases detected by		
				F-18	Tc-99m Pyro-P.	X-ray picture
48— 213	U. N.	72	lung cancer	—	—	—
48— 219	F. O.	65	breast cancer	—	—	—
48— 78	N. S.	42	uterus cancer	+	+	+
47— 320	K. S.	65	uterus cancer	+	+	+
48— 292	S. S.	49	uterus cancer	+	—	+
48— 329	H. O.	61	renal tumor	—	±	—
47— 623	K. F.	44	rectal cancer	—	—	—
47— 650	F. M.	78	lung cancer	+	+	+
47— 268	C. T.	43	breast cancer	+	+	+
40— 370	T. M.	76	uterus cances	+	+	+
47— 728	T. H.	63	uterus cancer	—	—	—
42— 152	T. K.	76	uterus cancer	—	—	—

F-18　　Tc-99mPyro-Phosph.

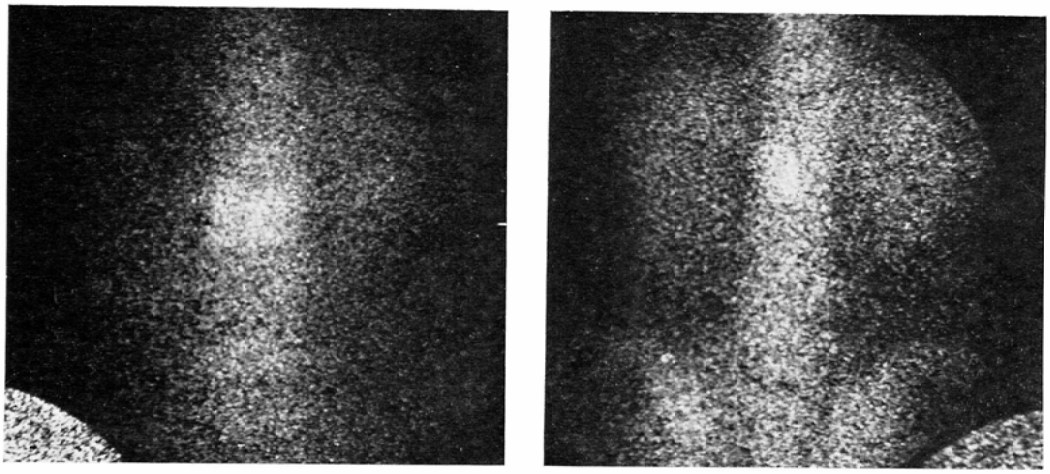

Fig. 2. Metastatic bone lesion of the right lateral of the Ⅱnd lumbar vertebra.

シンチグラムの解像力については ^{99m}Tc-標識ピロりん酸がはるかに優れている．

また ^{18}F の場合 1,800孔の平行孔コリメータ（鉛孔6㎜直径　鉛孔の隔壁の厚さ最小2㎜）を用いたところ，胸椎の位置は認め得るがその辺縁はピンホールに較らべて著しく不鮮明であり，解像力の一層の低下を示した．この理由は，^{18}F の陽電子消滅線（510keV）のエネルギーが比較的高く，平行孔コリメータの鉛隔壁を透過する割合が高いためと考えられる．ピンホール，コリメータは鉛遮蔽の厚さ3㎝以上であり，隔壁のない単孔コリメータであり，隔壁透過はない．^{18}F についての臨床例は全てピンホール・コリメータが使用された．

3.2.　病巣の描出について

第1表に示すように，^{99m}Tc-標識ピロりん酸および ^{18}F-水溶液はともに骨腫瘍部によく集積し，病巣の位置を表わす．しかし，第2図に示すように ^{99m}Tc-ピロりん酸を用いた場合には骨転移病巣の位置を第Ⅱ腰椎の右側と言うように細く示すこ

とができるが，^{18}F においては病変の位置を第Ⅱ腰椎部までしか示すことができない．これは両者の解像力の差異によるものである．この意味において ^{99m}Tc の方がすぐれている．検査した全症例例についても解像力の点では ^{99m}Tc の方が F^{18} よりはるかにすぐれていた．

第1図は子宮頸癌の左第Ⅳ肋骨転移例でありレ線写真では骨融解性の像と解釈される変化を示した．^{99m}Tc-標識ピロりん酸による骨シンチグラムでは病変を指摘することは困難である．しかし30日後に施行した ^{18}F による骨シンチグラムでは病変部に一致して ^{18}F の異常集積を明瞭に認めることができた．

この症例では ^{18}F の方が ^{99m}Tc-標識ピロりん酸よりも病巣の描出能にすぐれていたと言えよう．この差異が両者の検査日の30日間のずれによるものか，または，両者の骨集積機序の差異によるものか，と推測されるがはつきりしたことはわからない．

4. 考　　按

^{18}F は半減期が短く（HL＝110分），また，サイクロトロン製造のために，その供給範囲は限定されている．またサイクロトロン製造の短寿命核種であるから販売されるとすればかなり高価と予想される．この点，^{99m}Tc-標識りん酸塩類は標識キット化により，任意の時に大量を得ることが容易である．したがつて，使用し易すさから言えば ^{99m}Tc-標識りん酸塩類の方が ^{18}F にくらべてはるかにすぐれている．

^{18}F による骨病巣の描出が ^{99m}Tc-標識りん酸塩類のそれにくらべて非常にすぐれていなければ，^{18}F を使用する合理性は失われるものと考えられる．第1図は ^{18}F の有利性を示す1症例であるが，比較全症例数が12症例と少いために ^{18}F がはたして ^{99m}Tc-標識りん酸塩にくらべてどの程度有利であるかはつきりしたことはわからない．今後，症例を重ねて検討する必要があろう．

しかし，検査を行つた12症例の全てに認められるように ^{99m}Tc-標識りん酸塩類による骨シンチグラムは ^{18}F に較らべて解像力においてはるかに勝れている．

このことは市販のスキャニング装置においても認められるものと思われる．

なお ^{18}F については陽電子シンチグラムを施行することにより解像力の向上を期待することができると思われる．今後，この点に関して研究を行う予定である．

本研究の要旨は第13回日本核医学会総会において発表された．本研究は放射線医学研究所特別研究「中性子線等の医学利用に関する調査研究」によつて行われた．また，厚生省がん研究助成金筧班の援助によつて行われた．ここに謝意を表する．

臨床研究部については放射線医学総合研究所病院部佐原伸子氏，朽木満弘氏の協力に対し，謝意を表する．

引用文献

1) 有水　昇，井上駿一，村田忠雄，三枝俠夫：骨腫瘍，日本臨床，30（1972），606—614.
2) Blau, M., Nagler, W. and Bender, M.A.: A new isotope for bone scanning, Nucl. Med. 3 (1962), 332—334.
3) Blau, M., Laor, K., Bender, M.A.: Isotope scanning with F-18 for the early detection of bone tumors, Medical Radioisotope Scintigraphy Vol. 2 (1969), 341—347, IAEA, Vienna.
4) Castronovo, F.P. and Callahan, R.J.: New bone scanning agent; Tc-99m-labelled-EHDP, J. Nucl. Med. 13 (1972), 823—827.
5) 村田忠雄：骨，骨髄シンチグラフィ，シンチグラフィの基礎と臨床，248～253，金原出版社，東京（1970）.
6) Spencer, R., Herbert, R., Rish, M.W. and Little, W.A.: Bone scanning with Sr-85, Sr-87m and F-18, Brit. J. Radiol. 40 (1967), 641—654.
7) Subramanian, G. and McAfee, J.G.: A new complex of Tc-99m for skeletal imaging, Radiology 99 (1971), 192—196.
8) Subramanian, G., McAfee, J.G. and Bell, E.G.: Tc-99m labelled polyphosphate as a skeletal imaging agent, Radiology 102 (1972), 701—704.
9) Subramanian, G. McAfee, J.G., Blair, R.J., Mehter, A. and Connor, T.: Tc-99m-EHDP; A potential radiopharmaceutical for skeletal imaging, J. Nucl. Med. 13 (1972), 947—950.