Osaka University Knowledge Archive

Title	腰椎分離症における骨SPECTの有用性の検討
Author(s)	渡辺, 磨; 橋本, 学; 戸村, 則昭 他
Citation	日本医学放射線学会雑誌. 2002, 62(8), p. 423-429
Version Type	VoR
URL	https://hdl.handle.net/11094/15041
rights	
Note	

Osaka University Knowledge Archive : OUKA

https://ir.library.osaka-u.ac.jp/

Osaka University

腰椎分離症における骨SPECTの有用性の検討

渡辺　磨　橋本　学　戸村　則昭　渡会　二郎

秋田大学医学部放射線科

Evaluation of Usefulness of Bone SPECT for Lumbar Spondylolysis

Osamu Watanabe, Manabu Hashimoto,
Noriaki Tomura, and Jiro Watarai

The purpose of this study was to evaluate the usefulness of ^{99m}Tc-MDP SPECT (bone SPECT) for lumbar spondylolysis. We analyzed 11cases with 17lesions.

All cases were compared using plain radiography, computed tomography (CT), planar bone scintigraphy (PBS), and bone SPECT. Four lesions that showed a wide defect on CT were negative on bone SPECT and may have been chronic lesions.

Thirteen lesions that were positive on bone SPECT were narrow or showed no defect on CT and may have been early lesions. Two cases showed no defect on CT but were positive on bone SPECT, and one of them progressed to bilateral spondylolysis after one year. This may have been a very early lesion. Thus bone SPECT is useful for the diagnosis of lumbar spondylolysis, especially in its early stage.

Research Code No.: *705.2*

Key words: *Lumbar spondylolysis, Bone SPECT, Computed tomography(CT)*

Received May 7, 2002; revision accepted June 13, 2002

Department of Radiology, Akita University School of Medicine

別刷請求先
〒010-8543　秋田市本道1-1-1
秋田大学医学部放射線科
渡辺　磨

腰椎分離症について骨シンチplanar像，SPECT像とCT像との比較を行い，早期の病巣の検出の可能性について検討した．対象は，症状，経過等から腰椎分離症と診断された11症例，11椎体，17病巣である．全例，XPおよびCTにて分離部の撮像を行い，骨シンチplanar像，SPECT像の関節突起間部へのuptakeの有無とCT上での分離間隙の程度などを比較した．17病巣のうち，SPECTで関節突起間部にuptakeのみられたものは13病巣，みられなかったのは4病巣であった．SPECTでuptakeのみられた13病巣のうち，11病巣はいずれもCTで分離間隙の狭い比較的早期の病巣であった．また，残り2病巣はSPECTでuptakeがあるにもかかわらず，CTで分離間隙が不明瞭であり，超早期の分離をとらえている可能性が考えられた．SPECTで関節突起間部にuptakeのみられなかった4病巣は，いずれも分離間隙が広い陳旧性の病巣であった．このことより，骨SPECT像は腰椎分離症の検出にすぐれ，早期の診断，治療に貢献しうる可能性が示唆された．

はじめに

腰椎分離症の成因については諸説あるが，繰り返すminor traumaに起因する疲労性骨折によるとする考え方が一般的である[1]．また，従来は一旦発生した分離が癒合することは稀と考えられてきたが，疲労性骨折という仮定の下，コルセットによる治療等で，多数の癒合例の報告[2),5),6)]がされており，このような症例では早期に発見し，早期に治療することで，より成績が向上している．しかし，腰椎分離症の診断に通常用いられる単純X線－斜位像だけでは早期の病巣をとらえることは困難であり，断層像やCT像などを併用しているのが現状である．

今回われわれは，腰椎分離症について，骨シンチグラフィplanar像，およびSPECT像とX線CT像などとの比較を行い，早期の病巣の検出の可能性について検討したので報告する．

対象および方法

対象は，症状，臨床経過および，単純X線像などから腰

Fig. 1 CT scanogram showing the scan plane for the reverse gantry angle technique.

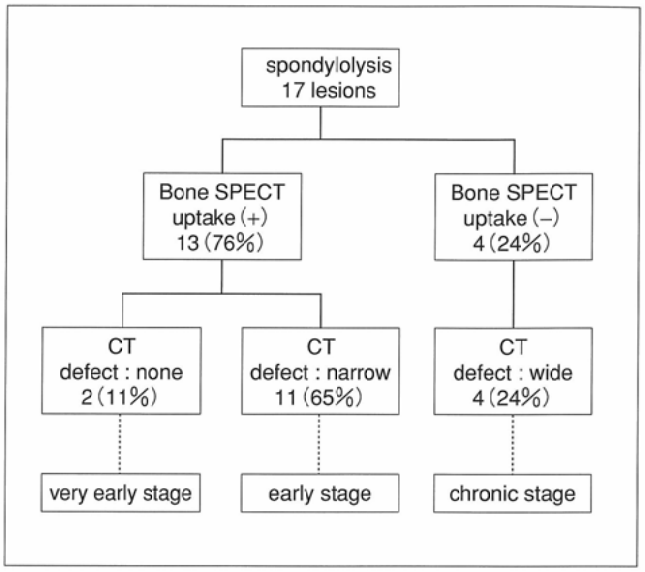

Fig. 2 Comparison of bone SPECT and CT in the imaging of lumbar spondylolysis.

椎分離症と診断された11症例，11椎体，17病巣である．年齢は13～17歳で，平均14.7歳．性別は男性9例，女性2例であった．部位は全例第5腰椎(L5)で，両側性6椎体(12病巣)，片側性5椎体(5病巣)であった．

方法は，単純X線像として正面，側面，左右両斜位像を撮像．また，骨シンチグラフィとして，^{99m}Tc-MDP 666MBq静注3時間後に全身planar像(前，後面)，腰椎後面spot像を約40分かけて撮像し，引き続きSPECT像を撮像した．使用した装置はGE社製Starcam 3000XR/T(1検出器型)で，検出器として低エネルギー汎用コリメータを用いた．SPECTの画像取得は360度を64方向から収集し(20～25秒/view×64projection，計約25分かけて収集)，収集マトリックスは64×64，再構成はfiltered back projection法を，フィルタとしてRamp Hanning filterを用い，transaxial, sagittal, coronal像を得た．CT(分離部CT)は，東芝社製のTCT-700Sを用い，Fig. 1のように仰臥位で腰部に枕を入れ腰椎に傾斜をつけ，ガントリーを傾け，スライス面が関節突起間部(pars interarticularis)に平行になるように撮像したreverse gantry technique法でスキャンした．スライス間隔と厚さはともに2.5mmで，骨条件で表示した．それぞれの検査はできるだけ短い期間内(1週間以内程度)で行うようにした．

結　果

分離症と診断された17病巣のうち，骨SPECT像で関節突起間部にuptakeのみられたのは13病巣(76%)で，uptakeのみられなかったのは4病巣(24%)であった(Fig. 2)．uptakeのみられた13病巣のうち，11病巣はCTでも分離間隙が確認され，いずれも分離間隙の比較的狭い(平均間隙2.2mm)病巣であった．骨SPECT像でuptakeがみられたにもかかわらず，CTで分離間隙がはっきりしないものが2病巣にみられたが，そのうちの1病巣については，1年後に両側分離へと進行しており，SPECT像がCT像よりも早く，高感度にとらえられた超早期の病態であると予想された．また，骨SPECT像でuptakeのはっきりした13病巣のうち，7病巣(54%)についてはplanar像でuptakeがはっきりとせず，planar像に比べSPECT像のほうが検出能がすぐれていた．単純X線像で明らかな分離があるにもかかわらず，骨SPECT像で関節突起間部にuptakeのみられなかった4病巣は，CTでは分離間隙が広いか，偽関節様で，陳旧性の病巣である可能性が考えられた．

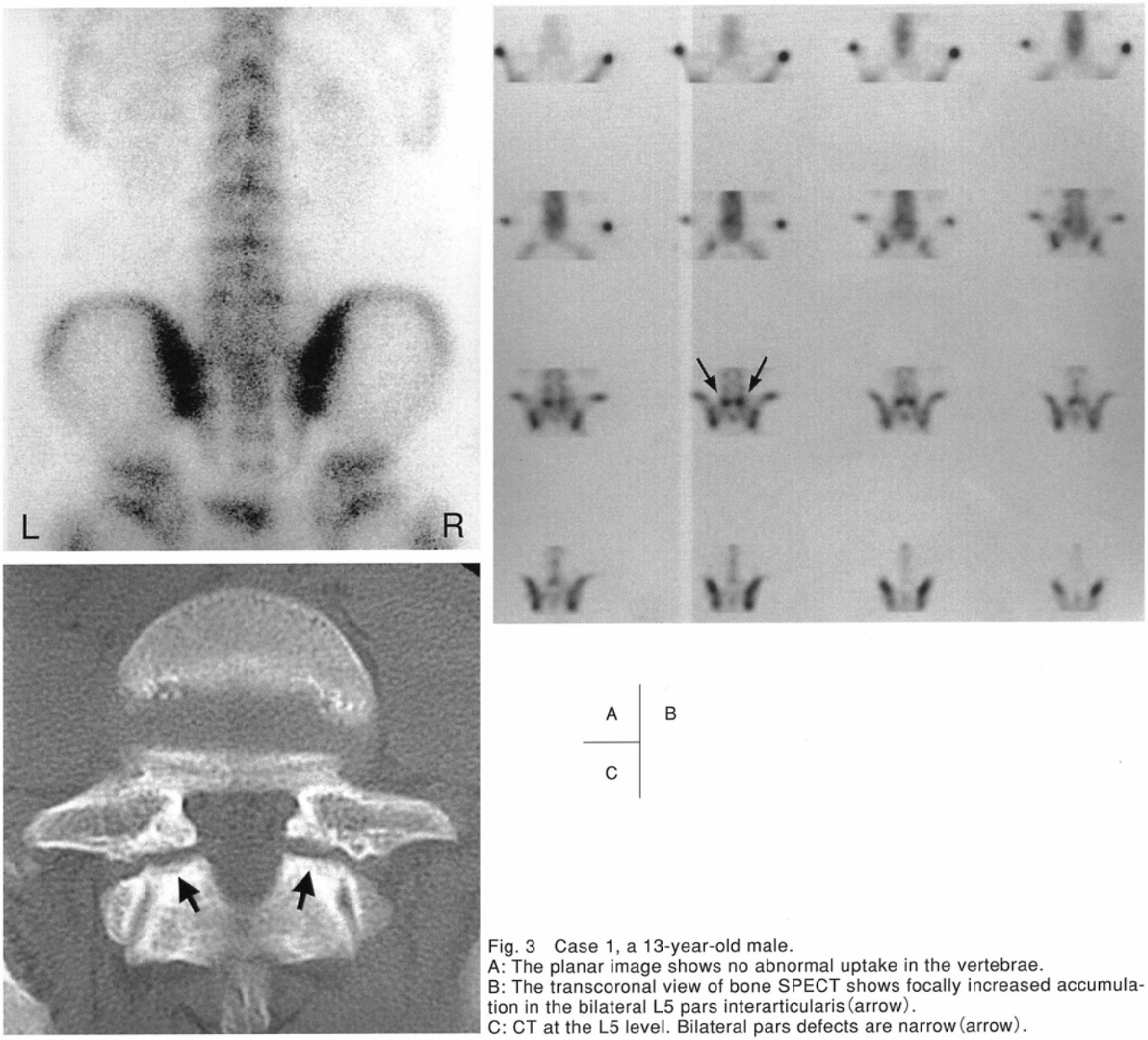

Fig. 3　Case 1, a 13-year-old male.
A: The planar image shows no abnormal uptake in the vertebrae.
B: The transcoronal view of bone SPECT shows focally increased accumulation in the bilateral L5 pars interarticularis (arrow).
C: CT at the L5 level. Bilateral pars defects are narrow (arrow).

症　例

症例(1).(Fig. 3)

13歳，男性．1カ月前より誘因なく腰痛あり，受診．スポーツは野球部に所属．単純X線像などで，L5分離症と診断される．

骨シンチplanar像(後面spot像)では，明らかに異常なuptakeははっきりせず(A)，同時に施行した骨SPECT像(coronal再構成)では両側L5関節突起間部へのuptake上昇が明瞭に描出されている(B)．CT像では両側L5の関節突起間部の分離間隙が認められる．分離間隙は比較的狭い(C)．

症例(2).(Fig. 4)

13歳，男性．1カ月前，ドアに腰を殴打して転倒．それ以来腰痛がある．スポーツは野球部に所属(投手)．

単純X線－斜位像では，左関節突起間部の分離を疑う所見はあるが，これのみでは，分離症と断定するには及ばない(A)．骨SPECT像(axial再構成)ではL5左関節突起間部へのuptakeが明瞭である(B)．しかし同時期に施行した分離部CTでは左関節突起間部の骨硬化像はみられるものの，分離間隙ははっきりしない(C)．

この症例は，臨床所見，骨SPECT像から左L5分離症と診断され，コルセット治療を指導したが，あまり真面目に施行されず，1年後に再び外来にて分離部CTを施行したところ，両側分離へと進行していた(D)．このことより，1年前の骨SPECT像のuptakeは超早期の病態をとらえていたと推察される．

症例(3).(Fig. 5)

13歳，女性．1カ月前，学校で椅子に座ろうとしたところ，転んで尻餅をつき，それ以来腰痛がある．スポーツは

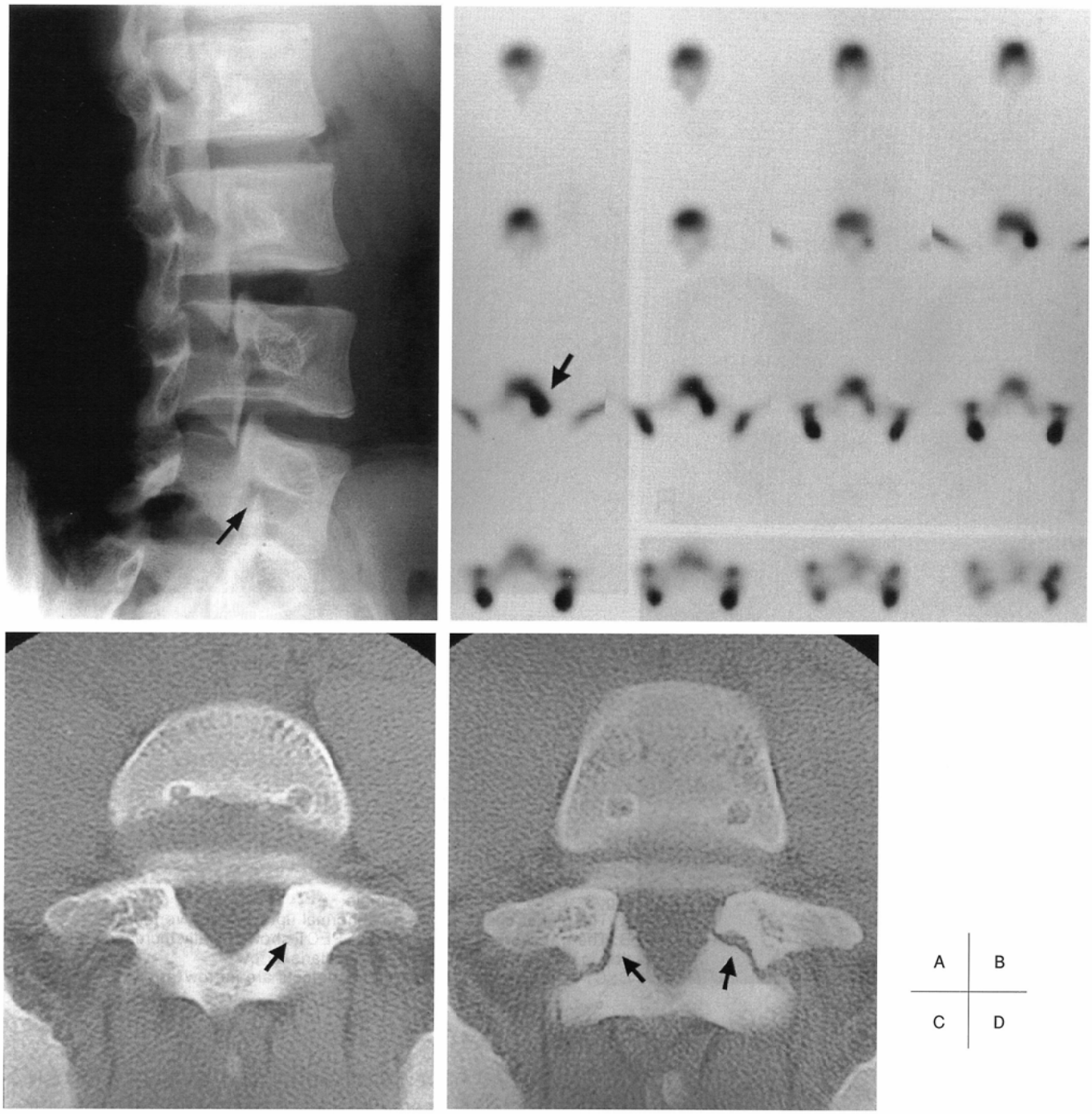

Fig. 4 Case 2, a 13-year-old male.
A: Left oblique radiograph of L5 does not clearly show lysis (arrow).
B: Transaxial view of bone SPECT shows focal accumulation in the left of L5 pars interarticularis (arrow).
C: Left L5 lysis is not identified, but sclerotic change is observed on CT (arrow).
D: A year later, the bilateral L5 pars defect is remarkable (arrow).

山岳部に所属.

単純X線一側面像では，明瞭に分かる両側L5分離が認められる(A)．骨SPECT像(coronal再構成)では明らかなuptake上昇を指摘できない(B)．分離部CTでは両側L5に分離間隙の広い病巣が認められる(C)．この症例は，症状の発現は1カ月前であったが，分離間隙は広く，それより以前から存在していた古い病巣である可能性が考えられた.

考　察

脊椎分離症が最初に記載されたのは，1782年ベルギーの産科医Herbinaux[3]によるといわれ，分離辷りによる骨盤変形が出産に影響を与えるということで報告されている．脊椎分離症の成因についてはいまだ確定したものはないが，同一家系内に多発をみることがあることから，先天性要因を重視する説と，スポーツ選手に高頻度でみられることか

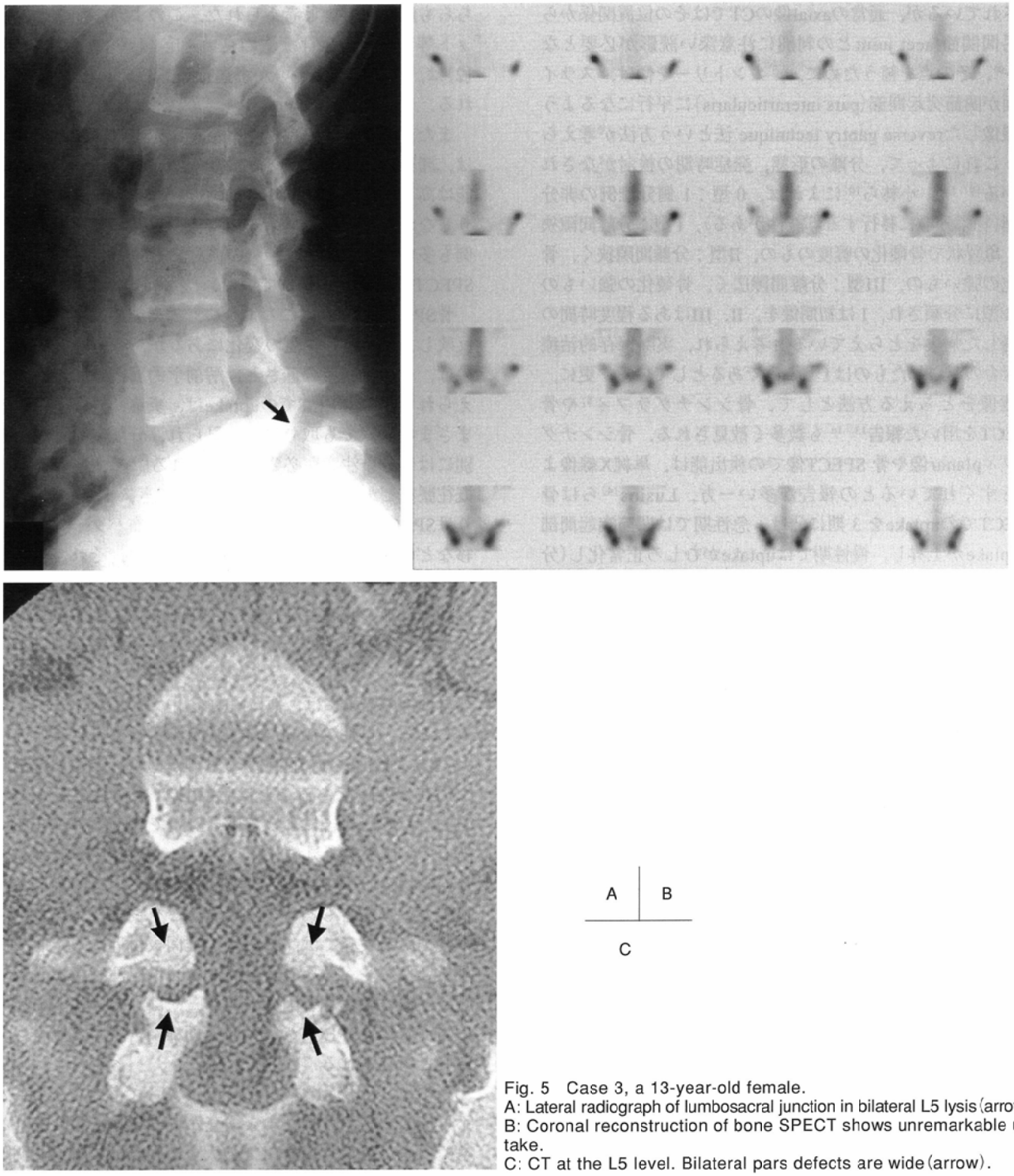

Fig. 5　Case 3, a 13-year-old female.
A: Lateral radiograph of lumbosacral junction in bilateral L5 lysis (arrow).
B: Coronal reconstruction of bone SPECT shows unremarkable uptake.
C: CT at the L5 level. Bilateral pars defects are wide (arrow).

ら，過労性骨障害を重視する2つの説が有力である．最近では，繰り返すminor traumaに起因する疲労骨折とするのが一般的で[4]，このことは，未熟児や生下直後には認められないことや，年齢に従い増加すること，スポーツマンなど腰部の負担が多い人に高頻度であることなどから支持されている．

そこで，疲労性骨折という観点から，従来比較的稀とされてきた分離部の癒合が，保存的な治療(スポーツの中止，コルセットの装着等)で期待できるという報告が最近数多くみられるようになっている[5)-7)]．ただし，それらの報告でも，早期発見，早期治療が治療成績に大きな影響を与えるとされており，早期診断の有用性が唱えられている．

しかし，通常腰椎分離症の診断に用いられる単純X線の斜位像等だけでは，分離症の診断能は低く，早期の病巣をとらえることは難しい場合が多いのが現状である．そこで，CTを利用して分離部を明瞭にとらえようとする試みが

なされているが，通常のaxial像のCTではその位置関係から椎弓間関節facet jointとの判別に注意深い読影が必要となる[8),9)]．その点を補うために，，ガントリーを傾け，スライス面が関節突起間部(pars interarticularis)に平行になるように撮像したreverse gantry technique 法という方法が考えられ，これによって，分離の形態，発症時期の検討がなされている[10),11)]．小林ら[10)]によれば，0型：1側分離例の非分離側(将来分離に移行する可能性がある)，I型：分離間隙狭く，亀裂状で骨硬化の軽度のもの，II型：分離間隙狭く，骨硬化の強いもの，III型：分離間隙広く，骨硬化の強いものの4型に分類され，Iは初期像を，II，IIIはある程度時間の経過した病巣をとらえていると考えられ，実際保存的治療で癒合のみられたものはI型のみであるとしている．更に，分離像をとらえる方法として，骨シンチグラフィ[6)]や骨SPECTを用いた報告[13)-16)]も数多く散見される．骨シンチグラフィplanar像や骨 SPECT像での検出能は，単純X線像よりもすぐれているとの報告が多い一方，Lusins[14)]らは骨SPECTでのuptakeを3期に分け，急性期では関節突起間部にuptakeが上昇し，慢性期ではuptakeがむしろ正常化し(分離は治っていないにもかかわらず)，さらに脊椎辷りが進行するとuptakeが再度みられるようになる(範囲が前方寄りに広くなる)ため，慢性期では注意が必要としている．

今回，われわれの検討では，骨 SPECTで関節突起間部にuptakeのみられなかった4病巣はいずれも分離間隙が広く，小林らの分類ではIII型に属し，ある程度時間の経過した陳旧性のものが考えられた．このような症例では，単純X線像でも所見がはっきりとしており，CTなどを撮るまでもなく診断を誤ることは少ないと考えられる．反対に，骨SPECTでuptakeのみられた13病巣については，いずれも分離間隙が狭い症例で，小林らの分類のI，II型に属するものと考えられ，骨 SPECTは早期の像をとらえることで優れていると考えられた．

骨SPECTのuptakeと治療効果を対比させた検討では，日野ら[15)]によれば，骨シンチグラフィ(含むSPECT)でuptakeのみられた例での骨癒合率は85%にもおよび，早期の病態をとらえることでは骨シンチグラフィの有用性は高いとしている．また，Anderson[16)]らの報告では正常部分(L4)と分離部のuptakeの比が高いほうが治癒率も有意に高かったとしており，取り込みの強さが病期を反映しているとしている．今回のわれわれの検討と照らし合わせて見ると，症例(2)のようにBone SPECTでuptakeがみられたにもかかわらず，CTで分離間隙が認められなかった症例が2例(2病巣)で認められており，このうちの1例(1病巣)は1年後に両側分離へと進行していて，骨 SPECTでのuptakeが，CTで分離間隙として描出されるより前の，分離の超早期の像をとらえていたと推察される．また，もう1例(1病巣)についても，分離間隙の明らかな対側よりも強いuptakeを，CTで分離間隙のはっきりしない関節突起間部に認めていて，こちらも超早期の像と考えられた．このような症例はコルセット等を使った保存療法の良い適応(不幸にも今回の症例(2)は，治療がうまくいかず進行してしまったが)と考えられる．

また，骨シンチグラフィplanar像とSPECT像との比較では，諸家の報告[13)]にもあるように，SPECT像のほうが検出能は高く，症例(1)でもみられるように，planar像ではっきりしなかったuptakeが，SPECT像ではじめて明らかとなる例も多い．今回のわれわれの検討でも54%(13例中7例)でSPECT像のほうが優れていた．

骨SPECTの利点はこのように，描出能の高さと，病期を反映したuptakeの程度の変化にあるが，一方，問題となるのは，その特異度の低さと，解剖学的局在診断にあると考えられる．骨SPECTでのuptakeは，炎症，外傷，腫瘍等さまざまな病態でも取り込みが見られ，分離症のそれとの鑑別には十分な注意が必要と考えられる[17),18)]．症状，年齢，既往歴などからある程度除外診断はでき，また，planar像よりはSPECT像をとることで，集積の分布パターンから，転移などは鑑別できる可能性は高いが[19),20)]，それでも完全ではない．また，関節突起間部周囲の集積は，高齢者では変形性脊椎症の頻度が高く，その判別には，骨SPECTのみからは難しく[21)]，CT像，MRI像などとの対比が必要になると思われる．

早期像の描出には，他にMRIを用いた報告[12),22),23)]も多くみられる．早期のBone marrowの浮腫をとらえるということでは，骨SPECTに匹敵するものがあり，また，解剖学的な局在が明瞭であることは骨SPECTを凌駕するものがある．ただし，報告によっては，MRIでの正診率が70%位であって，副次的所見(脊髄腔の拡大，椎弓根の信号変化，椎体の楔状変形等)を加味した診断を行うことで診断能が向上するという報告もある[24)]．腰痛などを主訴としたルーチンの腰椎MRI検査では，axial像を椎間板付近に限定して撮像することが多く，その場合はsagittal像を注意深く読影する必要があることも要因ではあり，やはり変形性関節症等との鑑別には骨SPECTのみの時と同様，苦慮する場合も多々あると考えられる．

いずれにせよ，1つのモダリティのみで診断を下すことは不可能であり，さまざまな検査から総合的に判断されるべきである．ただ，骨SPECTの大きな利点は，所見が明瞭な点で，スクリーニング的な意味も含め有効な検査と考えられ，今後腰椎分離症の早期診断，早期治療への骨 SPECTの利用が拡大されることが望まれる．

結　語

骨SPECT像は腰椎分離症の検出に優れ，他の画像診断(XP，CT)より早期に病巣の検出の可能性があり，今後早期の治療に貢献し得る可能性が示唆された．

文　献

1)秋本　毅：脊椎分離の成因と対策．整形外科 MOOK 11：82–94，1979

2)檜山建宇：発育期スポーツ選手の腰椎分離の治療経験．整形外科 39：1301–1310，1988

3)Herbinaux G: Traite sur Divers Accouchemens Laborieeux at sur les Polypes de la Matrice. Bruxelles, De Boubers, 1782

4)Helen B, et al: Imaging of the lumbar spine in spondylolysis and spondylolisthesis. Radiography Today 56: 18–22, 1990

5)古田佳久，河野左宙，秋元　毅，他：成長期脊椎分離の保存的治療．整形・災害外科 5：605–610，1982

6)羽場　等，浅野　聡，大矢　卓，他：成長期腰椎分離症の保存療法　装具治療の適応と有用性について．日整形会誌 70：18，1996

7)藤井幸治，井形高明，加藤真介，他：発育期腰椎分離症の骨癒合因子に関しての検討．日整形会誌 71：306，1997

8)John P. Grogan, Sverre Hemminghytt, Alan L. Williams et al : Spondylosis Studied with Computed Tomography. Radiology 145: 737–742, 1982

9)Teplick JG, Laffey PA, Berman A, et al: Diagnosis and evaluation of spondylolisthesis and/or spodylolysis on axial CT. AJNR 7: 479–491, 1986

10)小林良充，河野左宙，長野純二，他：CT像による成長期腰椎分離の分類とその有用性．整形・災害外科 32：1625–1634，1989

11)Harvey CJ, Richenberg JL, Saifuddin A, et al: The radiological investigation of lumbar spondylolysis. Clin Radiol 53: 723–728 1998

12)Yamane T, Yoshida T, Mimatsu K: Early diagnosiis of lumbar spondylolysis by MRI. J Bone Joint Surg 75-B: 764–768, 1993

13)Collier BD, Johnson RP, Carrera GF, et al: Painful spondylolysis or spondylolisthesis studied by radiography and single-photon emission computed tomography. Radiology 154: 207–211, 1985

14)Lusins JO, Elting JJ, Cicoria AD, et al: SPECT evaluation of lumbar spondylolysis and spondylolisthesis. Spine 19: 608–612, 1994

15)日野浩之，鎧　邦芳，佐藤栄修，他：スポーツによる成長期腰椎分離症に対する装具治療；RIシンチグラフィーによる患者選択と分離部修復．日整形会誌 69：88，1995

16)Anderson K, Sarwark JF, Conway JJ, et al: Quantitive assessment with SPECT imaging of stress injuries of the pars interarticularis and response to bracing. J Pediatr Orthop 20: 28–33, 2000

17)Even-Sapir E, Martin RH, Barnes DC, et al: Role of SPECT in differentiating malignant from benign lesions in the lower thoracic and lumbar vertebrae. Radiology 187: 193–198, 1993

18)Murray PC: The Role of SPECT in the evaluation of skeletal trauma. Ann Nucl Med 7: 1–9, 1993

19)小須田茂，新井真二，横山久朗，他：骨SPECTによる脊椎骨転移と変形成脊椎症の鑑別診断；集積分布パターンによる解析．核医学 31：613–618，1993

20)De Mseseneer M, Lenchik L, Everaert H, et al: Evaluation of lower back pain with bone scintigraphy and SPECT. Radiographics 19: 901–912, 1999

21)Holder LE, Machin JL, Asdourian PL, et al: Planar and high-resolution SPECT bone imaging in the diagnosis of facet syndrome. J Nucl Med 36: 37–44, 1995

22)尾尻博也，福田国彦，橋本　達，他：脊椎分離症のMR所見．臨床放射線 39(8)：961–965，1994

23)Ulmer JL, Elster AD, Matthews VP, et al: Lumbar spondylolysis: reactive marrow changes seen in adjacent pedicles on MR images. AJR 164 : 429–433, 1994

24)Ulmer JL, Mathews VP, Elster AD, et al : MR imaging of lumbar spondylosis; The importance of ancillary observations. AJR 169: 233–239, 1997