Osaka University Knowledge Archive

Title	頭部画像診断における基準線の検討 前編 : セファログラムでの検討
Author(s)	岡本, 浩一郎
Citation	日本医学放射線学会雑誌. 1989, 49(3), p. 259-263
Version Type	VoR
URL	https://hdl.handle.net/11094/15042
rights	
Note	

Osaka University Knowledge Archive : OUKA

https://ir.library.osaka-u.ac.jp/

Osaka University

日本医放会誌：49（3），259—263，1989（平1）

頭部画像診断における基準線の検討

前編：セファログラムでの検討

新潟大学歯学部歯科放射線科（主任：伊藤寿介教授）
岡　本　浩　一　郎

（昭和63年9月1日受付）
（昭和63年10月11日最終原稿受付）

Reference Lines on Diagnostic Imagings of the Head
Part 1: Reference Lines on Cephalogram

Kouichirou Okamoto
Department of Radiology, Niigata University, School of Dentistry
(Director: Prof. J. Ito)

Research Code No. : 503.9

Key Words : Reference lines, Reid's base line, Canthomeatal line, Orbitomeatal line, Cephalogram

The relationship between three major reference lines including Reid's base line (RBL), canthomeatal line (CML) and orbitomeatal line (OML), which pass the center of orbital margin and porion, was investigated in 141 cephalograms of normal healthy volunteers.

The difference between CML and OML is so small (mean 1.0° ± S.D. 1.3°) that these two lines are considered almost identical.

It is said that RBL and CML meet about 10 degree, but present study shows the angle is about 13~14 degree.

The relationship between these two major reference lines (RBL and CML) and the other four reference lines including nasion-clition line (NC), clition-basion line (CB), nasion-basion line (NB) and nasion-opisthion line (NO) is also evaluated. NO shows the most stable relationship to RBL (22.7° ± 2.1°) and NB shows the most stable relationship to CML (15.0° ± 2.1°).

はじめに

従来神経放射線診断の分野では頭部頭蓋に関する多くの基準点，基準線或は基準面が使われてきた．これらは，その目的によって単独で或いは組み合わされて用いられてきたが，神経放射線学的検査法としてX線CT（以下CT）が汎用されるようになってから最も多用され，且つ重要となっている基準線がReid's base line（以下RBL）と，いわゆるorbitomeatal line（以下OML）である．RBLは1877年のMunich congressで認められた最も基本的な基準線であり，眼窩下縁と外耳孔上縁とを結ぶ線と定義されている[1]．一方OMLは眼窩中点と外耳孔中点とを結ぶ線と一般には定義されているが，これと似たもので，外眼角耳孔線canthomeatal line（以下CML）と呼ばれ，OMLにおける眼窩中点の代わりに外眼角を用いた線もあり[2]，OMLとCMLの二者間には命名法を含め若干の混乱が存在すると考えられる．

近年磁気共鳴画像（以下MRI）が神経放射線学的検査法として登場し，重要な検査法として次第

に広まりつつある現状をふまえ，これらの基準点，基準線の相対的関係を求め，これらがMRIに於ける基準線を求める際にうまく利用できるかどうか検討した．

尚，今回の検討ではOMLとCMLとを区別して用い，OMLにおける眼窩中点は眼窩上縁と眼窩下縁の中間点とし，OMLとCMLにおける外耳孔中点は何れもX線写真上同定出来る骨性外耳孔の中点とした．

対象ならびに方法

歯科矯正学実習の目的で撮影された，本学歯学部学生の頭部X線規格写真（セファログラム）の側面像141例を用いて計測を行った．内訳は男性112名，女性29名で全例健康であり神経学的異常の認められない18歳以上35歳以下の学生のものである．今回の計測では，RBL，OML，CMLに使われている点以外の基準点は，①X線写真上容易に同定しうる点であること，②個人差の少ないこと，③正中線上に存在すること，④頭蓋底に近い点であること，の4つの条件を満たすものとし，以下の4点を採用した．まず第一には鼻根点(nasion)即ち前頭鼻骨縫合と鼻骨間縫合の交点，第二には鞍背点（clition），第三には大孔前端点(basion)，第四には大孔後端点（opisthion）であり，以下それぞれN，C，B，Oと呼ぶ(Fig. 1)．

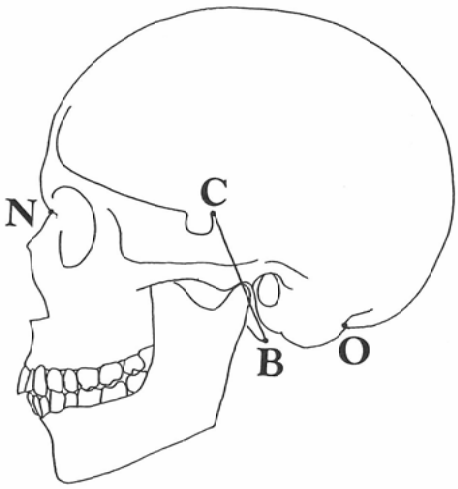

Fig. 1　Four reference points
N : nasion, C : clition, B : basion, O : opisthion

まず実験の計測を行う前に乾燥骨標本を用いて頭部X線規格写真の側面像を撮影し拡大率を求めたところ，拡大率は計算上も実測上も1.1であった．次に計測には避けられない誤差のうち，被写体固定方向による誤差が実際どのくらい計測値に影響を及ぼすかを知るために同じ乾燥骨標本を用いて正規の側面写真と，立体写真となるように骨標本を水平に7度回転させた写真を撮影した．そして各々の写真上RBLに対するOML，NとCを結んだ線（以下NC），CとBを結んだ線（以下CB），NとBを結んだ線（以下NB），NとOを結んだ線（以下NO）の角度を求めた．この時回転させて撮影した写真では当然左右の基準点はずれるが，左右の基準点の中間点を計測上の基準点とした．この両者で求めた角度を各々計測したところ，正規の側面写真で計測したそれぞれの値と同じ値を示した．次に前後軸を中心として，やはり7度の回転をさせて撮影した写真を用いて同様の計測を行ったがRBLに対するOML，NC，CB，NB，NOの角度は変化しなかった．以上の事より僅かな回転ならば実際の写真での計測上問題にしなくてもよいと考えられた．また，今回の計測に用いた写真で水平に，又は前後軸を中心とした7度以上の回転を思わせる様な写真はなかった．

実際の計測に当たってはRBL，OML，CMLの他にNC，CB，NB，NOを選んだ(Fig. 2a，b)．

基準線より上方への傾きはプラスで，下方への傾きはマイナスで表示した．

結　果

まず，OMLとCMLの関係をみると，両者間には平均で1.0度の差はあるものの，OMLとCMLの一致するものも141例中52例（36.9%）であり標準偏差も1.3度と小さかった（Table 1)．

RBLとCMLのなす角度は平均13.4度であった（Table 2)．N, C, B, O各点のRBLからの平均距離はそれぞれ29.9mm，25.0mm，22.9mm，26.1mmであったが，最小値～最大値はそれぞれ24～38mm，19～32mm，14～31mm，15～38mmと差が大きかった（Table 3)．

RBLとNC，CB，NB，NOの関係では，標準偏差の小さいものから順に並べると①NOの

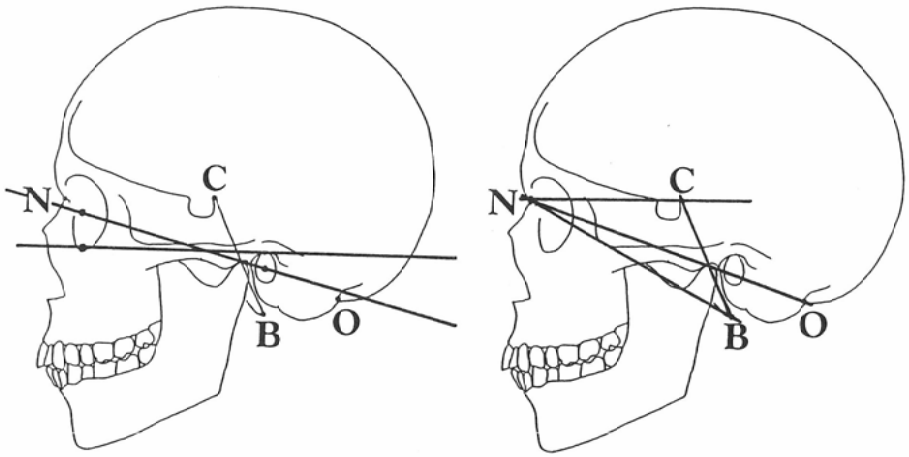

a b

Fig. 2a (left) Two most important reference lines; canthomeatal line (CML) and Reid's base line (RBL)

Fig. 2b (right) Other four reference lines; nasion-clition line (NC), clition-basion line (CB), nasion-basion line (NB), nasion-opisthion line (NO)

Table 1 Inclination from the CML

	OML
Mean	1.0°
S.D.	1.3°
Upward deviation	5°
Downward deviation	−2°

Table 2 Inclination from the RBL

	CML
Mean	13.4°
S.D.	1.5°
Max	17°
Min	9°

Table 3 The distance from the RBL

	N	C	B	O
Mean	29.9mm	25.0mm	22.9mm	26.1mm
S.D.	2.7mm	3.2mm	3.1mm	3.8mm
Max	38mm	32mm	31mm	38mm
Min	24mm	19mm	14mm	15mm
Max-Min	14mm	17mm	17mm	23mm

N : nasion C : clition B : basion O : opisthion

Table 4 Inclination from the RBL

	NC	CB	NB	NO
Mean	3.8°	63.3°	28.2°	22.7°
S.D.	2.6°	3.8°	3.0°	2.1°
Max	11°	58°	33°	28°
Min	−2°★	39°	23°	16°

N : nasion C : clition B : basion O : opisthion
A star mark (★) means downward inclination from RBL.

Table 5 Inclination from the CML

	NC	CB	NB	NO
Mean	10.9°	49.0°	15.0°	9.5°
S.D.	2.7°	3.8°	2.1°	2.3°
Max	18°	73°	20°	15°
Min	3°	54°	8°	2°

N : nasion C : clition B : basion O : opisthion

22.7±2.1度(平均値±標準偏差), ② NC の3.8±2.6度, ③ NB の28.2±3.0度, ④ CB の63.3±3.8度の順であった (Table 4).

CML との関係でみると, ① NB の15.0±2.1度, ② NO の9.5±2.3度, ③ NC の10.9±2.7度, ④ CB の49.0±3.8度であった (Table 5).

考　案

1962年のWorld Federation of NeurologyのProblem Commission of Neuroradiologyでは最も基本的な基準線としてRBLとOMLの2つを決め，外眼角耳孔線をOMLと定義している．またこの両者のなす角は約10度と述べているが[1]，その根拠となるデータは挙げられていない．著者が教科書等を調べたところでは，内外の多くのものがRBLとCMLのなす角度に関しては10度という数字を挙げていた[3)~8)]．その出典を明らかにしているものでは全例が上記のWorld Federationでの決定を引用しており[7)8)]，独自のデータに基づいて10度としていたものはみられなかった．

Shapiroはやはり外眼角耳孔線をOMLと定義したうえで，RBLとのなす角度を7～10度としていおり[9]，Langは平均で19度と述べている[10]．我々のデータでの最小値は9度，最大値は17度であり，人種差による影響も多分に関係しているものと思われる．

日本人でのRBLとCMLに関し，著者のようにX線写真上同定できる骨性外耳孔を用いて計測されたものは教科書や文献等を渉猟しえた範囲では見あたらなかった．日本人では，RBLからCMLやOMLを求める場合には10度ではなく13～14度の角度をつけるべきであると考えられた．

高橋らは体表上のCMLとX線上のRBLのなす角度は17度としているが[11]，骨性外耳孔と体表上の外耳孔との差は4度であるので[12]この高橋らの値も著者の示した値と一致する．

Salamonらは眼窩下縁と外耳孔中点を結んだ線，即ち，下眼窩耳孔線（Inferior orbitomeatal line）とCMLとの関係は15度と述べているが[13]，その基になったデータはやはり記載されていなかった．

4つの基準点N，C，B，Oから，距離的関係を利用してRBLを求める方法は，各点からRBLまでの距離がTable 3で示されるように個々の例でかなりの差を示すことから良い方法とは思われなかった．

4つの基準線NC，CB，NB，NOのうち角度をつけることによりRBL，CMLを求める場合には，Table 4，Table 5から判るように標準偏差とバラツキ（プラス側への傾きの最大値―マイナス側への傾きの最大値）の小さなNO（RBLに対し22.7°±2.1°），NB（CMLに対し15.0°±2.1°）を基準線として用いることが良いと考えられた．その他の基準線とRBLとの関係についても過去に調べられており，眉間点glabellaと外後頭隆起inionとを結んだ線（GI線）との関係や，nasion-inion線での検討もみられ，各々人種による差が認められている[10]，GI線については前交連と後交連を結んだ線（以下AC-PC線）と良い相関を示すものの，RBL，CMLとは必ずしも平行の関係ではないとされている[14]．

Nagelがnasion-inion線に関しては小児についても検討を加えており，生後数カ月は成人より小さい値を示すが1歳になると成人と同様の値をとる様になると述べており[10]，NO，NBからそれぞれRBL，CMLを求める方法も小児に応用できるのでないかと考えられた．

結　語

(1) 頭部X線規格写真141例を用い，Reid's base line（RBL），orbitomeatal line（OML），canthomeatal line（CML）をはじめ，4つの基準点（鼻根点nasion，鞍背点clition，大孔前端点basion，大孔後端点opisthion）を結んだ線（NC，CB，NB，NO）の相対的関係を調べた．

(2) OMLとCMLは非常に良く近似しており，何れを用いても実用上の差は無いと考えられた．

(3) RBLとCMLのなす角は従来からいわれていた10度より大きく13.4度であり，RBLとOMLとのなす角度は14.3度であった．日本人では，RBLからCMLやOMLを求める場合には13～14度の傾きをつけるべきであると思われた．

(4) 4つの基準点からの距離的関係を利用してRBLを求める方法は，個々の例でのバラつきが大きいことから良い方法とは考えられなかった．

(5) 4つの基準点を結んだ線（NC，CB，NB，NO）との相対的角度を利用して，RBL，CMLに平行な線を求める場合には，それぞれ標準偏差と

バラツキの小さいNO，NBをその基準線とすることが良いと考えられた．

稿を終えるにあたり，学生実習で撮影されたセファログラムの使用を快諾してくださいました歯学部歯科矯正学教室の沢端善明先生に心から感謝いたします．

尚，本論文の主旨の一部は第77回日本医学放射線学会北日本地方会にて発表した．

文　献

1) World federation of neurology, Problem commission of neuroradiology. Brit J Radiol 35: 501—503, 1962
2) 鈴木宗治，志賀逸夫：頭蓋単純撮影．牧　豊，久留　裕編集，神経放射線学Ⅰ．p3, 1982，朝倉書店，東京
3) 原　一夫：頭蓋単純X線撮影．放射線医学大系2A，神経診断総論Ⅰ．p3, 1984，中山書店，東京
4) Rosenberg NR: The clinical neurosciences. vol. 4, Neuroradiology. p3, 1984, Churchill Livingstone, New York, Edinburgh, London, and Melbourne
5) 高橋睦正：撮影の実際．高橋睦正編集，神経疾患のコンピューター断層撮影．p49, 1979，南江堂，東京
6) 松井孝嘉，平野朝雄：CT scan 診断のための脳解剖図譜．p72, 1977，医学書院，東京
7) 半田　肇：脳神経外科学Ⅰ．p203, 1986，永井書店，大阪
8) Taveras JM, Wood EH: Diagnostic neuroradiology. 2nd ed. vol. 1, p1—3, 1976, Williams & Wilkins Company, Baltimore
9) Shapiro R: Radiology of the normal skull. p1, 1981, Year Book Medical Publishers, Inc., Chicago London
10) Lang J: Clinical anatomy of the head, Neurocranium orbit craniocervical regions. p446—447, 1981, Springer-Verlag, Berlin Heidelberg New York
11) 高橋　徳，梶原孝允，松井　滋，他：頭部CT scan の geometry に関する検討，臨放，24: 445—450, 1979
12) 岡本浩一郎：頭部画像診断における基準線の検討，後編，磁気共鳴画像（MRI）での検討，日本医放会誌，49: 264—269, 1989
13) Salamon G, Huang YP: Computed tomography of the brain. p75, 1980, Sparinger-Verlag, Berlin-Heidelberg-New York
14) Takase M, Tokunaga A, Otani K, et al: Atlas of the human brain for computed tomography based on the glabella-inion line. Neuroradiology 14: 73—79, 1977