Osaka University Knowledge Archive

Title	CTによるマウス放射線肺障害の評価
Author(s)	田中, 伸一; 上紺屋, 憲彦; 菱川, 良夫 他
Citation	日本医学放射線学会雑誌. 1987, 47(8), p. 1099-1101
Version Type	VoR
URL	https://hdl.handle.net/11094/15059
rights	
Note	

Osaka University Knowledge Archive : OUKA

https://ir.library.osaka-u.ac.jp/

Osaka University

日本医放会誌：47（8），1099—1101，1987（昭62）

研究速報

CTによるマウス放射線肺障害の評価

兵庫医科大学放射線医学教室
田中　伸一　　上紺屋憲彦　　菱川　良夫　　三浦　貴士

（昭和62年2月3日受付）
（昭和62年6月17日最終原稿受付）

Radiation injury of the mouse lung measured by X-ray computerised tomography

Shinichi Tanaka, Norihiko Kamikonya, Yoshio Hishikawa and Takashi Miura
Department of Radiology, Hyogo College of Medicine

Research Code No. : 604. 9

Key Words : Computerised tomography, Radiation pneumonitis, Mouse lung density

We have reported the pulmonary injuries in mice following the whole lung irradiation.

Irradiation was performed with 10MeV electron beam up to 30Gy in single fraction doses. Four and 8 weeks after irradiation, the pulmonary densities were measurred using computed tomography (CT).

The mean CT number of the lungs in the irradiated group was significantly higher than that in the non-irradiated group.

はじめに

我々は，放射線肺障害の早期変化を，X線CTを用いる事により定量的な変化として評価できるかをマウスを用い検討したので報告する．

方法と材料

実験動物は，日本クレア株式会社で繁殖飼育された8週齢のマウスJcl/ICR雌（体重25～30g）で，飼育は兵庫医科大学付属動物実験施設で行なった．マウスは，非照射群10匹，胸部放射線照射30Gy群（以下照射群）40匹と無作為に分けた．

放射線照射は医療用リニアアクセレレーター（東芝LMR-15-BC）の10MeV電子線を用いて行ない，照射野はマウスの胸部に限局し，SSD 91 cm，線量率500R/minの条件で，照射深度1cmにて30Gyとなる線量を1回照射した．照射時は，無麻酔で，我々の考案した固定器具（Fig. 1a）を用い，一度に4匹のマウスを照射した．照射に先立って，毎回シミュレーターで全肺野が入るように確認し（Fig. 1b），局所外は厚さ5mmの鉛板で遮蔽した．尚，基礎実験による固定器具内の線量分布は比較的均一で，誤差は10%以内であった．

Computed Tomography（以下CT）は，東芝製全身用CT（TCT-60A）を用いた．マウスの肺野撮影におけるCTの条件は，管電圧120kV，管電流350mA，スキャン時間4秒で，撮影エリアは最小（SSS）で行った．キャリブレーションを水で行なっているので，我々の考案した直径120mmのポリエチレン容器の内腔に脱気水の入ったCT撮

影用容器にマウスを固定し撮影した．

CTは，照射前と照射後4週ならびに8週に施行した．撮影は1回に1匹ずつ行ない，各群から5～10匹ずつ行なった．CT撮影時には，ペントバルビタール50mg/kgの腹腔内投与を前処置として行ない15から30分の間にCT撮影を行なった．CT撮影部位は，マウスの背部肺野の切れる位置を基準ラインとし2mmスライス・2mmフィードで全肺野を撮影した．肝CT値の検討の為，肺野の境界をCT値—200HU以下の部位とし，変形ROIを用い肺野の最も広いスライスでの平均CT値を測定し比較した（Fig. 1c）．

肺の病理標本は，非照射群および照射群の照射前と照射後4週と8週それぞれにつき作成した[1]．

結　果

Table 1は，非照射群と照射群の照射前および照射後4週と8週の肺野CT値の平均を示したものである．照射前のマウスの肺野CT値は−417.9HUであった．照射群4週での平均肺野CT値は−359.0HUで非照射群4週の−426.5HUより

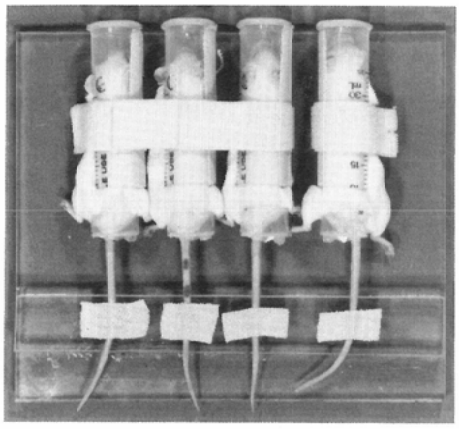

（a）

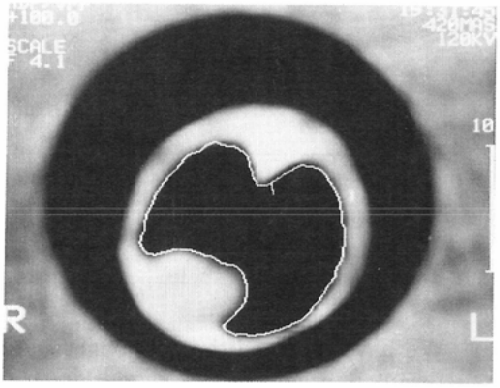

（c）

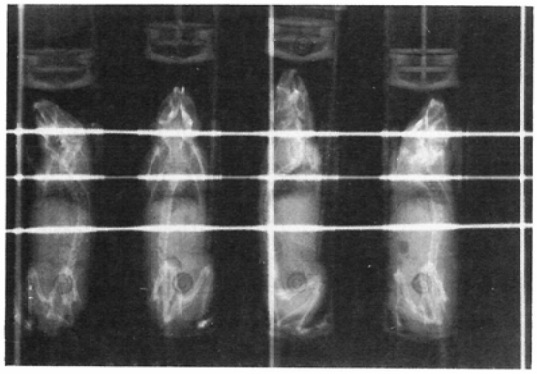

（b）

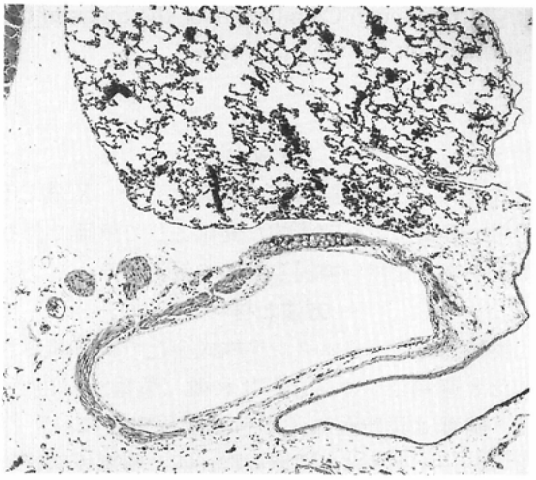

（d）

Fig. 1
（a）Mice in the injectors for irradiation.
（b）Irradiation field of mice lung.
（c）CT findings of mouse lung.
（d）Pulmonary changes in the mouse 8 weeks after irradiation. (H.E. ×40)

Table 1　Average lung density in mice 4 weeks and 8 weeks after the thorax irradiation with lung boundaries outlined at−200 Hounsfield units.

Group	Mean±SD	
	4 weeks	8 weeks
non-irradiated group	−426.5±26.5*	−411.8±13.5**
irradiated group	−359.0±18.1*	−376.4±14.1**

*：p<0.01　　**：p<0.01

高かった(p<0.01)．照射群8週では，−376.4HUで非照射群8週の−411.8HUより高かった（p<0.01)．

肺の病理所見は，照射群照射後4週では，全肺野の肺胞腔が縮小し部分的には無気肺も出現し，間質性浮腫も見られた．照射後8週では，4週の変化に加え，肺胞壁は肥厚し，組織球などの肺胞内遊離細胞がみられ胞隔炎の像が明らかとなり，線維性成分の出現も見られたが，無気肺域が少なくなった．気管支では，大部分の気管支上皮の剝離や，細胞の膨化がみられた．末梢では，炎症性細胞浸潤や粘膜細胞の変形，繊毛の消失が見られた（Fig. 1d)．

考　察

CTを用いたマウスの放射線肺障害の報告[2)~4)]はあるが，照射線量は，10から16Gyであり比較的後期の変化を見たもので，4～8週の早期の変化を見た文献は見当たらない．

Phillips他[5)]の報告では，放射線照射後のマウスの肺の変化は，20Gy以下では照射後3カ月頃まで病理組織学的変化としてほとんど認められない．そこで我々は，今回の実験の照射量として1回30Gyを選んだ．

我々は，今回胸部に対して30Gyの照射を行ない，照射後4週と8週についてCTによる検討をしたところ非照射群と照射群との間に肺野CT値の有意な差が認められ，放射線による肺の早期変化がCTにより把握しうることが示された．CT値の変化と肺病理所見の経時的な相関については，肺胞腔の狭小化や間質の肥厚が関与しているものと考えたが，今後さらに検討するつもりである．

文　献

1) 榎本　真，林　裕造，田中寿子：動物実験の病理組織．第1版，594—596，1980，ソフトサイエンス社，東京
2) Nicholas D, Down JD: The assessment of early and late radiation injury to the mouse lung using X-ray computerised tomography. Radiotherapy and Oncology 4: 253—263, 1985
3) Van Dyk J, Hill RP: Post-irradiation lung density changes measured by computerized tomography. Int J Radiat Oncol Biol Phys 9: 847—852, 1983
4) El-Khatib E, Sharplin J, Battista JJ: The density of mous lung in vivo following X-irradiation. Int J Radiat Oncol Biol Phys 9: 953—958, 1983
5) Phillips TL, Margolis L: Radiation pathology and clinical response of lung and esophagus. Vaeth JM: Frontiers of Radiation Therapy and Oncology 6: 254—273, 1972, S Karger, Basel