Osaka University Knowledge Archive

Title	肝癌に対する動注用非ヨ-ド化油性製剤の開発
Author(s)	羽室, 雅夫; 中村, 健治; 堺, 幸正 他
Citation	日本医学放射線学会雑誌. 1998, 58(11), p. 581-583
Version Type	VoR
URL	https://hdl.handle.net/11094/15063
rights	
Note	

Osaka University Knowledge Archive : OUKA

https://ir.library.osaka-u.ac.jp/

Osaka University

肝癌に対する動注用非ヨード化油性製剤の開発

羽室　雅夫　中村　健治　堺　幸正　小橋　智司　井内　努　中田　学
西田　典史　神納　敏夫　松岡　利幸　高島　澄夫　山田　龍作

大阪市立大学医学部放射線医学教室

Development of Non-iodized Oily Agent in Targeting Chemoembolization for Hepatocellular Carcinoma

Masao Hamuro, Kenji Nakamura, Yukimasa Sakai, Satoshi Kobashi, Tsutomu Iuchi, Manabu Nanata, Norihumi Nishida, Toshio Kaminou, Toshiyuki Matsuoka, Sumio Takashima and Ryusaku Yamada

The purpose of this study was to evaluate a new oily agent in targeting chemoembilization for hepatocellular carcinoma. The oily preparation was made by mixing non-iodinated poppy seed oil and a thickener to obtain the same viscosity as Lipiodol. The oily preparation and Lipiodol were compared by injecting them into the hepatic artery of rabbits inoculated with VX 2 carcinoma in their liver. On the CT scan following intra-arterial injection, tumors were visibly stained in the non-iodinated preparation group, whereas the Lipiodol group was not evaluable because of excessively high attenuation. The non-iodinated oily preparation was concluded to be of clinical significance.

Research Code No. : *606.5*

Key words : *Non-iodized oily agent, Lipiodol, Targeting chemoembolization*

Received Mar. 18, 1998; revision accepted Jul. 16, 1998

Departments of Radiology, Osaka City University Medical School

はじめに

Lipiodol Ultrafluid（以下Lipiodol）はけし油のヨード化脂肪酸グリセリンエステルで元来子宮卵管造影，リンパ管造影用油性造影剤であるが，肝動脈内に投与すると肝細胞癌に選択的に停滞する性質をもつ[1]ことから肝細胞癌の動注化学療法，塞栓療法の際，抗癌剤の担体および塞栓補助物質として用いられている[2]．しかしLipiodol以外の動注用油性製剤の検討は極めて少なく[3]，またLipiodolには停滞部がCT上非常に高吸収域となるため造影による腫瘍血流残存の有無が確認できない等の問題点がある[4]．

そこで肝細胞癌の動注化学療法，塞栓療法により適した油性製剤の開発を目的としてLipiodolと等粘稠度の非ヨード化けし油を調整し，VX2腫瘍の肝移植家兎に投与して基礎的研究を行った．

対象と方法

非ヨード化けし油に増粘剤として生理的に生体内に存在する油脂であるトリオレインを加え，Lipiodolと等粘稠度に調整したもの（以下Sample）を作製した．Lipiodol及びSample自体のCT値はそれぞれ3995HU以上と－191HUであった．（Table 1）

VX2腫瘍を肝に移植し14日後の家兎（2.5～3kg）に対し総肝動脈よりLipiodol及びSampleをそれぞれ0.5ml/body投与し（各群12匹ずつ），対照群には油性製剤を動注せず造影剤2ml/bodyのみを投与し（3匹），以下の項目について検討した．

1．肝機能の変動

動注前，動注2日，7日，14日後のAST，ALT，T.Bil値を測定し変動について検討した．

2．CT像の変化

VX2腫瘍を移植した家兎肝に対し動注前，直後の単純，造影CTを撮像し，CT像の変化について検討した．（CT装置；日立社製W2000）

3．組織像の観察

動注直後，2，7，14日後に屠殺し標本をOil-Red染色し組織学的検討を行った．

Table 1 Materials

	the content of Triolein (%)	viscosity (37°C)	CT number
Lipiodol	≒0 *	23.5 mPa・s	>3995 HU **
Sample	78.5	23.5 mPa・s	−191HU

* Poppy seed oil is composed of 27.3% of Oleic acid.
** The instrument went off scale.

結　果

1．AST，ALT，T.Bil値の投与前後の変動は各油性製剤群と対照群との間に有意差を認めなかった．($p > 0.05$)

2．油性製剤動注前の単純CTでは移植されたVX2腫瘍は淡い低吸収域として観察され，造影CTでは腫瘍部が強く造影された．Lipiodol動注後は単純CTで腫瘍部が非常に高いdensityを示し，造影CTでも腫瘍内のdensity上昇を視認できなかった．一方，Sample動注後の単純CTでは動注前と同様に腫瘍は周囲肝実質より低吸収域となり，造影CTにて腫瘍が造影されているのがよくわかった．(Fig.1)

3．LipiodolとSampleの腫瘍内停滞量及び分布は全く同様で差は見られなかった．また非腫瘍部における停滞分布にも違いはなく，その消失速度も同じで7日目にはどちらも消失した．

非腫瘍部にはどの時点においても肝細胞壊死や明らかな炎症細胞の浸潤は認めなかった．(Fig.2)

考　察

今回の検討では成人に対するLipiodolの動注量上限を10ml/bodyと考え[5]，それを目安として各油性製剤の家兎肝に対する動注量を0.5ml/bodyとした．

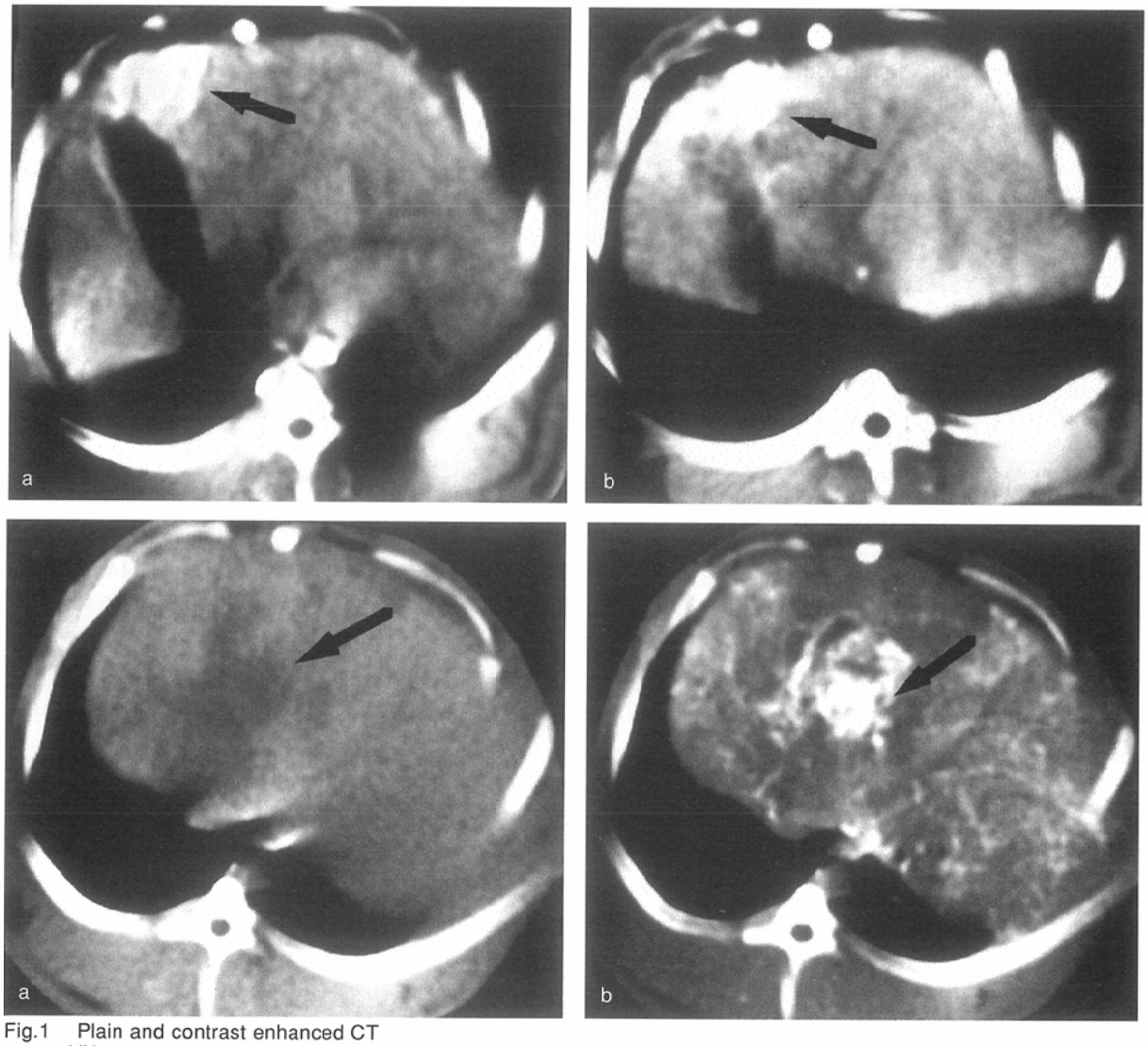

Fig.1 Plain and contrast enhanced CT
arrow: VX2 tumor
a: Plain CT after the injection of lipid, b: Contrast enhansed CT after the injection of lipid
After the injection of Lipiodol, the presence or absence and degree of radiographic efficacy within the tumor were difficult to evaluate on the plain and enhanced CT scan. On the other hand, after the injection of sample, the enhanced CT scan clearly visualized the presence of blood flow within the tumor in comparison to plain CT.

血液生化学的変化に関してLipiodol群とSample群はAST, ALT, T.Bil値のいずれも対照群と有意差はなく，また組織学的な傷害も見られず，本実験の投与量では安全に肝動注できるものと考えられる．

CT像においてはLipiodol併用動注療法や肝動脈塞栓術後の腫瘍壊死効果の判定はLipiodol停滞部があまりにも高吸収値となり非常に困難であった．またMRIにおいても塞栓後の組織学的変化が信号強度に与える影響は十分解明されておらず[6]，さらにLipiodol自体の信号強度も加わり，正確な壊死効果判定は現在のところ困難である．しかしヨードを含有しない油性製剤は動注後の造影CTにて動注前と同様に腫瘍が造影されるのが明瞭に視認でき，治療効果判定に際してLipiodolよりも優れていると考えられる．

今回の検討では粘稠度の等しい油性製剤はその肝内および腫瘍内分布に差がなかった．従って，動注油性製剤の腫瘍選択性はその粘稠度に規定されている可能性が示唆された．今後はこれらの油性製剤の粘稠度を変えその動態や組織に与える影響について検討を重ねたい．

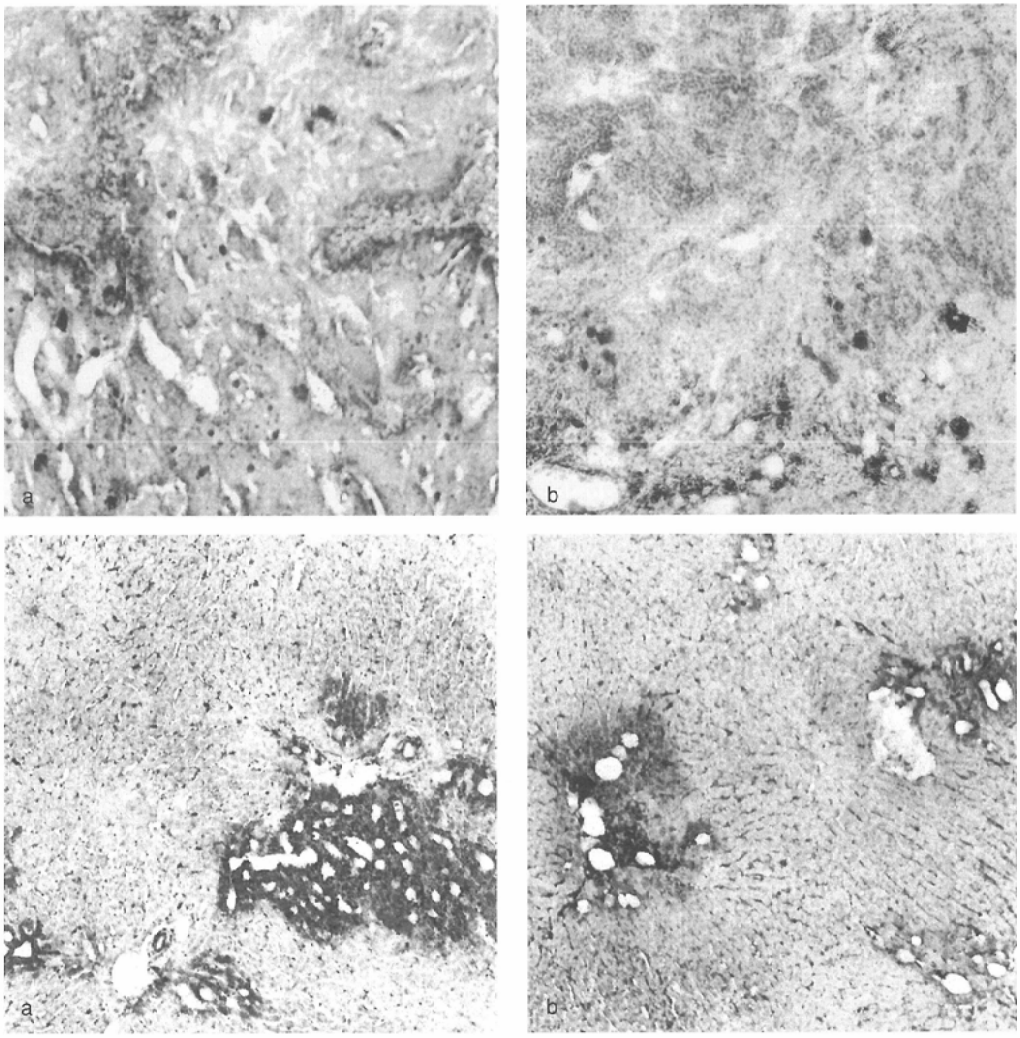

(A) tumor

(B) hepatic parenchyma

Fig.2　Photomicrograph (× 40) of the tumor; Oil Red O stain
a: lipiodol, b: Sample
Oily preparations were stained red. (Immediately after the injection of lipid)
Lipiodol was accumulated in connective tissues in Glisson's sheath, the portal vein walls and their surrounding sinusoids 5 min intra-arterial injection. Sample showed the same distribution as seen in Lipiodol.

文　献

1) Konno T, Maeda H, Iwaki K, et al: Selective Targeting of Anti-Cancer Drug and Simultaneous Image Enhancement in Solid Tumor by Arterially Administered Lipid Contrast Medium. Cancer 54: 2367-2374, 1984
2) Konno T: Targeting Cancer Chemotherapeutic Agents by Use of Lipiodol Contrast Medium. Cancer 66: 1897-1903, 1990
3) Iwai K, Maeda H, Konno T, et al: Tumor Targeting by Arterial Administration of Lipids: Rabbit Model with VX2 Carcinoma in the Liver. Anticancer Reserch 7: 321-328, 1987
4) Koganemaru F, Okazaki M, Higashihara H, et al: The Evaluation of the Effect of Embolization Using Lipiodol for Hepatocellular Carcinoma in 59 Resected Cases. Diagnostic Imaging of The Abdomen 10(8): 595-602, 1990
5) Sato M, Kishi K, Shioyama Y, et al: Effects of Experimental Hepatic Artery Embolization with Lipiodol and Gelatin Sponge on Liver Tissue. Nippon Act Radiol 50(2): 107-113, 1990
6) Yoshioka H, Nakagawa K, Shindou H, et al: MR Imaging of Hepatocellular Carcinoma Following Transcatheter Hepatic Chemo-embolization. Nippon Act Radiol 49(2): 119-127, 1989