The University of Osaka
Institutional Knowledge Archive

Title	3次元撮像法を用いた肺のMR Angiography
Author(s)	戸上, 泉; 三谷, 政彦; 北川, 尚広 他
Citation	日本医学放射線学会雑誌. 1992, 52(11), p. 1602-1604
Version Type	VoR
URL	https://hdl.handle.net/11094/15096
rights	
Note	

The University of Osaka Institutional Knowledge Archive : OUKA

https://ir.library.osaka-u.ac.jp/

The University of Osaka

日本医放会誌：52（11），1602—1604，1992（平4）

研究速報

3次元撮像法を用いた肺のMR Angiography

1）岡山大学医学部放射線医学教室
2）シーメンス旭メディテック
戸上　泉[1)]　三谷　政彦[1)]　北川　尚広[1)]　加藤　勝也[1)]
上者　郁夫[1)]　平木　祥夫[1)]　木村　敏彦[2)]

（平成4年8月10日受付）

MR Angiography of the Lung Using 3-Dimensional Imaging Method

Izumi Togami[1)], Masahiko Mitani[1)], Takahiro Kitagawa[1)], Katsuya Katoh[1)], Ikuo Joja[1)], Yoshio Hiraki[1)] and Toshihiko Kimura[2)]
[1)]Department of Radiation Medicine, Okayama University Medical School
[2)]Siemens-Asahi Medical Technologies Ltd.

Research Code No. : 209.2, 506.9

Key Words : MR angiography, Pulmonary cancer, 3-dimensional imaging method

Three-Dimensional MR angiography (3D-MRA) of the lung was performed in 5 healthy volunteers and 14 patients with primary pulmonary cancer in the hilum, and compared with 2D-MRA. As 3D-MRA could be obtained with single breath holding after intravenous bolus injection of Gd-DTPA, pulmonary vessels of the hilum and peripheral zone were demonstrated more definitely than those of 2D-MRA. In all patients except one case, the relation between the tumor and pulmonary vessels was visualized more clearly by 3D-MRA than 2D-MRA. This technique is considered a non-invasive and effective method for evaluation of pulmonary vessels in the patient with hilar tumor.

はじめに

肺門部腫瘤性病変に対するMR Angiography（以下MRA）の報告は，これまで2次元フーリエ変換法によるTime of Flight（以下2D-TOF）法によるものであった[1)~3)]．この方法では呼吸停止を何度も繰り返して行うことが必要であり，そのために呼吸停止位置が変化し，画質が劣化する症例が認められた．これに対し，今回我々は新たに1回の呼吸停止下で撮像可能な3次元撮像法を用いて肺のMRA（以下3D-MRA）を施行し，従来の2D-MRAと比較したので報告する．

対象と方法

対象は2D-MRAと3D-MRAの両者を施行した正常ボランティア5例と肺門部肺癌患者14例（平均年齢60歳）の計19例である．

使用装置はシーメンス社製Magnetom H15（超電導1.5T）で撮像法は2D-MRAがFLASH（Fast Low Angle Shot）法で，20/8/30°（TR/TE/Flip Angle）を用い，3D-MRAは10/4/18°のFLASH法を用いた．両方法ともに撮像断面は冠状断とし，FOVは350または400mmとした．2D-MRAのスライス厚は5mmとし1mmをオーバーラップさせながら1スライスずつ16回撮像し，3D-MRAは実効スライス厚4～5mmで1回の撮像で16スライスを得た．1回の呼吸停止時間は2D-MRAが6秒，3D-MRAが22秒であるが，2D-MRAは16回の呼吸停止が必要である．なお，3D-MRAはGd-DTPA 0.05～0.1mmol/kgをボーラス注入直後

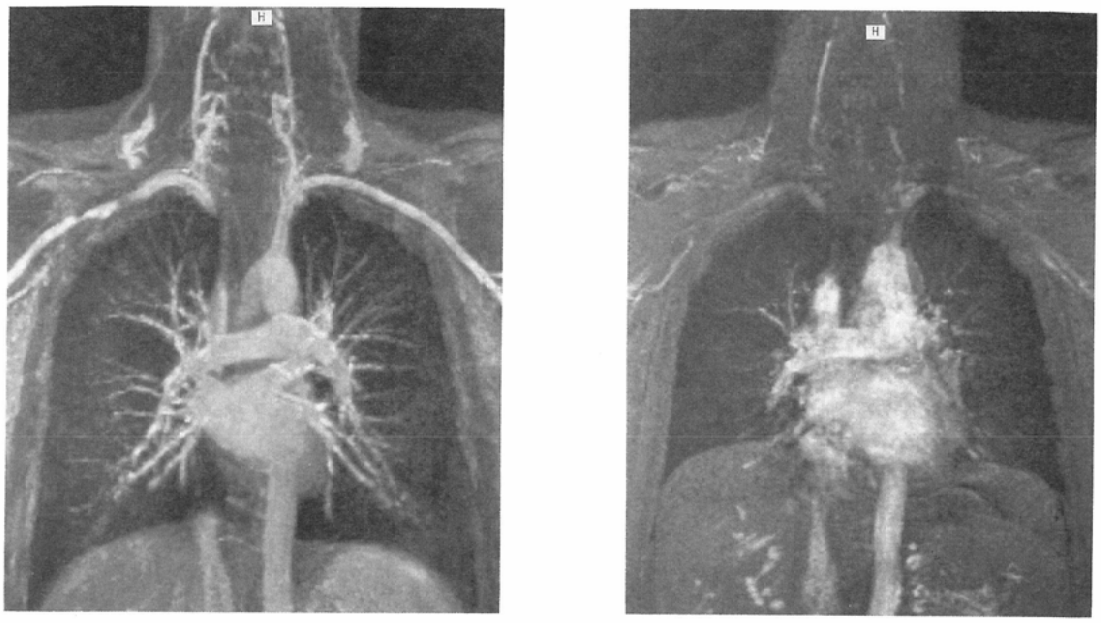

(a)　(b)

Fig. 1　MRA of the lung in a volunteer. Pulmonary vessels of the hilum and peripheral zone were demonstrated more definitely by 3D-MRA (a) than those of 2D-MRA (b).

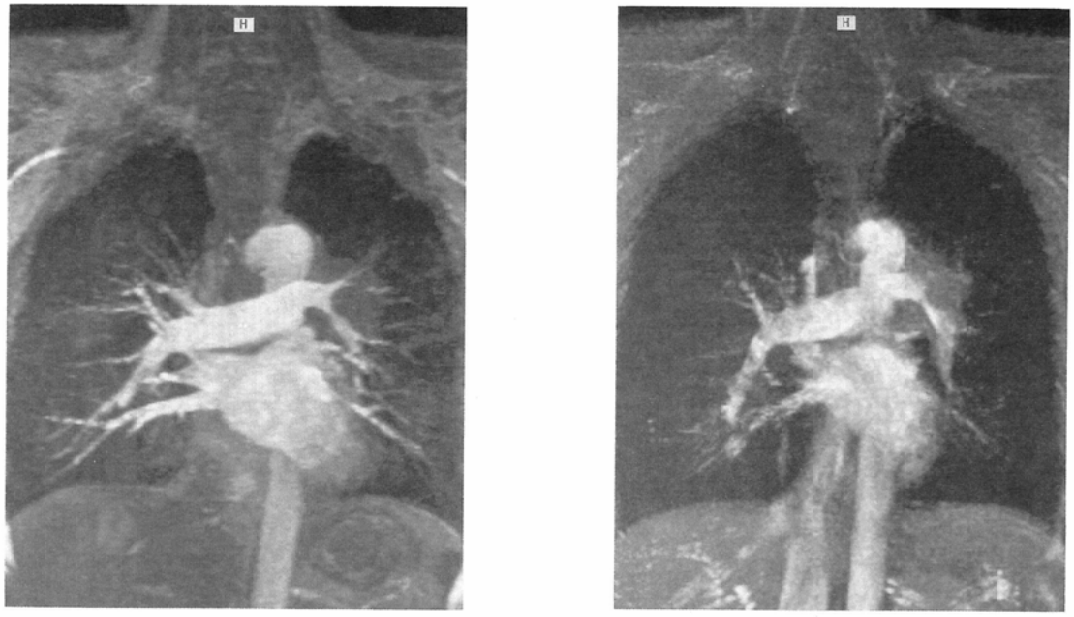

(a)　(b)

Fig. 2　A case of primary pulmonary cancer. The relation between tumor and pulmonary vessels was visualized more clearly by 3D-MRA (a) than 2D-MRA (b).

に撮像し，呼吸停止を無理なく行うために，酸素10liter/minを吸入させた．

画像処理は最大輝度投影法（MIP；Maximum Intensity Projection）法を用い，前後方向から観察した．

結　果

正常ボランティアにおける肺野末梢血管の描出能に関しては，2D-MRAでは3次分枝まで可能であった[2]が，3D-MRAでは4から5次分枝まで明瞭に描出できた．2D-MRAでは肺野の部位により描出率が異なり，左肺が右肺に比して描出が悪く，心拍動による影響と考えられたが，3D-MRAではいずれの部位においても同程度に描出された（Fig. 1）．

肺門部肺癌患者において両方法ともに血管が高信号に，腫瘤が肺と血管との中間の信号として描出され，腫瘤と血管の同時描出が可能であった．両者の関係の把握に関して，2D-MRAのほうが明瞭であったのは1例のみであり，これは3D-MRAにおける22秒間の呼吸停止が不可能で，画質が劣化したためであった．残り13例では3D-MRAのほうが明瞭であった（Fig. 2）．スライス面に平行に走行する血管において2D-MRAでは信号が低下する例も認められたが，3D-MRAでは血管の走行に関係なく高信号に描出された（Fig. 2）．

考　案

肺門部腫瘤性病変におけるMRAの臨床的意義は腫瘤による血管浸潤の明瞭な描出にあると考えられる．この点において今回我々が使用した3D-MRAは1回の呼吸停止で撮像可能なため，呼吸停止位置が変化することによる画質の劣化が認められず，また，エコー時間が短いため血流による位相の乱れに伴うアーチファクトの少ない像を得ることが可能であり，明瞭なMRA像が作成できた．肺においては血管が3次元的な拡がりで走行し，かつ流速が遅いために，特にスラブの厚くなる3D-MRAにおいては流入効果が十分得られず，血管を高信号として描出できない可能性が生じる．これに対しMRI用造影剤のGd-DTPAをボーラス注入し，血管内の造影剤を高濃度にして撮像することで血液のT1値を著明に短縮させ高信号として描出させた．これにより3D-MRAでは2D-MRAに比べ末梢の血管まで描出可能となり，ある症例では末梢の4～5次分枝の血管が描出されていないことで，その中枢側で腫瘍の血管浸潤があると診断できた．

本法は22秒の呼吸停止1回のみで撮像可能であるため，ルーチン検査に追加して行うことができ，肺門部腫瘤性病変の血管浸潤の評価に非侵襲的検査法として臨床的意義は大きいと考えられる．

文　献

1) Kauczor HU, Layer G, Schad LR, et al : Clinical applications of MR angiography in intrathoracic masses. J Comput Assist Tomogra 15 : 409—417, 1991
2) 須田博喜，本城和光，本間　譲，他：2D Time of Flight法によるStereoscopic Pulmonary MR angiographyの検討，日本医放会誌，52：291—299, 1992
3) 三谷政彦，戸上　泉，北川尚広，他：胸部腫瘤性病変における2D-Time of Flight MR Angiography,肺癌，32：375—381, 1992