Osaka University Knowledge Archive

Title	電子計算機の利用とその評価-核医学を中心として-
Author(s)	赤木, 弘昭; 金崎, 美樹; 平井, 和三 他
Citation	日本医学放射線学会雑誌. 1982, 42(11), p. 1005-1040
Version Type	VoR
URL	https://hdl.handle.net/11094/15106
rights	
Note	

Osaka University Knowledge Archive : OUKA

https://ir.library.osaka-u.ac.jp/

Osaka University

宿題報告

電子計算機の利用とその評価

—核医学を中心として—

大阪医科大学放射線医学教室

赤木 弘昭　金崎 美樹　平井 和三　山崎 紘一
坂田 恒彦　河合 武司　関本 寔　末澤 慶昭
岡橋 進　石田 博文　白川 恵俊　前田 裕子
新宅 敬夫　坂谷 知泰　石丸 徹郎　福田 徹夫

(昭和57年7月14日受付)

Utilization and evaluation of computer system in radiology

—Especially in nuclear medicine—

Hiroaki Akagi, Yoshiki Kanasaki, Kazuzo Hirai, Koichi Yamasaki, Tsunehiko Sakata, Takeshi Kawai, Makoto Sekimoto, Yoshiaki Suezawa, Susumu Okahashi, Hirofumi Ishida, Shigetoshi Shirakawa, Hiroko Maeda, Takao Shintaku, Tomoyasu Sakatani, Tetsuro Ishimaru and Tetsuo Fukuda

Department of Radiology, Osaka Medical College, Japan

Research Code No.: *501*

Key Words: *Computer, ECT, Ultrasonography*

Computer are now widely used in various fields of science on account of the progress and improvement in performance.

In medicine, the utilization of computer started in nuclear medicine and has spread in radiology from CT (computed tomography), CUS (computed ultrasonography), ECT (emission computed tomography) to hospital automation by computer, which is now in progressing in several hospitals.

In our Department of Radiology, planning and evaluation of computer system in radiology, especially for nuclear medicine have been achieved since 1972, and the results were summarized and reported in this paper in both side of clinical and basic evaluation on computer system.

Experiments of hospital automation were written as an additional part of this paper for next step of the study.

I. はじめに

放射線医学の主体はレントゲン診断学の時代から画像であり，現在でも同様である．核医学の歴史はレントゲン診断学に比しはるかに短いが，画

像と画像処理は早期から行われ，初期の甲状腺のシンチグラムからバックグラウンドの除去，コントラストの増強など電気回路による画像処理が行われた．

続いて検出器がガンマカメラになると電子計算機による種々の画像処理の方法が試みられ，最初は計算機本体（central processing unit, CPU）と入出力用電動タイプライターによる構成で始まり，次第にシステムの形を取った（核医学画像処理システム）．

一方，最近では，電子計算機の放射線医学における応用としてX線CT（computed tomography）が開発され[1]，断層像としての横断・矢状・前額面の情報が得られることとなり，診断用画像は，従来の2次元的表現から3次元的表現への移行が始まっている．

そこで，X線CT と同様な3次元的表現を核医学，超音波において試み，その臨床的評価を行うとともに，放射線医学における電算機システムについて，まず，これまでの使用経験を基に述べたいと思う．

さらに，現在，病院事務の電算機化など電算機の医療面における普及は，放射線医学における電算機システムも，単に放射線科のみでなく，病院全体の電算機構成の一部として再考する必要性を生じており，この点から将来計画における問題点についての考察をも加えることとした．

II. 電算機システム

電算機の最大の特徴は，大量のデータを迅速に処理し得る点に尽きる．殊に画像を扱う場合には，高速の処理能力と大容量の記憶能力が要求される．

電算機システムは，大別すると，機械部分すなわちハードウェアとソフトウェアに，さらにハードウェアは，計算機本体と周辺機器に分けられるが，それぞれの高速化が進んでいる．

当初，画像処理は，電子回路によるハードウェアで実施され，続いて電算機が導入された．電算機の普及に伴い，ソフトウェアの開発に力点が置かれたがその後高速化のためハードウェアに重点を置いた電算機システムも再び登場して来た．

CPU の高速化は，まず，処理速度，サイクル・タイムの短縮により実現され，さらに複数の CPU あるいは，それに近い機能を持つ回路（array processor, 浮動小数点計算機機構）の並列使用により行われる様になった．

CPU の設計方法には，普通の hard wired 方式と microprogram 方式があり，前者は動作を設計時に規定されているのに対し，後者では，命令系が可変である点が特徴となっている．

一方，プログラムを作成する言語は高級になる程理解し易くプログラムの作成変更も容易になるが，電算機の負担が大きく処理速度が低下する傾向がある．市販のソフトウェアのほとんどは高級言語を使用しているが，高速化には機械語に近い方が有利であり，超音波の電算機化（computed ultrasonography, CUS）は，microprogramming 方法の CPU，アセンブラ言語と microprogramming ではじめて可能であった．

周辺機器でも，価格の低下とともに外部記憶装置の容量の増加と高速化が試みられ，磁気テープ装置でも記憶密度の増加による収容量の増大は，800bpi から1,600bpi さらには，6,400bpi へと移行している．

表示装置としては，当初，小型の CRT とポラロイド・カメラを使用したが，写真の画質と大きさに問題があり，記憶型 CRT とハード・コピー装置を用いた核医学用電算機システムを試作し，第31回放射線学会総会（昭和47年札幌）に展示した．この構成はシンチパック200（島津）として市販され，microdot imager とともにシステムとして一般化したが（シンチパック1200），再びX線CT と同様な refresh 型 CRT に帰り（シンチパック2400），規格を統一する必要性が生じている．

また，診断用画像の増加に対処する必要があり，X線CT 用および microdot imager 用の film autofeeder を試作し実用性を証明した．

現在，放射線科で対象となる電算機システムとしては，ECT（emission computed tomography）

を含むシンチグラムの画像処理，X線CT，超音波の各種断層像，診断報告書を含めての事務処理システムなどが考えられ，電算機の価格が廉価になるとともに実現が容易になって来ている．以下に，まず，これまでに実用化し，また使用して来た診断用電算機システムについて略述する．

1．減算シンチグラムシステム

2種類の放射性同位元素（2核種）を同時に測定するために新しく波高分析器を追加し，2核種に固有なγ線エネルギーピークに各々の波高分析器を調整し，2核種の同時測定を可能にした[2)3)]．

画像処理（画像間の減算，加算，background 処理）は，シンチカメラ，または磁気テープからのデータをディスク記憶装置内に記録し，2種類の画像間について行った．

使用したシンチカメラシステムは次の通りである（Fig. 1）．

シンチカメラ　PHO/GAMMA，HP　6406 型，Nuclear Chicago 社製

2核種用波高分析器 SS-9009，島津社製

中央演算処理装置（CPU）Nova 01，記憶容量16K 語，DG 社製

磁気ディスク装置31型 Diablo 社製

磁気テープ装置（MT）TMZ 型，東芝 Ampex 社製

画像表示装置（CRT）4002A 型，Hard copy 装置4601型 Sony Tektronix 社製

なおこのシステムのプログラムは演算の高速化のためにアセンブラを用い作成した．

以下に ^{198}Au-colloid と ^{67}Ga-citrate の2核種を用いた肝臓の場合を例として減算シンチグラムの方法を記す．後者は検査日より3日前に2～3mCiを，前者は検査前10～20分に200～300μCi を各々肘静脈より投与し，データ採取は，2組ある波高分析器の一方を ^{67}Ga-citrate 用（93KeV）に，他を ^{193}Au-colloid 用（412KeV）に，それぞれ調整して，背臥位，左側臥位，腹臥位の内1～2方向から測定した．

データは，中央演算処理装置を介して記憶型ブラウン管の上下2段（上段：^{198}Au-colloid 像，下段：^{67}Ga-citrate 像）へ1フレーム1分間にて20フレームを経時的に表示しながら測定し（Fig. 2），同時にディスク装置へ転送収録した．

画像処理は，最初に，^{67}Ga-citrate 及び ^{198}Au-colloid 各々の画像加算による単独像を作成し，次いで前者から後者を画像的に減算し，減算の比率を変化させて陽性像が肉眼的に最も明瞭となった画像を肝臓の減算シンチグラムとして作成した[4)]．

2．シンチカメラによるγ線エネルギー分布測定システム

シンチカメラ像のγ線エネルギー分布測定は，波高を数値化するインターフェイスを追加し試みた．Fig. 3 は，前述の肝臓検査に使用した2核種，^{198}Au（412KeV）と ^{67}Ga（93KeV, 184KeV, 296KeV）のエネルギースペクトルで，分離測定が可能なことを示している．なお ^{198}Au の散乱線についてはこのシンチカメラ（PHO/GAMMA,

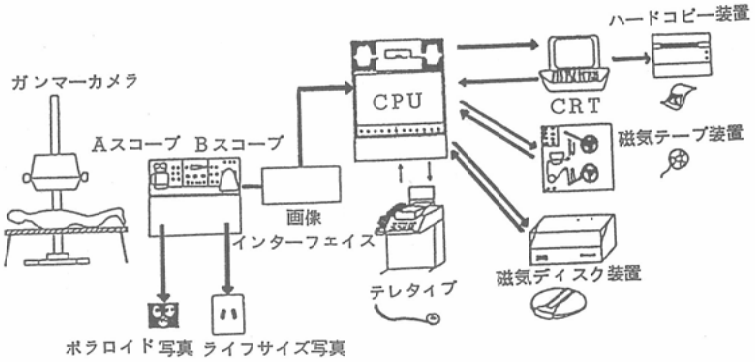

Fig. 1　System of the computed dual-channel gamma camera for subtraction scintigram

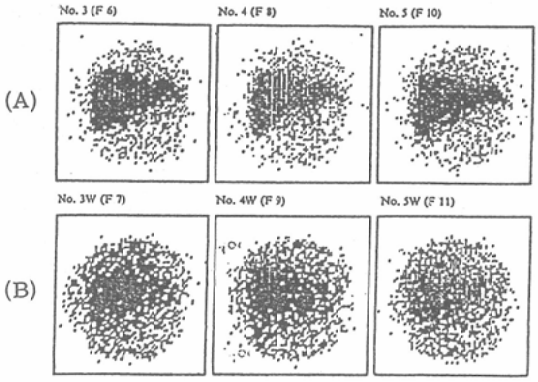

Fig. 2　Images displayed on CRT(data collection)
(A) ^{198}Au-colloid images
(B) ^{67}Ga-citrate images

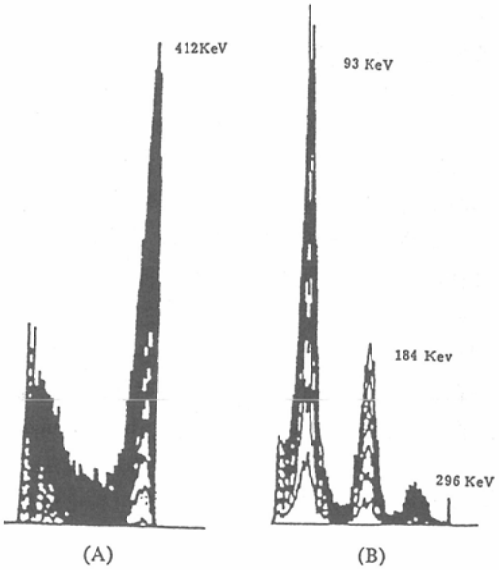

Fig. 3　Energy spectrum of ^{198}Au-colloid (A) and ^{67}Ga-citrate (B) obtained by gamma camera

HP 6406型）の性能から400KeV 前後では6％前後が像に影響するといわれているが，^{198}Au と ^{67}Ga を同時測定し散乱線の影響を調べた結果では ^{198}Au と ^{67}Ga 像の相互間の影響はほとんどなかった[5]．

3．ECT (emission computed tomography) 用シンチカメラシステム

従来から使用しているシンチパック1200にECT用のプログラムを追加したものを用いた．以下そのシンチカメラシステムを記す（Fig. 4）．

シンチカメラ PHO/GAMMA LFOV（6413型）Searle 社製（2台）

コリメータ LFOV 140KeV 用 L.E.A.P. Parallel collimator model SKC-WO46

中央演算処理装置（CPU）Eclipse S/130 型，128K 語，DG 社製

磁気ディスク装置5957型，50MB，DG 社製

磁気テープ装置（MT）5937型（1,600bpi）DG

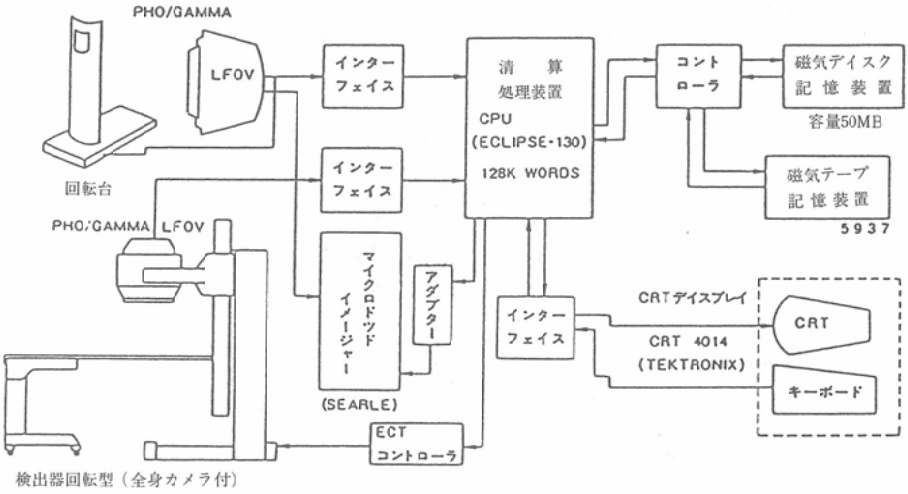

Fig. 4　Block diagram of ECT system used in this study

社製

画像表示装置（CRT）4014-1型，Sony Tektronix 社製

Microdot Imager 3132型，Searle 社製

入出力テレタイプライター，Teletype 社製

オートフィーダー，サクラXレイ社製

ECT 像は，シンチグラムの多方向像のデータから再合成した．多方向像は被検者を検出器の前で立位で360度ステップ状に回転させる方法（立位被検者回転法）と検出器が被検者の体軸の回りを回転する方法（仰臥位検出器回転法）の2方法を行い，比較検討した．

（1） 被検者回転装置（Fig. 5）

試作した被検者回転台の主要部分は460mm×690mm，厚さ185mm の金属性の箱に駆動系のモータを内蔵，その上部に回転する直径380mm の回転板を取りつけたもので，さらに体位の安定を計るため．その回転中心から125mm ずらした部位に被検者支持板として厚さ20mm の合板を設置した．回転台の回転中心軸と検出器の中心を合わせて調整し，回転台を検出器の支持台に固定し，回転角度は5度ステップまで，on-line で CPU にて制御した．

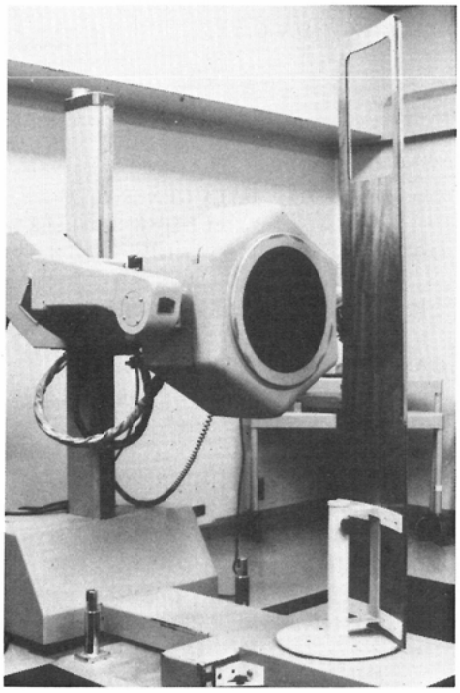

Fig. 5 Instrumentation, ECT (1)
Type of fixed detector and rotating stand



Fig. 6 Instrumentation, ECT (2)
Type of rotating detector and fixed table

（2） 検出器回転装置（Fig. 6）

検出器回転装置付きシンチカメラの主要部分は駆動系を内蔵したスタンドに360度回転するガントリーを取りつけ，その一端に検出器を装着し，被検者の周囲を回転するようにした．検出器は上下に300mm 移動可能である．被検者を回転中心にガントリーと直角においた補助ベッド（長さ2,200mm，幅320mm）の上に仰臥位としデータ採取を行った．

ECT のデータは，被検者またはファントームを支持板またはベッドに固定し，検出器と回転中心軸の距離を24cm（立位被検者回転法），または22cm（仰臥位検出器回転法）とし，360度回転させて得た多方向像のデータをディスク記憶装置に記録した後，ECT 像，即ち，横断・前額・矢状断層像を再構成し，マイクロドットイメージャーを介して多方向像も併せてフィルム上に表示した．

上記2方法により得られた画像相互間では，若干，臓器の位置，形態の変化が認められたものの，臨床使用上には大差ないと判断し得た（Fig. 7）．

立位被検者回転法

多方向像　　横断断層像

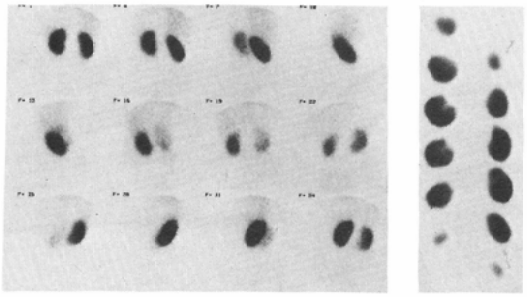

仰臥位検出器回転法

多方向像　　横断断層像

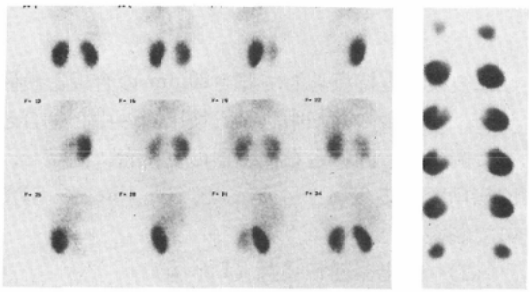

Fig. 7　Multiprojection and ECT images (same paient) obtained by two types of instrumentation.
(A): fixed detector and rotating stand
(B): rotating detector and fixed table

4. X線CT

全身用 CT・EMI 5005/12型と GE 社製全身用 CT/T X-2 型を使用した．前者は120KeV, 28mA, スライス幅13mm，後者は120KeV, 160mA，スライス幅10mm の各々の条件で撮影した(Table 1).

5. 電算機化超音波（CUS, computed ultrasonography）システム（Fig. 8）

超音波像の記録，保管および再生を電算機で行うとともに従来より超音波診断に用いられている横断・矢状断層像に，新しく前額断層像（いわゆるCモード像）を得るために，電算機化超音波装置を試作した[6].

電算機は，現在稼動中の全身用 CT・EMI 5005/12型の IVC (Independent Viewing Centre) を使用し，この装置にインターフェイスを追加し，さらに超音波装置にも簡単な連結部を付加し

Table 1　Instrumentation used in this study, CT (EMI CT 5005/12 and GE CT/T X2)

EMI CT 5005/12
○基本システム
1st コンピュータ　DATA. GENERAL 社（米）ECLIPSE S/200. 32KW
ディスク記憶装置　DIABLO（米）10Mバイト
スキャナユニット
エレクトロニクスユニット
オペレータ　ビュイングコンソール (O.V.C.)
磁気テープユニット　SE LABS（英）1600bpi 110スライス/1200フィート
ドットプリンタ　VERSATEC（米）
キーボード
○2nd コンピュータ
DATA GENERAL 社 ECLIPSE S/200 32 KW
○I.V.C
3rd コンピュータ　DATA GENERAL 社 ECLIPSE S/200 16KW
ディスク記憶装置　DIABLO（米）
磁気テープユニット　SE LABS（英）1600bpi
ダイアグノステイック．ビュイング　コンソール．(D.V.C.)
キーボード
○さくら　イメージャ　さくらX—レイ製．オート写真記録装置
GECT/T X2
○コンピュータ　DATA GENERAL 社 ECLIPSE S/200 96KW
○磁気ディスク記憶装置　GE 社6060型　95 MB　315スライス収容可能
○磁気テープ装置　DATA GENERAL 社 6021型 120スライス/2400フィート
○ARRAY PROCESSOR　FLOATING POINT 社 AP/120D型
○オペレータ　ディスプレイ　コンソール (ODC)
○マルチフォーマット　カメラ　GE 社製
○走査ガントリ　開口径（60cm）
○ディスプレイ　コンソール
○X線発生装置　GE 社　3相12パルス 管電圧 120KV　管電流20～ 600mA
画像再構成時間　(90～170秒)
スキャン　時間　(4.8秒 5.7秒 9.6秒)
検出器　キセノン 523個

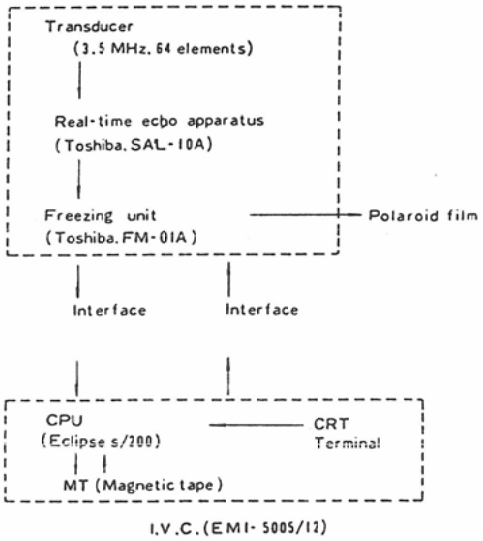

Fig. 8 Photo and block diagram of computed ultrasonography

た.

超音波装置は，リニア電子走査型超音波装置（東芝製リニア走査型 SAL-10A）と，内蔵しているフリーズ・ユニット（FM-01A）を使用した.

IVC の電算機システムの CPU は DG 社製，Eclipse S/200型，記憶容量32K 語で，WCS (writable control store) が付属し，外部記憶装置として磁気ディスク装置（Diablo 社製，series 40型），磁気テープ（5935型）が付属している.

電算機の入出力部位にそれぞれ1枚のインターフェイス（4042基板，日本 DG 社製）と連結回路部部品（メトロ電気製）を追加した.

表示装置としては，SAL-10A 付属のものと IVC 付属のもの2種の CRT を用いた.

この装置ビニール製ウォーターバッグを装備した電動式メカニカルスキャニング装置（メトロ電気製）を加え，電算機化超音波診断装置とした.

この CUS において，超音波信号は FM-01A にて AD 変換され，1語4ビットのディジタルデータの1画素となり，512×128素子より構成され，DMA (direct memory access) を介して電算機に転送される．このデータを磁気ディスクに転送保管，続いてプローブを移動し，データ採集を繰り返すことにより，連続した128枚の画像データとして磁気ディスクに集積し，さらに磁気テープにも転送保管した.

データ採集後に再配列を行い，走査方向と異なる互いに直交する2方向の断層像を32枚，又は64枚得た．画像配列の所要時間は128枚の原画（横断断層像）から32枚，又は64枚の前額断層像（C モード）を得るのに，それぞれ1分54秒および3分20秒，さらに，それらに直交する断層像（矢状断層像）を得るのにそれぞれ46秒および1分20秒を要した.

基礎実験として，ゴルフボールおよびピンポン球のファントムを水槽中に静止させ，電動式メカニカルスキャニング装置にプローブを着装し，等速度1cm/sec で17秒間走査した．本装置により横断・前額・矢状の各断層像でボールの形態は明瞭に描画されたが，前額断層像でボールの頂上から十字の線が放射して見られる．いわゆる side lobe と呼ばれるもので，現実的には境界線を強調して分解能を向上させるが人工的産物である (Fig. 9).

III. 電算機システムの故障と対策

電算機システムを使用する以上，機械の故障は不可避であるが，初期故障を別とすれば，温度変化に起因するものがほとんどであった.

全身用 CT・EMI 5005/12型の故障発生頻度は Fig. 10のごとく，昭和52年1月より昭和55年12月までの4年間で総数145件にのぼり，月別にみると，12月から2月の冬期に比べ，5月から6月，9月から10月に故障が多くみられた.

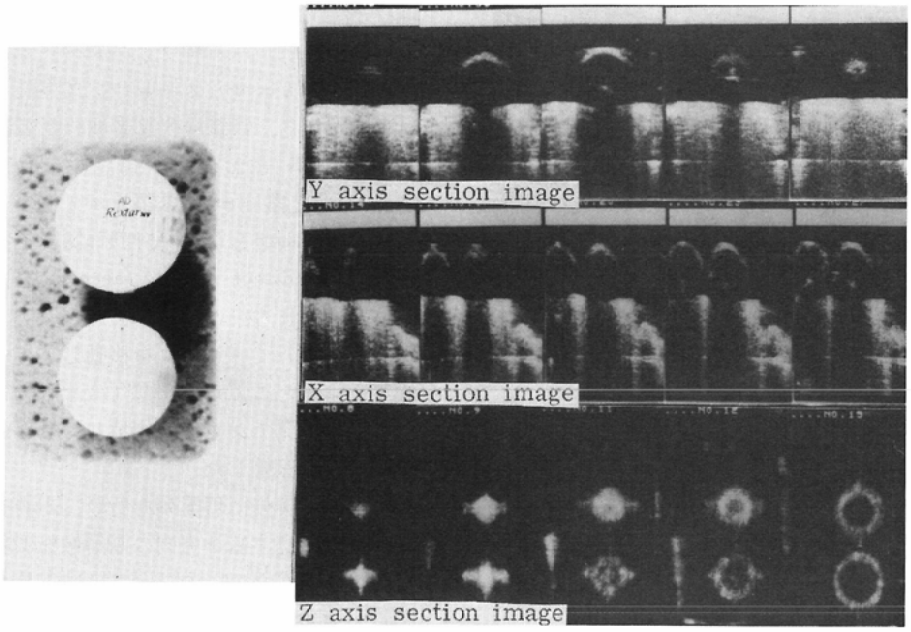

Fig. 9　Phantom study of computed ultrasonography
Phantom:　golf and pin-pon ball in water
Left:　photo of phantom　　Right:　images obtained by computed ultrasonography

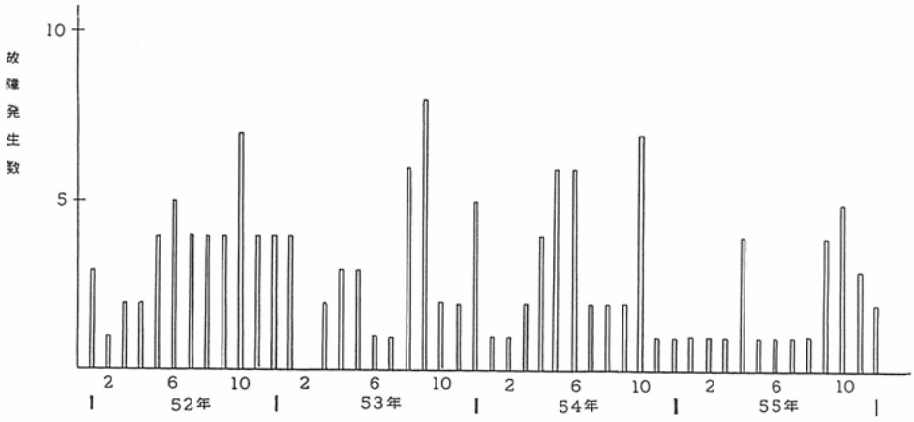

Fig. 10　Distribution of troubles in EMI CT 5005/12 (1977～1980)

これは病院内の冷房が入るまでと，冷房が止る前後の時期と一致しており，室温を一定に保つことが必要と感じたので，IC 温度センサーを使用した連続温度記録装置を試作し (Fig. 11)，GE 社製全身用 CT/T X-2 型では，電算機内外の温度を連続監視するとともに，その冷却方法も Fig. 12のごとく，別室設置のファンコイルの冷気を壁面下方よりファンにて電算機キャビネットに送り，暖気は DISK 上に設けた専用排気口より室外へ排出するよう配置設計した[7]．

その結果は Fig. 13 のごとく，装置始動より20分で DISK の温度は10度上昇するも電算機の



Fig. 11　Photo of contineous thermo-recorder

出口では27度の一定温度が得られた．このGE社製X線CTの故障発生頻度（Fig. 14）は低く，これは電算機周辺の冷却に考慮した結果と思われる．

また，教室で使用している核医学用データ処理装置（Fig. 1）は過去10年間使用しているが，その故障発生頻度は非常に低く安定している（Fig. 15）．

IV.　各種断層像の臨床的評価

次に，上記装置を使用して得たX線CT，核医学，超音波の3種の検査方法における横断・前額・矢状面での断層像を中心に，通常のシンチグラムなど他の検査方法を加えた各検査の臨床的評価を試みた．

1.　肝

肝シンチグラムは最近8年間に約10倍の検査件数の増加が見られているが（Fig. 16），肝臓は容積が大きく，ECT，X線CTの良い検査対象となって来ている．昭和55年度の検査件数はシンチグラム985件，X線CT 447件，血管造影156件で，ECTは54年9月からシンチグラムと同時にルー

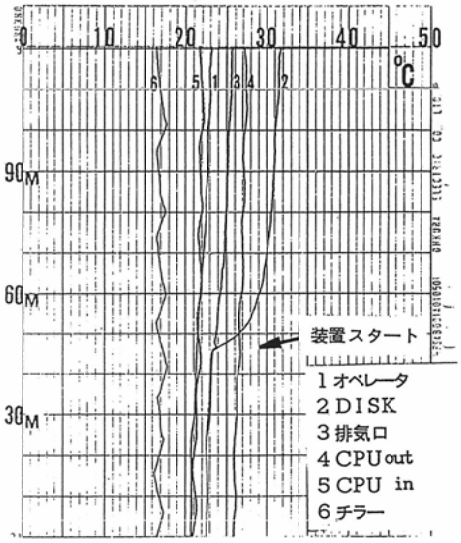

Fig. 13　Thermo-record in operation room for GE CT/T X2

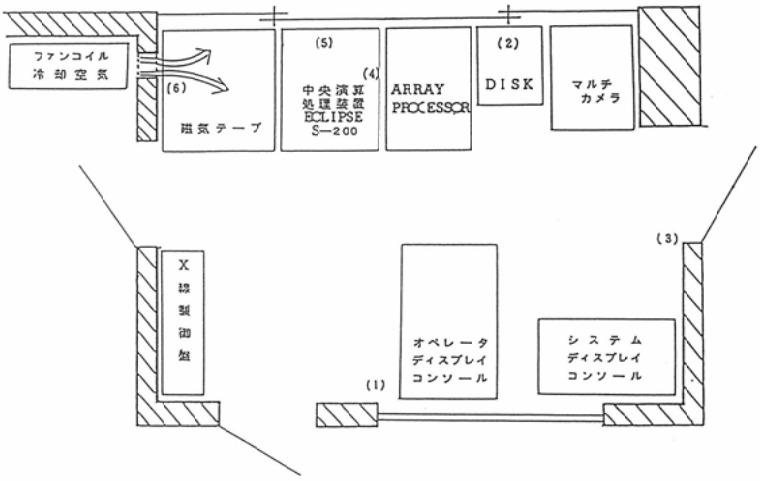

Fig. 12　Lay-out of operation room for GE CT/T X2 and location of thermo-senser (1 to 6). Chilled air was forced to blow into the CPU cabinet.

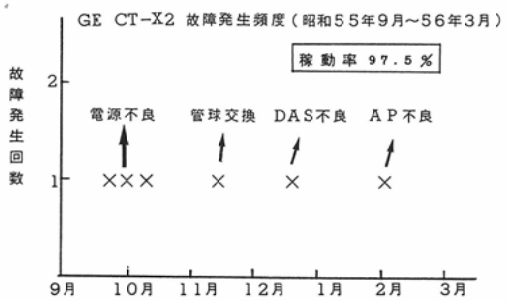

Fig. 14　Distribution of troubles (GE CT/T X2)

例を除く全例が検出可能であったが，肝嚢胞と肝内胆管の拡張は SOL (space occupying lesion) としては7/16（43.8％）しか検出できなかった．ECT の検出率は52/56（92.7％）であり，原発性および転移性肝癌は100％の検出が可能であった．しかし肝嚢胞と肝内胆管の拡張は12/16(75.0％）であり，X線CT の検出率には及ばなかった．またX線CT の疾患別検出率では原発性肝癌および転移性肝癌の各1例の検出はできなかった．なお，3検査の間の有意差は，コロイドシンチグラムとX線 CT 間のみに認めた．

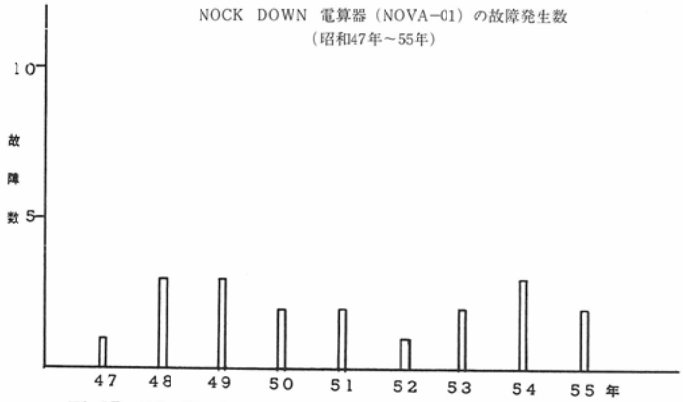

Fig15　Distribution of troubles (Scintipac 200, Nova—01)

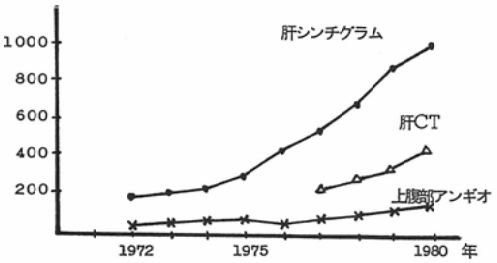

Fig. 16　Number of cases in examinations (lixer, 1972～1980)

チン検査として行い，6カ月間で471件となっている．

まず，診断の確定した141例について3検査の検出率を比較検討した．141例中限局性疾患は56例（39.7％）であった．コロイドシンチグラムでは46/56（82.1％），ECT 52/56（92.9％），X線CT 54/56（96.4％）の検出が可能であった．

コロイドシンチグラムの疾患別検出率は原発性肝癌および転移性肝癌においては原発性肝癌の1

また，False negative はコロイドシンチグラム10/56（17.9％），ECT 4/56（7.1％），X線CT 2/56（3.6％）の順に少なかった．False positive はコロイドシンチグラム9/85（10.6％），ECT 4/85（4.7％），X線CT 0/86（0％）であり，false positive および false negative とも解像力の最も良いX線CT が最も低かった．しかし，コロイドシンチグラムと同時に ECT をルーチン検査として行って読影することにより，X線CT と同程度の検出率となった（Table 2）．

次に，ECT の各断層像における病変検出率を従来のシンチグラム（4方向）を対照として，70病変（右葉37病変，肝門部13病変，左葉20病変）について検討した．

右葉37病変ではシンチグラム29病変（78.4％），横断断層像32（86.5％），前額断層像34（91.9

Table 2 Results of examinations (1)
Liver, scintigram, ECT and X-ray CT

最終診断	シンチグラム		ECT		CT		計
	SOL (+)	SOL (−)	SOL (+)	SOL (−)	所見 (+)	所見 (−)	
原発性肝癌	27 (96.4)	1 (3.6)	28 (100)	0	27 (96.4)	1 (3.6)	28
転移性肝癌	12 (100)	0	12 (100)	0	11 (91.7)	1 (8.3)	12
肝のう胞	3 (50.0)	3 (50.0)	4 (66.7)	2 (33.3)	6 (100)	0	6
閉塞性黄疸	4 (40.0)	6 (60.0)	8 (80.0)	2 (20.0)	10 (100)	0	10
計	46 (82.1)	10 (17.9)	52 (92.9)	4 (7.1)	54 (96.4)	2 (3.6)	56
正常	9 (10.6)	76 (89.4)	4 (4.7)	81 (95.3)	0	85 (100)	85

Table 3 Results of examinations (2)
Liver, scintigram and ECT Detection rates of conventional scintigram and ECT were compared in locations of lesions (right lobe, porta hepatis and left lobe).

病変部位	病変数	シンチグラム (%)	ECT (%)		
			横断断層	前額断層	矢状断層
右葉	37	29 (78.4)	32 (86.5)	34 (91.9)	30 (81.1)
肝門部	13	8 (61.5)	11 (84.6)	9 (69.2)	8 (61.5)
左葉	20	17 (85.0)	15 (75.0)	16 (80.0)	13 (65.0)
計	70	54 (77.1)	58 (82.9)	59 (84.3)	51 (79.2)

%)，矢状断層像30 (81.1%) と前額断層像が最も良い検出率であった．

肝門部13病変ではシンチグラム8病変 (61.5%)，横断断層像11 (84.6%)，前額断層像9 (69.2%)，矢状断層像8 (61.5%) であった．左葉20病変ではシンチグラムが17病変 (85.0%)，横断断層像15 (75.0%)，前額断層像16 (80.0%)，矢状断層像13 (65.0%) であった．

全病変では前額断層像が59 (84.3%) と最も高率で次いで横断断層像58 (82.9%)，シンチグラム54 (77.1%)，矢状断層像51 (79.2%) の順であった[8] (Table 3)．

周知のごとくシンチグラムでは肝門部病変においては生理的な欠損との鑑別が困難なことがあるために検出率は低いが[9)10)]，前額断層像の検出率が高かったのは前後の重なりがなくなるためと考えられた．

また，超音波検査法は嚢胞など境界鮮明な病変に強く，X線CTと同程度の結果を得たが，境界不鮮明な場合には問題があり，また肋骨，肺などにより盲点となる区域も見られた[11)12)]．

症例1． S.N. 40歳，男性，原発性肝癌 (Fig. 17～25)

主訴：右悸肋部痛．

既往歴：特記すべきことなし．

家族歴：兄3人が肝硬変で死亡．

現病歴：昭和55年6月頃より右悸肋部痛を覚えるようになった．その後食欲不振，体重減少も加わり精査目的で来院．

Angiography (Fig. 17) では，hypervascularity は軽度であるが，腫瘍濃染が認められた．通常のシンチグラム (Fig. 18) およびECTデータ採取時の多方向像 (Fig. 19) でSOLを認め，ECTの各断層像 (Fig. 20～22) にてSOLはより明瞭

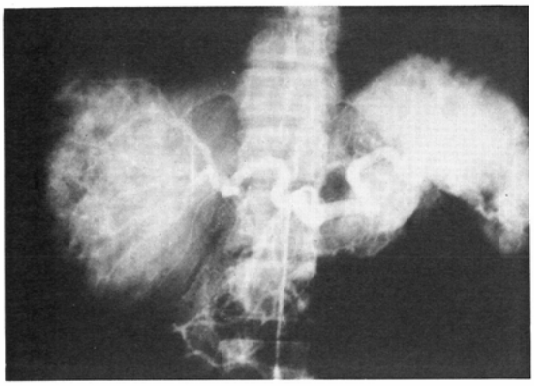

Fig. 17　Case 1 S.N. 40-year-old male with hepatom Angiography

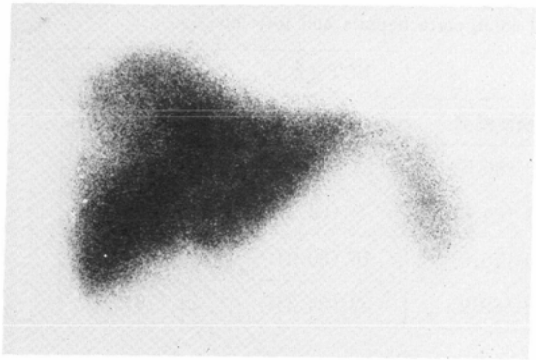

Fig. 18　Scintigram of case 1

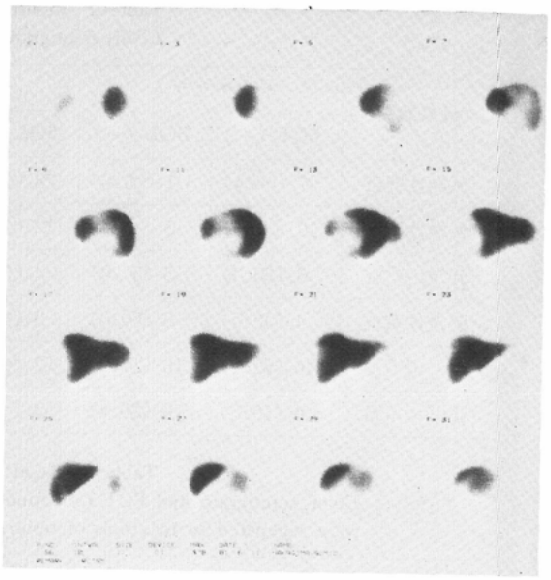

Fig. 19　Multiprojection images of case 1

となった．X線CT (Fig. 23～25)では，病巣は大きな円形の low density area として認められた．

症例2．E.H. 57歳，女性，転移性肝癌 (Fig. 26～30)

主訴：腹部膨満感

既往歴：特記すべきことなし

現病歴：半年前より腹部膨満感があり某医を受

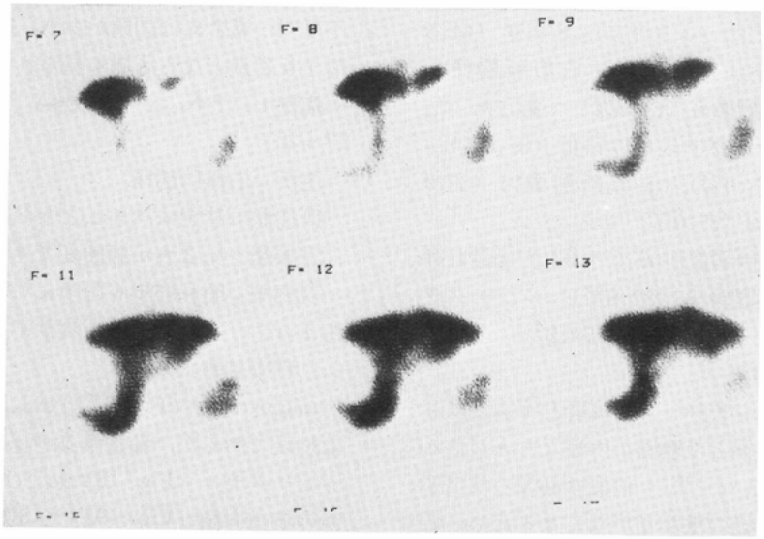

Fig. 20　Transverse images (ECT) of case 1

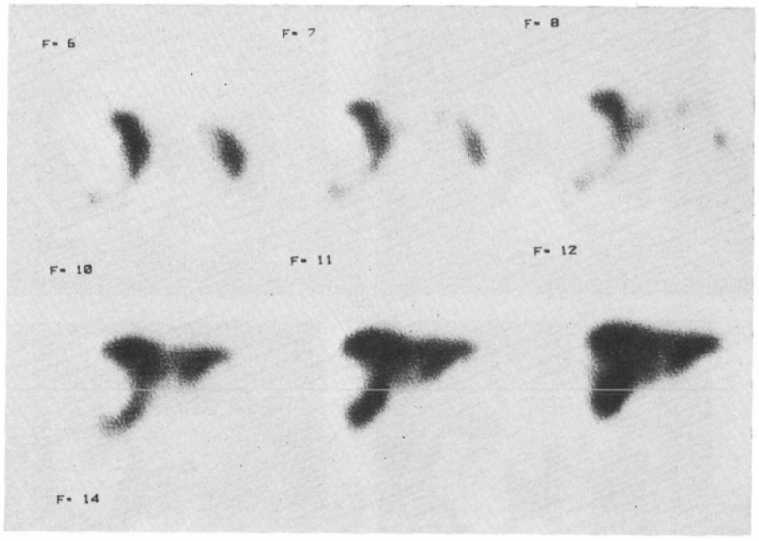

Fig. 21 Coronal images (ECT) of case 1

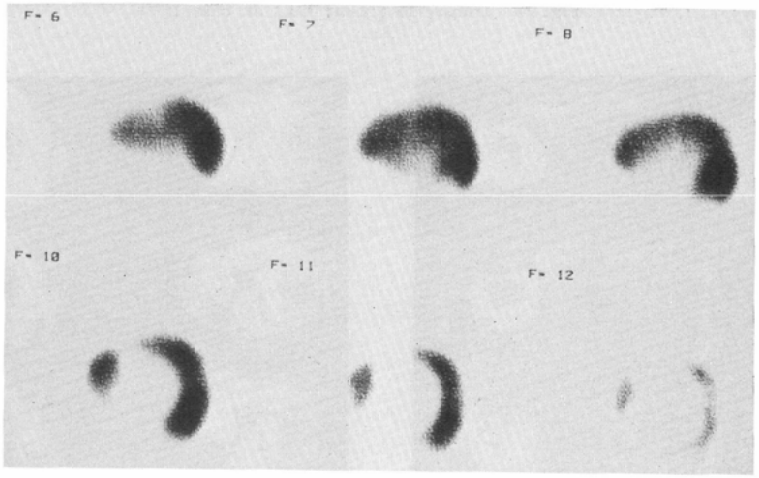

Fig. 22 Sagittal images (ECT) of case 1

診．肝腫大を指摘され，精査のため来院．

通常の肝シンチグラム (Fig. 26) にて肝全体に多数の SOL を認めた症例であるが，ECT (Fig. 27, 28) では，腫瘍の上下，左右ならびに前後関係が明確に示された．また，X線CT (Fig. 29) ではいずれも low density area として描出され，その立体的位置関係も明瞭に示された．

超音波検査 (Fig. 30) では多数の腫瘤エコーが認められた．

2. 腎

腎は ECT，X線CT，CUS の良い検査対象であり，検査件数は年とともに増加し，超音波検査はレノグラムの位置合せに使用するようになって大幅に増加した．

昭和55年度では，レノグラム807件，シンチグラム295件，ECT 214件，X線CT 107件，超音波検査509件 (CUS 36件)，血管造影33件であった (Fig. 31)．

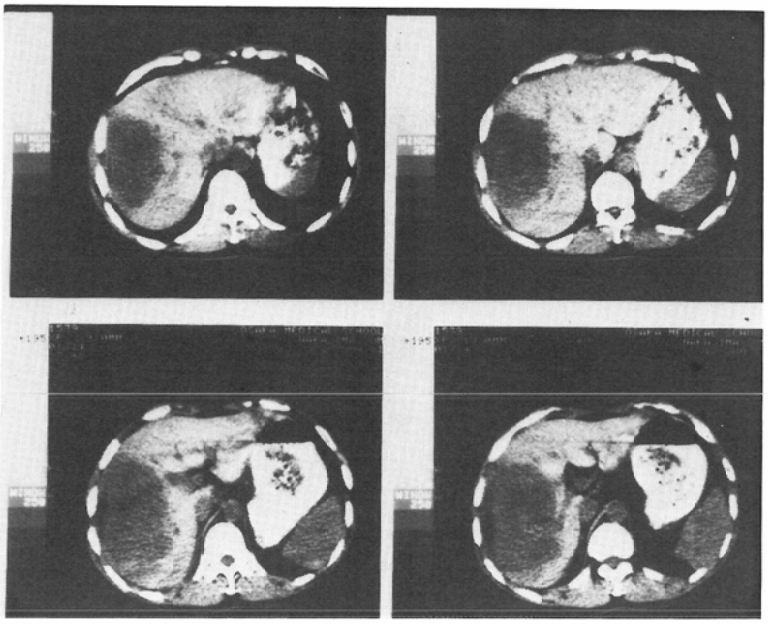

Fig. 23　Transverse (X-ray CT) of case 1

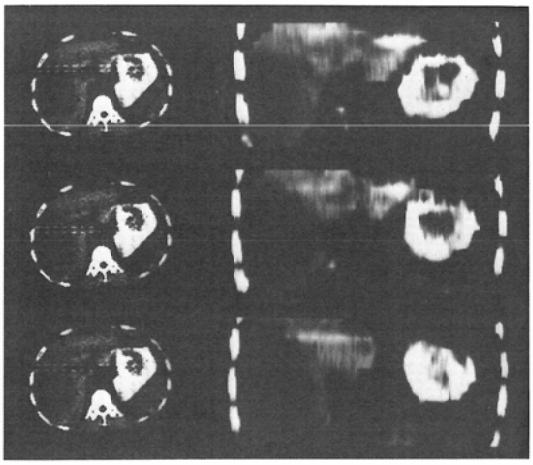

Fig. 24　Coronal images (X-ray CT) of case 1

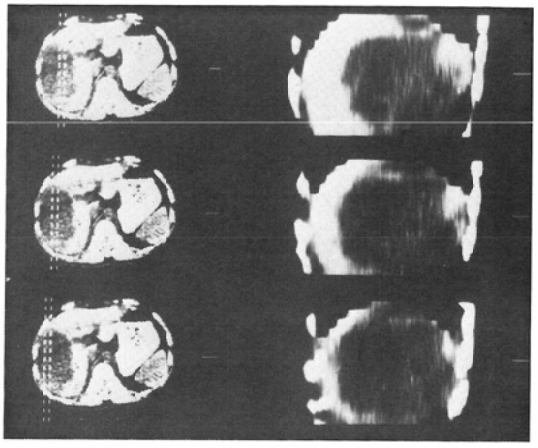

Fig. 25　Sagittal images (X-ray CT) of case 1

核医学，X線CT，超音波検査の有用性をみると，腎腫瘤性病変ではその大きさにより有用性が変化し，巨大腫瘍の超音波検査では全体像を把握することは困難であり，シンチグラム，X線CTが優れていた．3cm 以下の小さな腫瘤，特に嚢胞性疾患ではシンチグラムでの検出は困難で，分解能の優れた超音波検査，X線CT が有用であった(Table 4)．閉塞性腎疾患では，腎自体の変化は3検査法とも把握できたが，原因の検索には全尿路系を描出する DIP が必要であった．

瀰漫性疾患については，X線CT，超音波検査に比し，シンチグラムは機能低下を証明できレノグラムとともに有用な検査であった．

さらにX線CT，CUS，ECT の3軸直交断層像

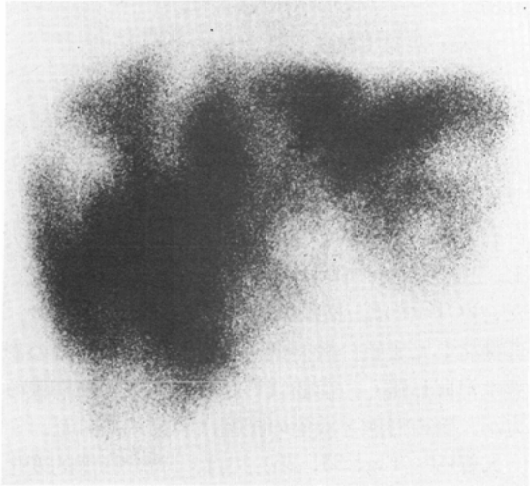

Fig. 26 Case 2 E.H. 57-year-old female with metastatic liver cancer. Scintigram

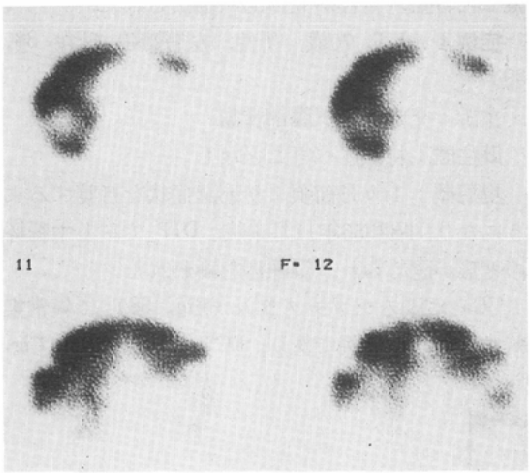

Fig. 27 Transverse images (ECT) of case 2

の有用性を比較するために，従来の腎シンチグラムでは SOL を確認し得なかった 3cm 以下の腫瘤性病変（孤立性腎嚢胞）10例に対して，各々の病変検出数を検討した．

ECT では，前額断層像で最も確診例が増加し，次いで横断断層像でも増加が見られた．矢状断層像でも確診例の増加を認めたが，逆に疑診例から所見無しへの検出数の低下も見られた．また，画像的にも前額断層像が，従来のシンチグラムと比較し易く有用と思われた．

Fig. 28 Sagittal images (ECT) of case 2

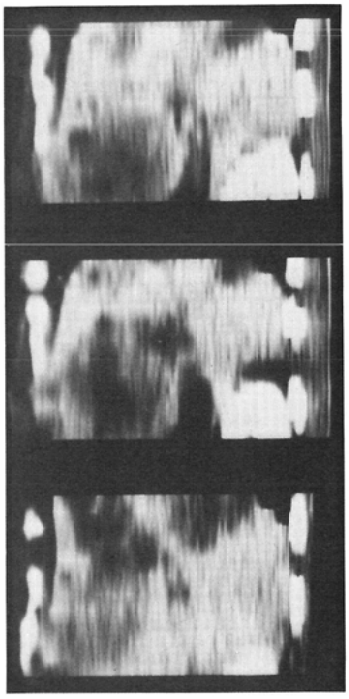

Fig. 29 Sagittal images (X-ray CT) of case 2

X線CT，CUS の3軸断層像では，全例良く描出されており，各断層像で全例を確診し得た (Table 5)．

現在，ルーチン検査の腎後面シンチグラムに続

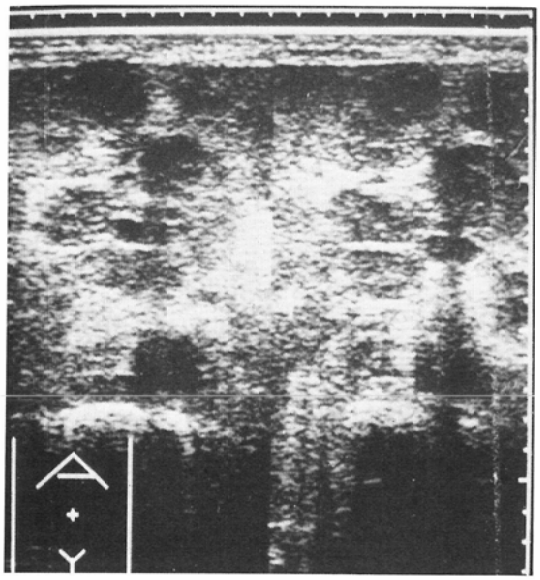

Fig. 30　Ultrasonograph of case 2

いて ECT を実施しており，核医学検査における検出率を向上させることが可能であった．また，同一部位の ECT，X線 CT の3軸断層像を比較することで，各部分の形態と機能が明瞭となり，さらに超音波検査を加えることで音響弾性的な境界面の状態を知り得，所見の客観性が増すと考えられた．

症例3．I.R. 35歳，女性，左水腎症（Fig. 32～37）

主訴：左側腹部痛

既往歴：特記すべきことなし

現病歴：昭和55年秋頃より膀胱刺激症状があり，近医で加療中，左側腹部痛を来たすようになり紹介されて来院．

腎シンチグラム（Fig. 32）で左腎は著明に腫大し，皮質への ^{99m}Tc-DMSA の集積も低下していた．ECT では，横断断層像（Fig. 33）からは，菲薄化した実質の機能低下を把握できるものの形態は把握し難く，前額（Fig. 34），矢状断層像の方が，腎の形態と機能の把握は容易であった．

X線CT（Fig. 35, 36）では，腎の形態的変化とともに周囲臓器との関係も明瞭に認識できた．

また，CUS による断層像（Fig. 37）では，拡張した腎盂，腎杯が立体的に描出された．

症例4．I.T. 70歳，男性，左腎膿瘍（Fig. 38, 39）

主訴：発熱，左下腹部腫瘤

既往歴：特記すべきことなし

現病歴：1カ月前頃より上記症状を自覚するようになり，昭和55年11月来院．DIP で左上中腎杯の変形が認められ，腎腫瘍を疑われた．

^{67}Ga によるシンチグラム（Fig. 38）で異常集積像を認めた症例であり，ECT の各断層像（Fig.

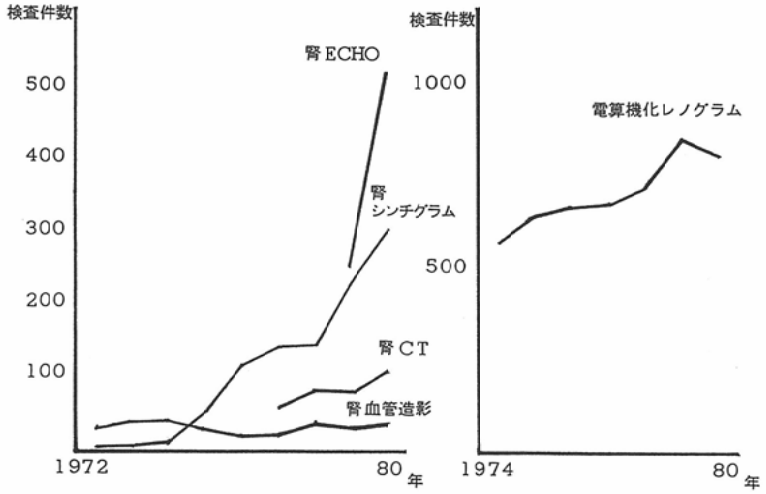

Fig. 31　Number of cases in examinations (kidney, 1972～1980)

Table 4 Results of examinations (3)
Kidney, scintigram, ultrasonography and X-ray CT
US: ultrasonography Scint: conventional scintigraphy

	US (%)	CT (%)	Scint. (%)
重複腎	0/1 (0)	1/1 (100)	1/1 (100)
単腎症	1/1 (100)	1/1 (100)	1/1 (100)
腎盂炎	1/1 (100)	0/1 (0)	1/1 (100)
腎結核	1/1 (100)	1/1 (100)	1/1 (100)
腎膿瘍	4/5 (80)	5/5 (100)	5/5 (100)
水腎症	5/5 (100)	5/5 (100)	4/5 (80)
腎杯憩室	2/2 (100)	2/2 (100)	1/2 (50)
膀胱尿管逆流	1/1 (100)	1/1 (100)	1/1 (100)
腎結石	2/3 (67)	2/3 (67)	2/3 (67)
単純性腎嚢胞	10/10 (100)	10/10 (100)	8/10 (80)
嚢胞腎	5/5 (100)	5/5 (100)	5/5 (100)
腎腫瘍	10/12 (83)	11/12 (92)	11/12 (92)
後腹膜腫瘍	2/2 (100)	2/2 (100)	2/2 (100)
腎外傷	1/1 (100)	1/1 (100)	1/1 (100)
腎血管性病変	1/1 (100)	1/1 (100)	1/1 (100)
計	46/51 (90)	48/51 (94)	45/51 (88)

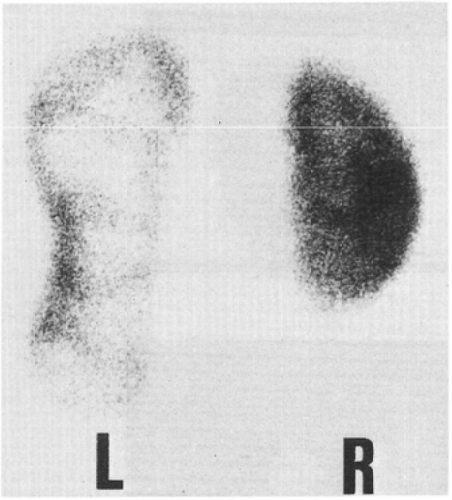

Fig. 32 Case 3 I.R. 35-year-old female with left-hydronephrosis Scintigram

39) では，ほぼリング状の集積を呈し，内部には，ほとんど集積が認められなかった．

X線 CT では，左腎上極から中極にかけ，内部に low density area を有する壁の厚い腫瘤が認められた．

本症例の ^{67}Ga と ^{99m}Tc-DMSA によるシンチグラムでは，明らかな相違が認められ，炎症部位に ^{67}Ga が集積したことが確認された．

Table 5 Results of examinations (4)
Kidney, scintigram, ECT, X-ray CT and CUS
(computed ultrasonography)

所見		＋	±	－
腎後面シンチ像		0	5	5
ECT	横断断層像	2	3	5
	前額断層像	4	3	3
	矢状断層像	2	1	7
X線 CT	横断断層像	10	0	0
	前額断層像	10	0	0
	矢状断層像	10	0	0
CUS	横断断層像	10	0	0
	前額断層像	10	0	0
	矢状断層像	10	0	0

(＋) 確診例　(±) 疑診例　(－) 所見無し

3. 甲状腺

甲状腺は，従来より多くの検査の良い対象で，シンチグラムが最も繁用されている．昭和55年度の各種検査件数は，シンチグラム682件，ECT 46件，X線CT 63件，超音波検査30件であった (Fig. 40)．

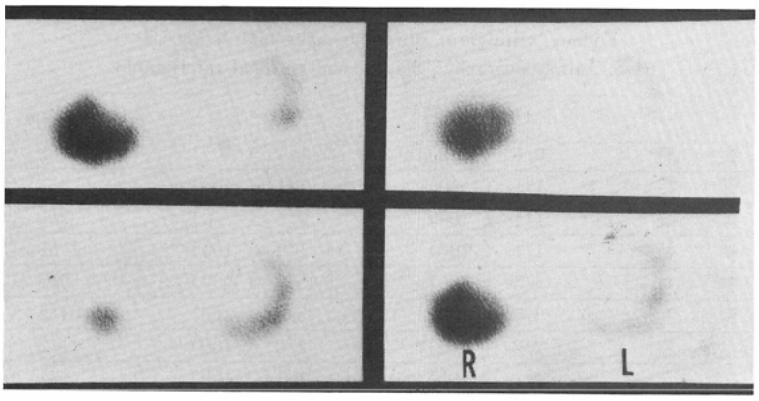

Fig. 33　Transverse images (ECT) of case 3

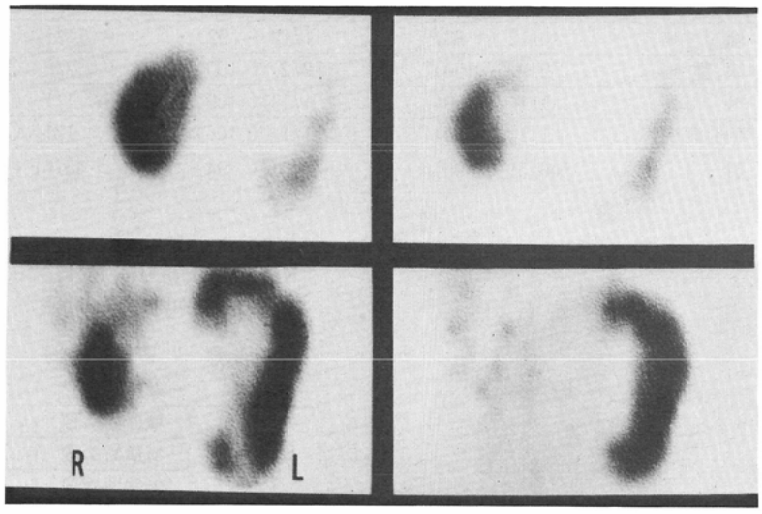

Fig. 34　Coronal images (ECT) of case 3

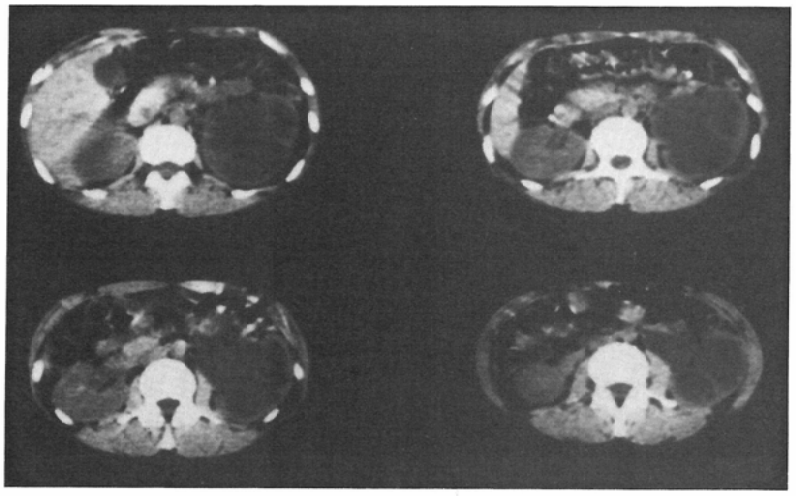

Fig. 35　Transverse images (X-ray CT) of case 3

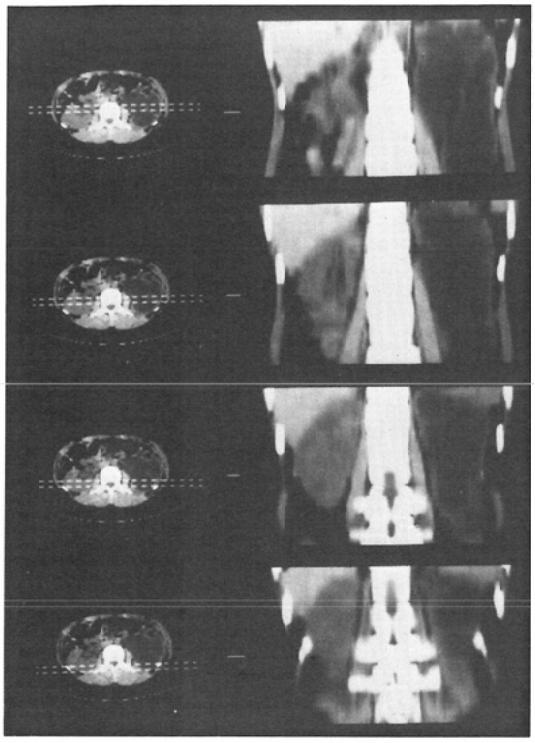

Fig. 36 Coronal images (X-ray CT) of case 3

甲状腺の ECT では，得られた像そのものを甲状腺像として確認することはできるが，ECT・X線CT・CUS の3検査における前額断層像の病変描出能の比較では，腫瘤病変の検出能は他の検査より劣っていた．すなわち，ECT の分解能は 2～3cm 程度で他の検査より劣っており，また甲状腺は厚さの薄い臓器であるために，結果として普通のシンチグラムで充分であると判断し得た．

X線CT と CUS の前額断層像は同程度の腫瘤病変の検出能を示し，甲状腺検査にはともに有用であった．

また，シンチグラムは，一般的な外観を得るのに便利であり，X線CT は石灰化病巣の状態，周囲臓器との関係を知る上で有用であった (Table 6)．

甲状腺超音波検査において，従来のBモード法では甲状腺の横断・矢状の両断層面を得ることはできるが，病巣全体を把握するにはスキャン間隔を短く，頻回のスキャンが必要である．これに対し，CUS では，1スキャンで甲状腺の横断・矢状・前額像を連続して得られ，特に前額断層像は，シンチグラムと類似した甲状腺の正面断層像であり，シンチグラムとの画像の比較が容易であった．

CUS による前額断層像において，正常甲状腺は輪廓が明瞭で，均等なエコー領域として描画され，同一画像内に甲状軟骨，鎖骨，気管も描画し，甲状腺の大きさ，解剖学的位置関係が容易になった．

慢性甲状腺炎では，CUS 前額断層像は，通常の横断断層像よりも種々の形態をより明らかに描画し得，特にシンチグラムで甲状腺の形態が描出不能であった亜急性甲状腺炎，甲状腺機能低下症でも正面断層像として甲状腺像を描出でき有用であった．

腫瘤病変は，CUS 前額断層像でも，従来の B-モードと同様[13)14)] cystic pattern, solid pattern, mixed pattern に分類できた．結節性甲状腺腺腫と甲状腺癌は solid pattern と mixed pattern を呈したが，結節性甲状腺腺腫の1例は横断断層像での病変部の認識はできたものの，前額断層像では，正常甲状腺とのエコーレベルとの差が無く，識別不能であった．また，嚢腫は，横断断層像と同じく前額断層像でも確診できたが，結節性甲状腺腺腫と癌との鑑別は必ずしも容易ではなかった．

腫瘤病変の鑑別には，^{201}Tl によるシンチグラムの併用がある程度有用であった．すなわち，結節性甲状腺腺腫では early scintigram で ^{201}Tl の集積を認めた症例でも delayed scintigram では ^{201}Tl の集積を認めなかったのに対し，甲状腺癌では early, delayed scintigram とも ^{201}Tl の集積を認めた．CUS 前額断層像による腫瘍の形態，腫瘤内部構造，周囲臓器との関係とともに ^{201}Tl によるシンチグラム所見を加えて判断することで鑑別能は向上すると考えられた[15)]．

症例5．M.O. 52歳，女性，甲状腺嚢腫 (Fig. 41～44)

横断断層像

矢状断層像

前額断層像

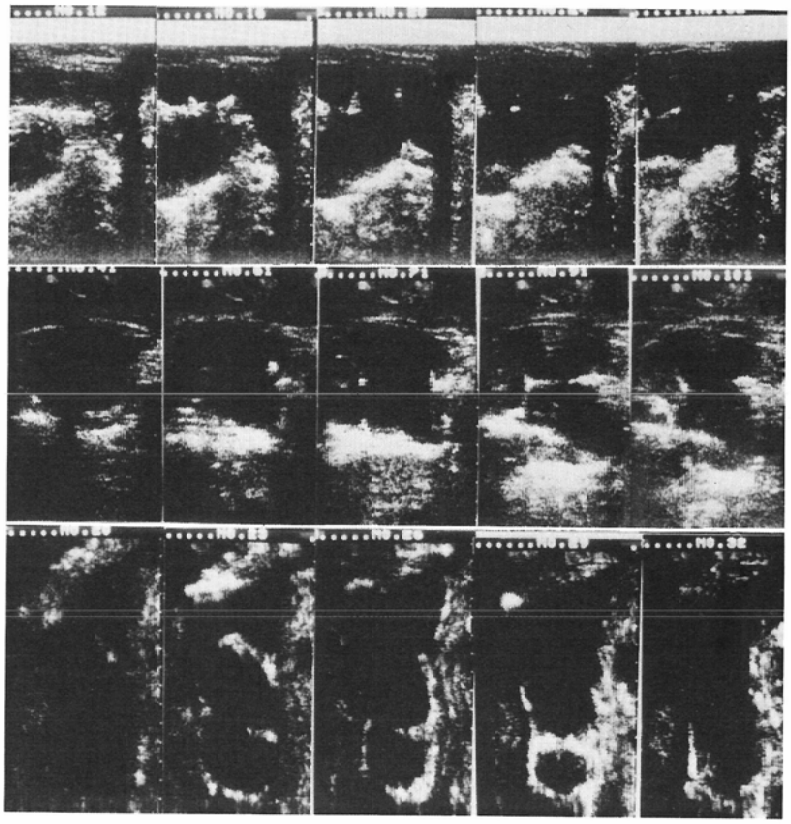

Fig. 37　CUS images of case 3

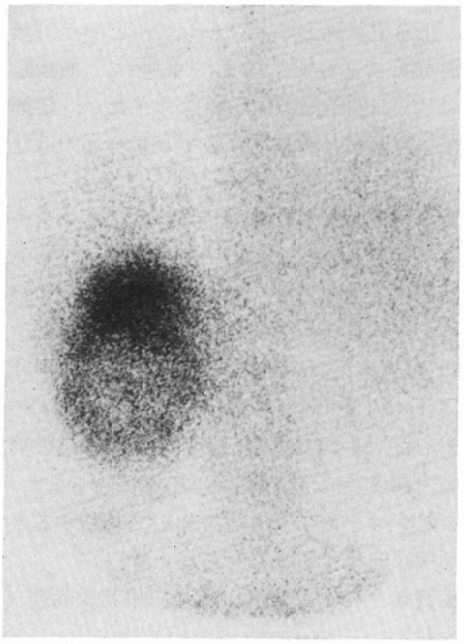

Table 6　Results of examinations (5)
Thyroid gland, X-ray CT and CUS.　Detection rates of tumors by X-ray CT and CUS were compared.

	CT 像	超音波像
横断断層像	6 (85.7%)	5 (71.4%)
前額断層像	5 (71.4%)	5 (71.4%)
矢状断層像	5 (71.4%)	4 (57.1%)

(7症例)

←Fig. 38　Case 4 I.T. 72-year-old male with left-renal abscess.
Scintigram (^{67}Ga-citrate)

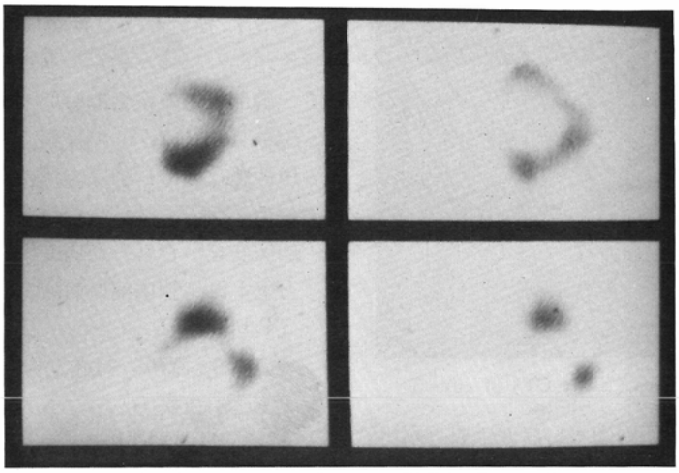

Fig. 39 Transverse images (ECT) of case 4

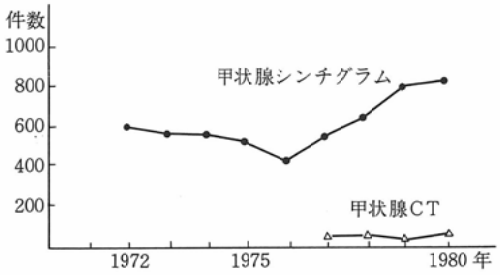

Fig. 40 Number of cases in examination (thyroid gland. 1972～1980)

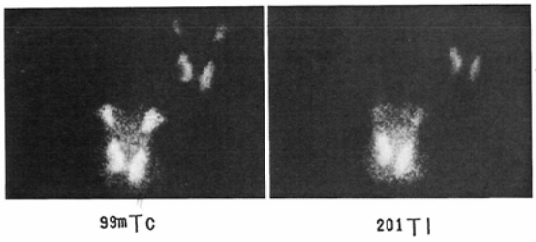

Fig. 41 Case 5 M.O. 52-year-old female with cyst of thyroid gland. Scintigram (^{99m}Tc, ^{201}Tl)

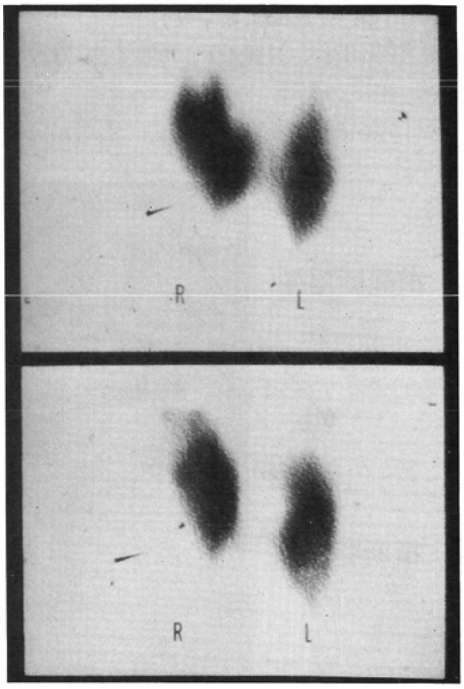

Fig. 42 Coronal images (ECT) of case 5

主訴：右前頸部腫瘤

既往歴：子宮筋腫（30歳時）

現病歴：1カ月前に右前頸部の拇指頭大腫瘤に気付く．

^{99m}Tc と ^{201}Tl によるシンチグラム（Fig. 41）では右外側に甲状腺の圧排を伴なう陰影欠損を認めた．^{99m}Tc による ECT（Fig. 42）では，いずれの断層像でも僅かに欠損が疑われる程度であったが，X線CT 像（Fig. 43）では右葉に円形の均一な low density を認め，他の周囲臓器との関係も明瞭であった．

水浸法による CUS（Fig. 44）では，横断断層像で echo free な領域を認め，その後に音響増加

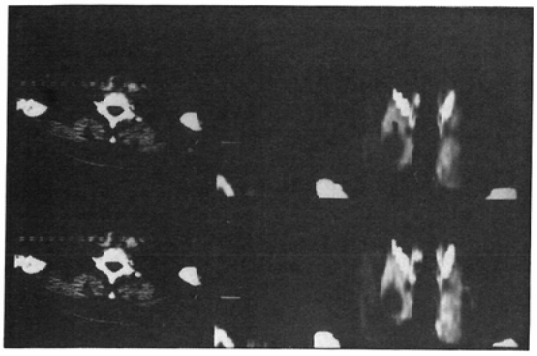

Fig. 43　Coronal images (X-ray CT) of case 5

を伴ない，前額・矢状断層像でも病変は明らかに描出された．

4．肺

昭和55年度の各種検査件数は，シンチグラム115件，ECT 82件，X線CT 160件であった（Fig. 45）．

CUS は超音波の特性から無力であるが，肺の検査に血流および換気の ECT が新しく加わった．

胸部疾患の検索において，肺シンチグラムはX線写真，X線CT で検索不充分な機能的病変に有用性を認めた．肺は容積の大きい臓器であり，シンチグラムに ECT を併用することで，特に肺門部病変を中心とした病変検出率の向上に役立つ[16]とともに，肺内部の病変を3次元的に観察できた（Table 7）．

症例6． Y.O. 74歳，男性，肺癌（Fig. 46）

主訴：血痰

既往歴：特記すべきことなし

現病歴：昭和55年9月下旬に暫時血痰の持続を認め，精査を目的として来院．気管支鏡検査にて，large cell carcinoma の診断を受けた．

本症例は血流シンチグラムにおける ECT により，新たな病変を指摘し得た症例である．通常のシンチグラム正面像で右肺上野の広範囲の血流欠

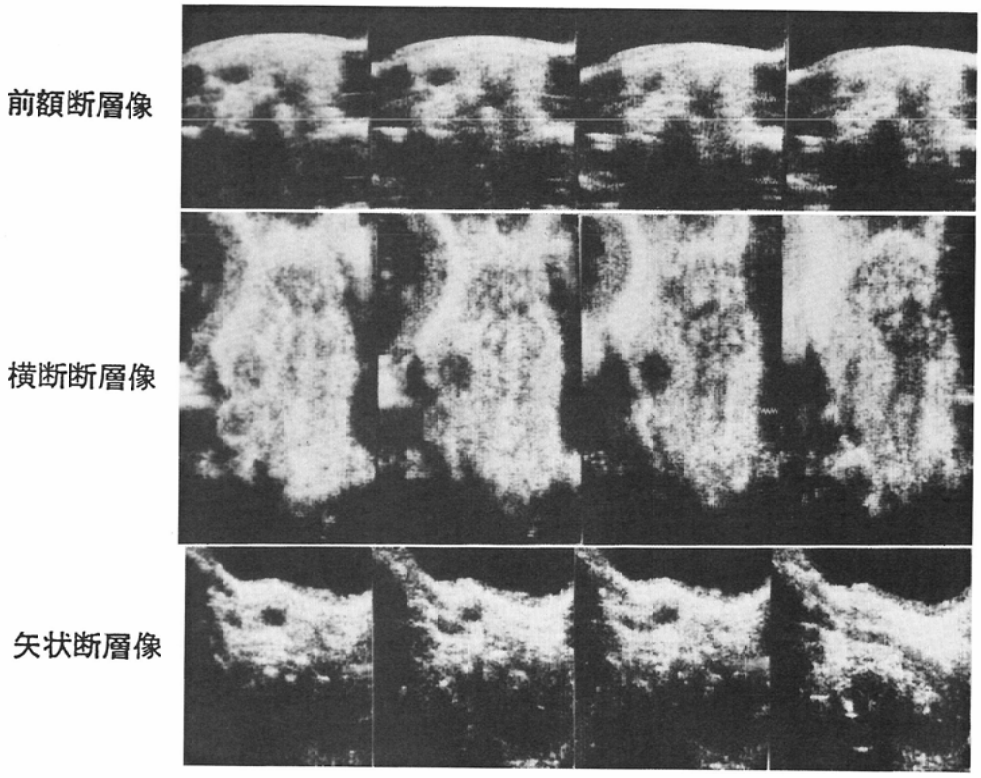

Fig. 44　CUS images of case 5

Table 7 Results of examinations (6)
Lung, plain film, X-ray CT, scintigram and ECT (^{99m}Tc, ^{81m}Kr)

臨床診断（症例数）	胸部X線像	X線CT像	^{99m}Tc 血流シンチ像		^{81m}Kr 換気シンチ像	
			多方向シンチ像	ECT	多方向シンチ像	ECT
肺癌（13）	13	13	11	12	11	11
肺感染症（12）	12	11/12	10	10	9	10
血管性病変（5）	2	1/3	5	5	3	3
その他（4）	2	2/2	2	2	2	2
合計（34）	29	27/29	28	29	25	26
所見検出率	85%	93%	82%	85%	74%	76%

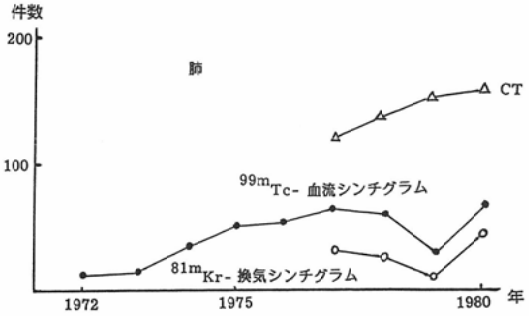

Fig. 45 Number of cases in examinations (Lung. 1972～1982)

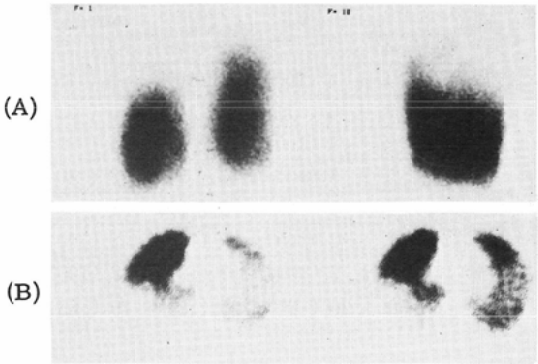

Fig. 46 Case 6 Y.O. 74-year-old male with lung cancer
(A) Perfusion scintigrams
(B) Transverse images of ECT

損を，右側面像で右下野背側に血流低下を指摘し得た．ECT 横断像（Fig. 46）では，右肺下野背部の欠損の範囲，程度が容易に把握でき，さらに左肺下野にも血流低下の存在を確認した．

5．骨

骨のシンチグラム検査状況（Fig. 47）は年次的に増加し，殊に他臓器原発悪性腫瘍の骨転移の検索に第一選択的に使用されるようになり，急激に増加した．昭和55年の検査件数は，骨シンチグラムが832件で，ECT 37件，骨X線 CT 116件であった．

骨病変の検出率は，骨シンチグラム，X線CT，X線単純写真の3者（Table 8）においては，骨シンチグラムが最も高く，X線CT は単純X線写真より病変の描出力が良かった．また，ECT，X線CT，X線単純写真の3者（Table 9）では，

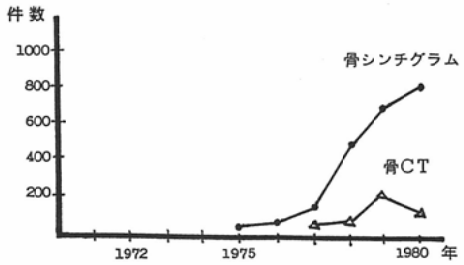

Fig. 47 Number of cases in examinations (bone, 1972～1980)

X線CT は，ECT とほぼ同程度の検出率を示した．

さらに，X線CT では，CT 値とカルシウム量

Table 8　Results of examinations (7)
Bone, scinigram, X-ray CT and plain film. Detection rates were compared in metastatic bone lesions.

検査法＼所見	陽　性	疑陽性	陰　性
骨シンチグラフィ	53 (81.5)	10 (15.4)	2 (3.1)
CT	40 (61.5)	2 (3.1)	23 (35.4)
X 線 単 純 写 真	36 (55.4)	1 (1.5)	28 (43.1)

Table 9　Results of examinations (8)
Bone, ECT. X-ray CT and plain film. Detection rates of bone lesions in location were compared (30 metastatic lesions in 24 cases).

病変部位	No.	ECT (%)	CT (%)	X線単純写真(%)
頭　蓋	4	3 (75)	3 (75)	3 (75)
頚　椎	4	4 (100)	4 (100)	3 (75)
胸　椎	7	5 (71)	7 (100)	5 (71)
腰　椎	3	3 (100)	2 (67)	1 (33)
肋　骨	5	5 (100)	3 (60)	2 (40)
骨　盤	3	2 (67)	2 (67)	1 (33)
四　肢	2	2 (100)	2 (100)	2 (100)
肺	2	2 (100)	2 (100)	2 (100)
計	30	26 (86)	25 (83)	19 (63)

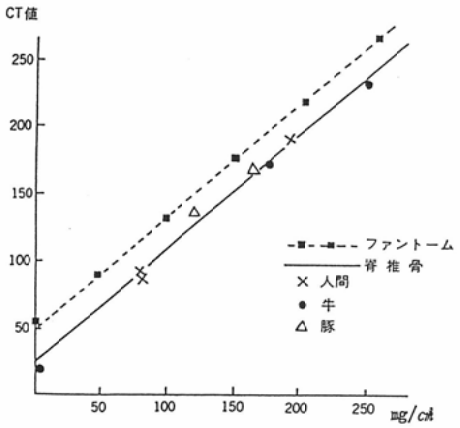

Fig. 48　Relation between X-ray CT units (EMI number) and calcium content

がほぼ直線的関係を示す (Fig. 48) ので，この関係を利用して骨カルシウム量を自動的に打ち出した (Fig. 49)．Table 10は，この方法により得ら



Fig. 49　Automatic calculation of Ca content from X-ray CT units　Example of a vertebra displayed by 64×64 matrix

れた371例の正常者の性別，年代別，部位別，椎体椎弓別脊椎カルシウム量であり，各種骨疾患におけるカルシウム量測定の基準値として使用している[17]．また，Table 11には，臨床応用の1例として転移性脊椎椎体部腫瘍のX線CT 像各型とカルシウム量の関係を示した[18]．

上述のごとくX線CT からは，骨カルシウム量を知ることができ，また ECT は，リン酸代謝をある程度反映するので，両者の情報を総合することにより，形態学的な面のみでなく機能面を含めた病変の性状の検討も可能となった．

症例 7． M.I. 14歳，男性，頚髄神経根部腫瘍 (Fig. 50～52)

主訴：左頚部～左肩の疼痛

既往歴：特記すべきことなし

現病歴：昭和55年1月頃より，上記症状が出現．頚椎牽引，電気治療を受けたが軽快せず某病院受診．頚椎部腫瘍の診断を受ける．

Table 10 Calcium content in age,
Ca content in spine was measured using X-ray CT and EMI number (mean±SD, mg/cm³)

		頚椎		胸椎		下部胸椎—上部腰椎		腰椎	
		椎体	突起	椎体	突起	椎体	突起	椎体	突起
70才以上	男	145±11	129±8	103±10	124±6	89±8	117±22	88±2	111±8
	女	122±18	104±8	86±7	89±11	83±10	97±11	80±6	103±8
60才代	男	145±13	145±10	99±6	107±7	91±10	122±14	96±14	120±13
	女	137±22	121±8	91±10	98±6	83±8	110±8	81±7	114±19
50才代	男	145± 7	138±14	103±15	114±11	97±10	126±16	103±14	132±18
	女	123± 8	138±12	94±11	108±18	92±11	122±17	91±8	114±11
40才代	男	147±19	126±11	98±12	119±8	100±8	128±13	102±8	143±14
	女	147±18	143±12	107±10	116±9	105±10	132±12	101±10	140±11
30才代	男	192±28	148±16	103±12	117±10	102±8	134±14	112±5	139±4
	女	148±15	155±12	119±6	131±13	101±3	139±10	122±14	153±11
20才代	男	164±14	134±15	117±15	128±20	115±6	134±9	111±9	141±5
	女	157±8	169±7	118±7	139±16	102±7	136±8	114±10	150±11
10才代	男	131±17	113±4	107±7	109±5	103±13	120±14	105±6	134±18
	女	134±10	152±5	110±8	117±7	113±6	132±9	103±10	137±17
10才未満	男	116±18	149±21	91±7	97±8	83±4	88±0	92±5	101±6
	女	113	148	92	99	92±5	103±2	100±9	98±7

Table 11 Relation between findings in X-ray CT images and calcium content in the lesion.

CT 所見	病変を含む椎体の平均 Ca 量 平均値±SD (mg/cm³)	対応する正常者の椎体 Ca 量 平均値±SD (mg/cm³)
硬化型*	135.3±29.8	98.3±12.2
融解型*	83.6±16.3	99.1±18.0
斑状型	106.1±26.3	103.6±15.5
ドーナツ型*	116.8±25.6	96.2±8.9
環状型	88.5±19.1	91.0±7.1
混合型	110.3±11.4	96.6±18.7
所見なし	90.7±18.1	95.5±10.7

註：*印は病変と正常対照の Ca 量に有意差が認められたもの

骨シンチグラム (Fig. 50) で頚椎に集積像を認めた．ECT (Fig. 51) では，^{99m}Tc-MDP の異常集積が頚椎々体の左半にあることがわかった．また，X線CT (Fig. 52) では，硬化と融解の混合した病巣の存在を指摘できた．

ECT，X線CT で椎体内における病巣の局在性と性状を指摘し得た症例である．

症例 8．K.I. 14歳，男性，骨肉腫肺転移 (Fig. 53, 54)

Fig. 50 Case 7 M.I. 14-year-old male with spinal cord tumor. Scintigram

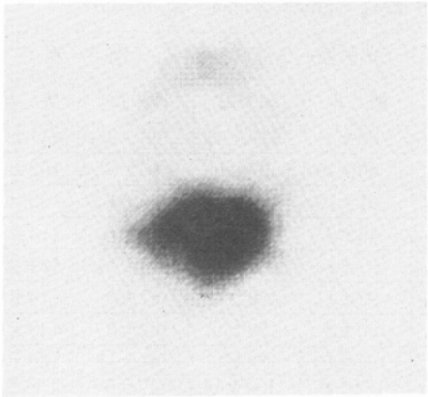

Fig. 51　Transverse image (ECT) of case 7

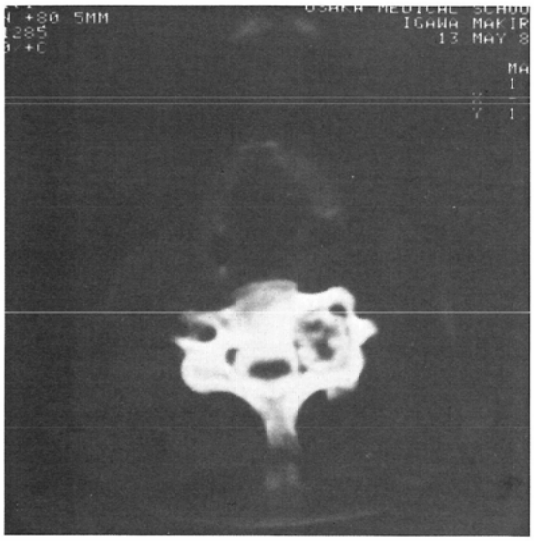

Fig. 52　Transverse image (X-ray CT) of case 7

主訴：左大腿遠位部疼痛

既往歴：特記すべきことなし

現病歴：昭和55年7月頃より，上記症状あるも放置．昭和56年1月に至り症状増悪のため，来院．骨肉腫の診断の下に大腿離断術を受けるも，術後肺転移出現．

ECT (Fig. 53) により，^{99m}Tc-MDP の異常集積が骨肉腫の肺転移によるものであることが確認できた症例である．

X線CT (Fig. 54) で石灰化を伴なった病巣が

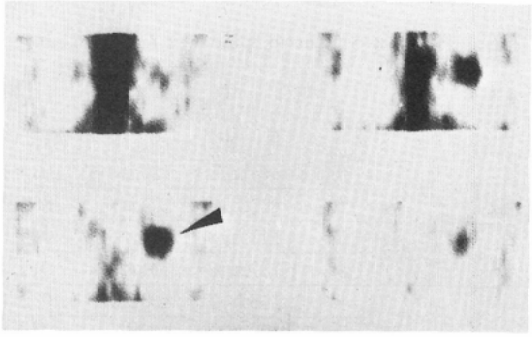

Fig. 53　Coronal images (X-ray CT) of case 8

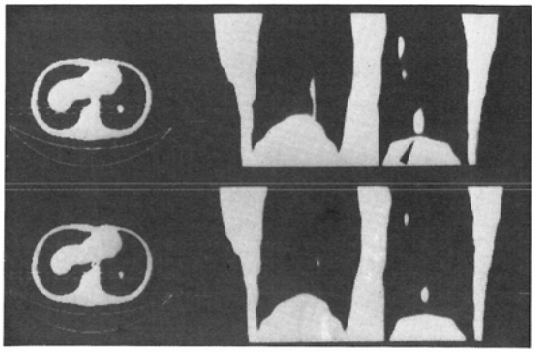

Fig. 54　Coronal images (X-ray CT) of case 8

肺内に存在するのは明白であったが，骨シンチグラムの異常集積像とこの病巣が一致することは，ECT の各断層像により，異常集積像が肺内のものであることが示されてはじめて同定し得た．

6.　女性生殖器

女性生殖器を対象とした検査は，放射線被曝のないことから超音波検査が優先する．また，婦人科領域の超音波検査による嚢胞性腫瘍の診断率は，正診率87.8%と高く，嚢胞性疾患の鑑別診断にも有用であった (Table 12)．

症例9．K.K. 32歳，女性，チョコレート卵巣嚢腫 (Fig. 55)

CUS では，嚢腫とその内容物が良く描出された．特に，横断像で内容物は2層性で，上層は echo free，下層は echogenic な領域として示され，上層と下層の成分の違いが明瞭に区別された．

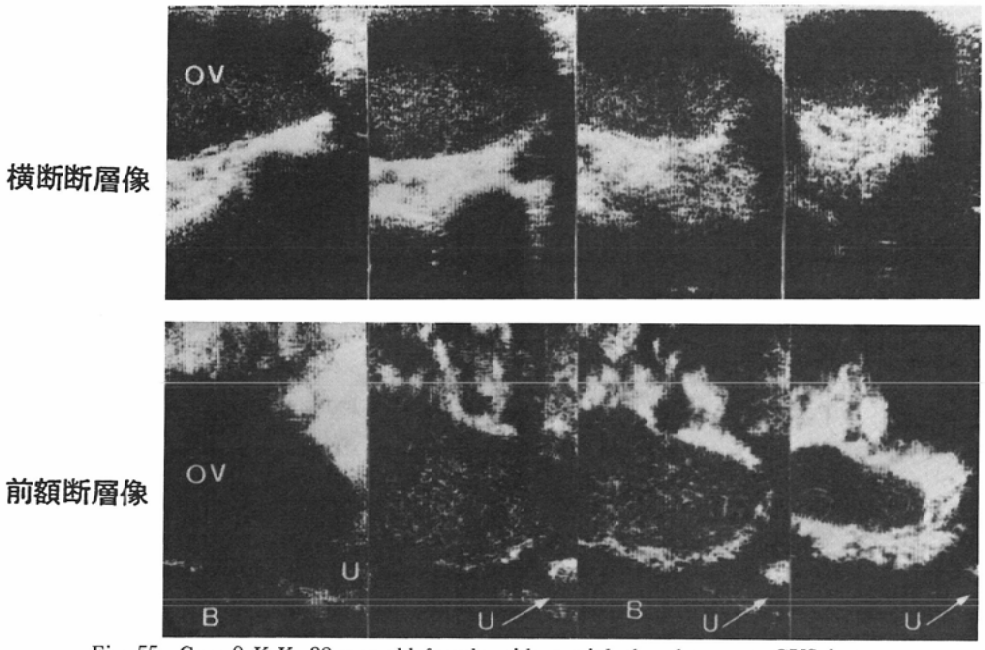

Fig. 55　Case 9 K.K. 32-year-old female with ovarial chocolate cyst. CUS images

Table 12　Results of examination (9) Ovarium and ultrasonography.

超音波診断 / 組織分類	嚢胞性	充実性	正診率 (%)
漿液性卵巣腫瘍	9	1	9/10 (90.0)
粘液性卵巣腫瘍	10	1	10/11 (90.9)
類皮嚢胞腫	9	4	9/13 (69.2)
類内膜嚢胞腫	15	0	15/15 (100.0)
計	43	6	43/49 (87.8)

Table 13　Number of images used for each method in renal diagnosis.

腎画像診断法	画像枚数
X線単純像	1
経静脈性腎盂造影像	4
逆行性腎盂造影像	3
シンチグラム　4方向像	4
ECT 多方向像 (10°回転)	36
横断像	10
前額像	10
矢状像	20
CT 横断像	20
前額像	12
矢状像	12
CUS 横断像	128
前額像	64
矢状像	64
計	384

V.　電算機による画像診断のトータルシステム

医学的分野での電算機利用が最終的な目標とすべきものは，病院全体を含んだ医療体系の電算機によるトータルシステム化と考えられる．従って電算機による総合的な画像診断もまたその一部としての位置付けの下に実施すべきである．しかし，現状では病院の電算機化は医療事務，特に保険請求に重点が置かれ，病院全体のトータルシステムは開発途上にあり，多くの問題点を含んでいる．

放射線科における画像による診断は従来のものに各種の新たな画像が加わり (Table 13)，さらに digital radiography の実用化[19)20)]により放射線医学を主体とした画像数は膨大となる一方である．各種検査件数の増大とともに画像処理能力の強化が放射線科に要求され，画像診断を含んだ放

病院用　電算機システム構成図

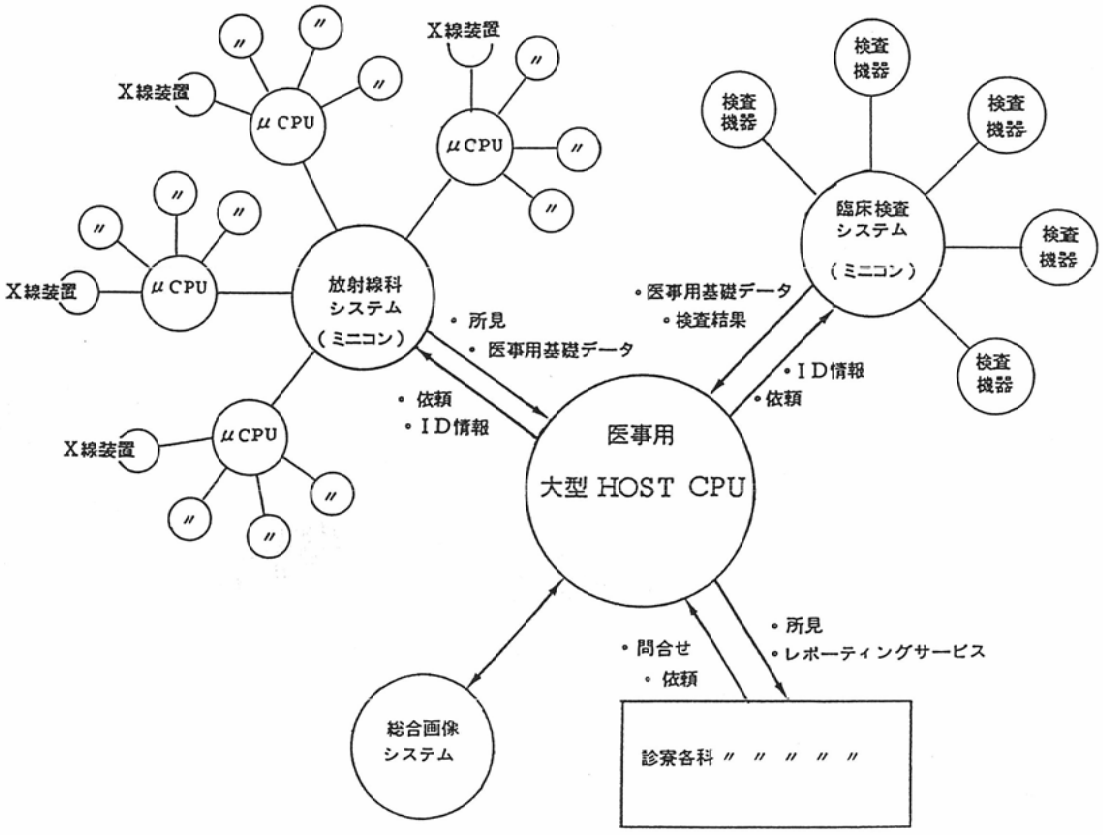

Fig. 56　Schematic illustration of medical computer services.　System is now under planning at Osaka Medical College.

射線科診療のトータルシステム化の必要が生じている．

この問題の解決のためには放射線科医は病院の電算機化に際して，主導的立場を取り放射線技師の協力の下に意欲的に行動する以外になく，この事は放射線科の将来に重大な影響を及ぼすものと考えている．以上の見解によるわれわれの状況を大阪医科大学付属病院を例として記載する．

1.　トータルシステム

病院用トータルシステムは目下計画中（Fig. 56, 57）で，まず医療業務を実施し，続いて病院用トータルシステムを開発，実施する予定である．

放射線科診療の電算機化は撮影装置用の端末（Fig. 58）と自動現像機の温度，PH 測定用の端末を試作し実験中である．

2.　診断の電算機化

次に，画像診断の電算機化に関する諸問題についての基礎実験を行なった．

まず，診断を電算機で行う場合には直接行う場合と，特徴をコード化し過去のデータと比較し行う方法が考えられるので所見のコード化の諸条件を検討した．

(1)　機器の均一性と恒常性

所見のコード化を適用するにあたっては，検査

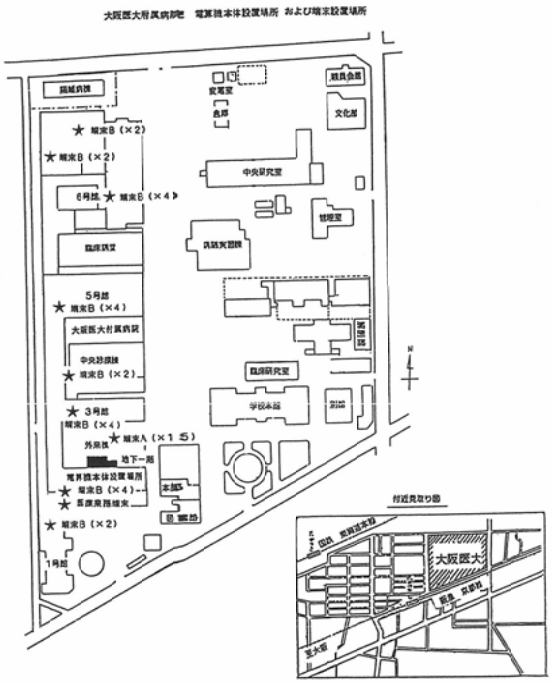

Fig. 57　Location of host computer and terminals for medical computer services in Osaka Medical College.

1. SORD 社製マイクロプロセッサ M243. MARK IV
2. SORD 社製ラインプリンター MSLP-200
3. フロッピーディスク　350KB
4. 東芝メディカル社製　インターフェイス
5. 〃　X線 TV 装置 DT-FV 型
6. 〃　X線遠隔操作卓 DTC-15A 型

Fig. 58　Photo of computer terminals for record of exposure in radiography.

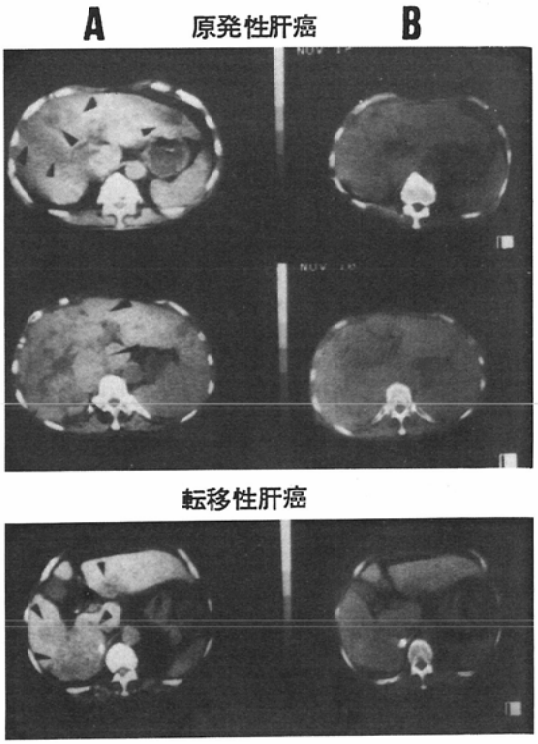

Fig. 59　Qualitative consideration of CT images. Difference between two different machines (same patints).

用機器の均一性と恒常性が問題となる．

X線CT 像で機種による差異があること（Fig. 59）で，機種による判定基準の変更の必要があり，教室ではBの機械で肝疾患1,265症例の疾患・所見の統計を取ったが，Aの機械の使用を開始したために，改めて統計を取る必要を生じている．

画像と所見・疾患との関係が得られると，診断を計算機化することができるが，必要年限として，症例を集めるのに最少2年，計算機のプログラムを作成するのに最少6カ月を要する．問題は，検査装置と検査方法の進歩が早いことで，症例を集め終る頃には機械と方法が改良されている状態がおこり，また同一の機械でも調整状態により別機種のような写真となり得る．例えばシンチグラムで，AD 変換器不調の時（Fig. 60）は異なった像を示し，コード化自体が誤診につながる危

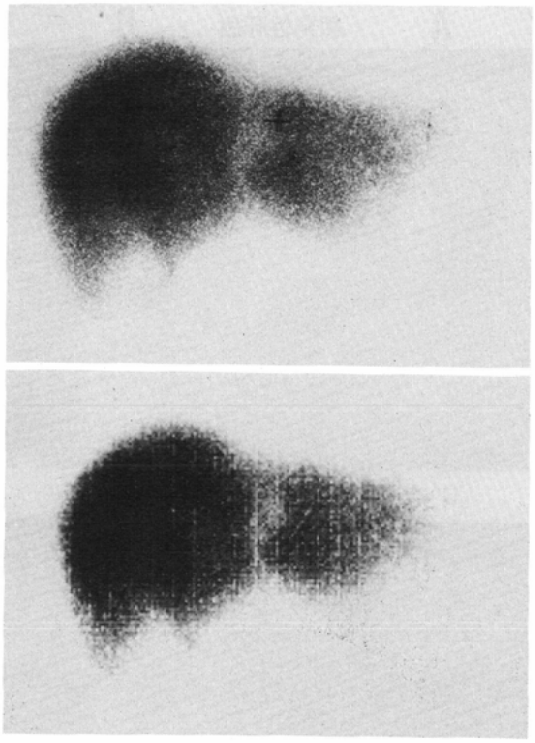

Fig. 60 Artifact in liver scintigram. Abnormal lines appeared in scintigram (lower) and disappeared after replacing AD-converter (upper).

険性すらはらんで来る.

(2) 画像のコード化

コード化には画像から直接パラメータを自動的に抽出し，コード化する方法と，人を介して，得られた所見からコード化をはかる方法が考えられる．まず，電算機により，曲線（レノグラム）から直接各種パラメータを抽出し，型分類を行った[21)22)] (Table 14, 15).

Table 14 Automatic coding by computer (1). Renogram curves were coded by the pattern to N, M1, M2 and L (by Machida), in unilateral diseases.

臨床診断	パターン				計
	N	M1	M2	L	
腎盂腎炎	11	24	3	7	45
腎結石	13	29	6	2	50
尿管結石	5	31	14	3	53
水腎症	3	19	8	9	39
結核	1	11	2	8	22
計	33	114	33	29	209

次の段階として，画像からパラメータを抽出し，所見と結びつけるのを目的とした基礎研究を腎 ECT を例として試みた．腎 ECT の肉眼による試験的な記号表示により，腎 ECT の所見は，17組にコード化でき，成績は別表の通りであった[23)] (Fig. 61, Table 16).

次に，所見を得るのに電算機による場合と医師の人力による場合の2方法を比較し，診断の計算機化における問題点を検討した．

人の所見を抽出する能力はその時の状態により変動する．簡単な例では，人には雑念が入ると不特定なエラーが続発する．この点電算機は故障そのものも比較的画一的であり，故障による以外の正誤は画一的である．

しかし，人にはかなり高度の学習能力がある．

Table 15 Automatic coding by computer (2)
Renogram curves were coded in bilateral renal parenchymal diseases.

型 / 臨床診断	N	N	N	N	M1	M1	M1	M2	M2	L	計
	N	M1	M2	L	M1	M2	L	M2	L	L	
糸球体腎炎	51	19	0	0	46	1	1	1	0	0	119
ネフローゼ症候群	11	5	0	0	9	0	0	1	0	0	26
全身疾患による腎症	8	1	0	0	5	0	0	0	0	0	14
計	70	25	0	0	60	1	1	2	0	0	159

Table 16 Manual coding of ECT images. See reference paper

臨床診断	ECT 像																	Total
	(1)	(2)	(3)	(4)	(5)	(6)	(7)	(8)	(9)	(10)	(11)	(12)	(13)	(14)	(15)	(16)	(17)	
萎縮腎	0	0	0	0	0	0	0	0	0	0	1	0	0	0	0	2	0	3
腎下垂	0	0	0	0	0	0	0	0	0	0	0	0	0	1	0	0	3	4
重複腎	0	0	0	1	0	0	0	0	0	0	0	0	0	0	1	1	1	4
腎盂腎炎	0	2	0	2	0	0	0	0	0	0	0	1	0	0	0	0	11	16
腎結核	0	0	0	1	1	0	0	1	0	0	0	0	0	0	0	0	0	3
水腎症	1	3	1	2	0	0	0	1	0	0	0	1	2	1	1	0	0	13
腎杯憩室	0	0	0	0	0	0	0	0	0	0	0	0	0	0	0	0	2	2
VUR	0	0	0	0	0	0	0	0	0	0	1	0	0	0	0	0	3	4
腎盂尿管移行部狭窄	0	0	0	0	0	0	0	0	0	0	0	0	1	0	0	0	0	1
腎結石	1	1	2	2	0	0	0	0	1	0	0	0	3	1	3	0	3	17
尿管結石	0	2	0	1	0	0	0	0	0	0	0	0	0	0	1	0	0	4
孤立性腎嚢胞	0	0	0	1	4	0	0	3	0	0	0	0	1	0	1	1	3	14
多発性腎嚢胞	0	0	0	0	0	2	0	0	0	0	0	0	0	0	1	0	0	3
嚢胞腎	0	0	0	0	0	0	4	0	0	0	0	0	0	0	0	0	0	4
腎腫瘍	0	0	0	0	0	0	0	5	0	1	0	0	0	0	0	0	0	6
腎盂腫瘍	1	0	0	0	0	0	0	0	0	0	0	0	0	0	0	0	0	1
腎外傷	0	0	0	1	0	0	0	0	0	0	0	0	0	0	0	1	0	2
腎血管障害	1	0	0	0	0	0	0	0	0	0	0	0	0	0	0	0	1	2
移植腎	1	0	0	1	0	0	0	0	0	0	0	0	0	0	0	0	0	2
腎不全	0	9	0	0	0	0	0	0	0	0	0	0	0	0	0	1	0	10
腎炎	2	0	0	0	0	0	0	0	0	0	0	0	0	0	1	0	11	14
糖尿病性腎症	2	0	0	0	0	0	0	0	0	0	0	0	0	0	0	0	2	4
計	9	17	3	12	5	2	4	10	1	1	2	2	7	3	9	6	40	133

Table 17 Learning and detectability of abnormal findings (1).
Scintigrams of liver and space occupying lesion.

検出率	学習前	学習後
S.O.L. (−) 群	84.8	95.7
S.O.L. (+) 群	82.0	71.9
全症例	84.1	89.0
false negative	18.0	28.1
false positive	15.2	4.3

Table 18 Learning and detectability of abnormal findings (2).
X-ray CT and tumor in liver.

検出率	学習前	学習後
正常例	66.1	75.5
原発性肝癌	31.7	38.2
転移性肝癌	59.7	71.5
全症例	52.0	65.0
false negative (原発性肝癌)	68.3	61.8
(転移性肝癌)	40.3	28.5
false positive	33.7	24.5

例として，学習前後の肝のシンチグラムの SOL の検出率，学習前後のX線CT 所見の検出率を比較した結果，シンチグラムでは，学習により偽陽性が減少し，偽陰性が増加しているが，全体として著明な学習効果は認められなかった (Table 17)．しかし，肝X線CT では，学習前に比較して，学習後は検出率が向上した (Table 18)．

この結果から，シンチグラムは判定基準を一定にすると診断率は安定するが，X線CT は学習す

F（機能）
- Fg：び慢性腎機能低上型……
- Fl：局所性腎機能低下型……

D（欠損）
- Ds：単独欠損型……
- Dm：多発性欠損型……
- Dl：広範囲欠損型……

S（形態）
- Ss：縮小型……
- Sl：腫大型……

P（腎盂）
- Pl：拡大型……
- Pm：回転異常型……

L（位置）
- Lm：位置異常型
- Lp：下垂型

N：無所見または正常型

Q：分類不能または描出不能型

(d)：疑わしい異常所見の場合付加する

Fig. 61 Coding of ECT images. Kidneys as an example and all findings were able to record using 15 items.

る必要が認められた．計算機においては前の判定結果から補正を行うようにプログラムすることが必要である．

一連の検査において，人が検査を施行したり診断を下す場合には，検査相互の影響が認められる．特に超音波検査は他の検査の影響を受け易く，病変の場所が判明している場合は，検出率が向上する．しかし，X線CT，シンチグラムではほとんど変化は無かった[24]（Table 19）．

3. Decision tree

現在 decision tree の作成が画像診断面での大きな問題のひとつとなっているが[25)26)]，試みとして肝疾患を対象に，すでに一連の検査が実施された症例を用いて，所見のない場合にはそこで検査を打ち切り，異常なしとする方法で，decision tree の検討を試みた（Fig. 62）．

結果として，各検査に特色がある以上，現時点では，簡単な decision tree によれば，偽陰性の

Table 19 First examination and the error in diagnosis X-ray CT, scintigram and ultrasonogram.

1）CT⟶シンチグラム

最終診断	CT 正診	CT 誤診	シンチグラム 正診	シンチグラム 誤診	計
原発性肝癌	8 (72.7)	3 (27.3)	10 (90.9)	1 (9.1)	11
転移性肝癌	6 (100)	0	6 (100)	0	6
全体	14 (82.3)	3 (17.7)	16 (94.1)	1 (5.9)	17

2）シンチグラム⟶CT

最終診断	CT 正診	CT 誤診	シンチグラム 正診	シンチグラム 誤診	計
原発性肝癌	15 (75.0)	5 (25.0)	20 (100)	0	20
転移性肝癌	8 (88.9)	1 (11.1)	9 (100)	0	9
全体	23 (79.3)	6 (20.7)	29 (100)	0	29

1）エコー⟶シンチグラム

最終診断	エコー 正診	エコー 誤診	シンチグラム 正診	シンチグラム 誤診	計
原発性肝癌	2 (16.7)	10 (83.3)	11 (91.7)	1 (8.3)	12
転移性肝癌	2 (50.0)	2 (50.0)	4 (100)	0	4
全体	4 (25.0)	12 (75.0)	15 (93.8)	1 (6.2)	16

2）シンチグラム⟶エコー

最終診断	エコー 正診	エコー 誤診	シンチグラム 正診	シンチグラム 誤診	計
原発性肝癌	13 (86.7)	2 (13.3)	15 (100)	0	15
転移性肝癌	5 (71.4)	2 (28.6)	7 (100)	0	7
全体	18 (81.8)	4 (18.2)	22 (100)	0	22

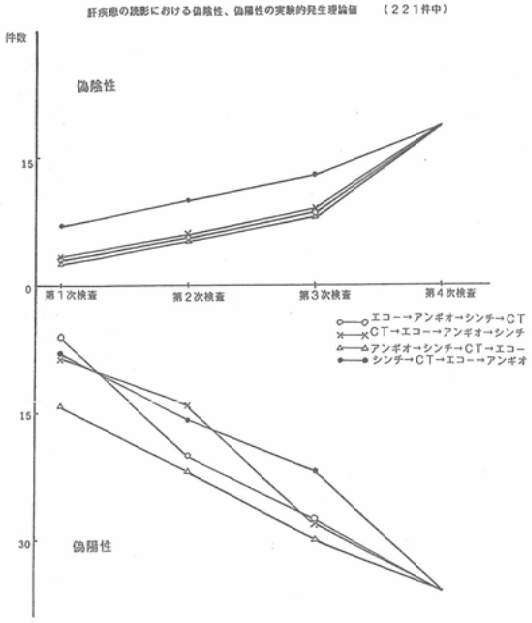

Fig. 62　Evaluation of diagnostic method—decision tree. False negative and false positive cases in examinations (scintigraphy, angiography, X-ray CT and ultrasonography)

増加が不可避であり，診断の自動化には多くの問題点があることを再認識したにとどまった．

VI. 考　　案

最近の電算機の性能と価格の変動は想像外のものであり，大集積回路の発達と量産化は従来実現不可能と考えられた領域までも電算機化が行われる趨勢となった．

医療分野でも同様[27]で病院全体の電算機化が近い将来に一般化するのは確実である．従って画像処理を含めた放射線科全体の医療体系もまた病院全体の電算機構成（病院用電算機トータルシステム）内の一部として考え構成する必要がある．

まず，病院用トータルシステムの基礎的な規格としては表示用文字を定める必要があり，事務用電算機（OA, office automation）では従来のカナが漢字混りの日本語文に変更され，読み速度と誤読の解消に役立った．病院用システムも最近設置された東北大[28]，宮崎大，東大などは漢字の採用がおこなわれ，今後の方向を示している．

次に各部門の電算機の連絡，即ち通信方法の高速化と規格化の必要がある．病院全体で同一系統のものを使用する場合は問題が少ないが，各社，各種の電算機が混在する場合には相互間の高速，大量のデータの送受信には問題がある．また雑音の多い病院内に回線網を設置するのも誤動作の原因となる．この解決方法として光ファイバーを用いた通信が現在最良である[29)30)]．

電算機は記憶容量の増加と高速性が常に要求されている．この対策として従来の単一の CPU に代わって複数の CPU から構成し同時に分担動作させる方法が取られ，最近の事務用汎用機に使用された．さらに従来の8～16ビット1語の電算機に代わって32ビット1語の電算機が現れ，性能の向上が見られ（スーパーミニコン，Table 20）科学計算用に使用されているが，事務用汎用機に比較して廉価のため近い将来交代する恐れがある．また，逆に8ビット，マイコン CPU は膨大な生産量のため量産効果で廉価となり，併せて性能の向上から従来のミニコンに代り充分使用に耐える状態となったので，これらを組み合せ，最も経済的で能率のよいシステムを構成するのが今後の課題である．

1.　日本語ワードプロセッサー

従来の電算機の表示方法は，ローマ字が主体でカナ文字も商業用には使用されているが，誤記，誤読を少なくするためには，漢字を混ぜた日本文が最適である．

和文タイプライターも進歩して，コンピューター，ディスクを持ち，ローマ字やカナ文字入力で漢字を印字する日本語ワードプロセッサーが市販されている．この様な装置を漢字端末として，病院管理用の電算機システムに連結し，診断の電算機化を含め，検査結果の転送，診断書の作成，検査予約業務などへの応用が可能となった．

2.　専用画像処理電算機システム

従来の画像に加え，各種の断層像が加わると画像数は膨大となり，検査件数の増大とともに画像処理能力の強化が要求される．そのためにデータ採集用とは別に画像処理専用の高性能システムが設計されている．

Table 20 Progress in computer, 32 bits microcomputer.

システム名			HITAC E-800	NEAC MS70	TOSBAC 7/70	MELCOM 70/150	Eclipse MV/8000	VAX 11/780
製造会社名			日立製作所	日本電気	東京芝浦電気	三菱電気	Data General	DEC
発表時期			1980年9月	1980年11月	1978年1月	1979年3月	1980年5月	1977年10月
CPU仕様	制御方式		マイクロプログラム制御	マイクロプログラム制御	マイクロプログラム制御	マイクロプログラム制御	マイクロプログラム制御	マイクロプログラム制御
	制御記憶容量*1		11KW/48ビット	2KW/80ビット	5+1KW/32ビット	8KW/76ビット	4KW/75ビット	4+1KW/96ビット
	論理アドレス空間		8Mバイト	16Mバイト	16Mバイト	16Mバイト	4Gバイト	4Gバイト
	実記憶容量（最大）		2Mバイト	4Mバイト	2Mバイト	2Mバイト	2Mバイト	8Mバイト
	アドレス変換方式		仮想記憶制御	リロケーション	リロケーション	仮想記憶制御	仮想記憶制御	仮想記憶制御
	命令長*2		2/4/6バイト	1～12ワード	2/4/8バイト	2ワード	1/2/4ワード	2/4/6/8バイト
	命令数		117+60	167+62	186	208	413	248
	浮動小数点演算機構		あり	あり	あり	あり	基本命令に含む	あり
	10進演算機構		あり	あり	—	あり	あり	基本命令に含む
	スタック機構		—	あり	あり	あり	あり	あり
	割り込みレベル		内部3+外部6	内部46+外部64	内部10+外部6	内部12+外部48	内部1+外部16	内部1+外部32
	汎用レジスタ数		16	14	16	16×4	4	12
	インデクス・レジスタ数		15*5	6*5	7*5	汎用レジスタを共用	2*5	2
	ベース・レジスタ数		15*5	7	7	8×4	—	2
	キャッシュ・メモリー	容量	16Kバイト	32Kバイト	4Kバイト	—	16Kバイト+命令1Kバイト	8Kバイト
		サイクル・タイム	200ns	165ns	240ns	—	220ns	200ns
主記憶仕様	アクセス・データ幅		32ビット	32/64ビット	32ビット	64ビット	32ビット	64ビット
	サイクル・タイム*2		440ns	435ns	300ns	280ns	275ns	400ns
	インタリーブ		—	2ウエイ	2ウエイ	2ウエイ	4ウエイ	2ウエイ
演算速度*4	固定小数点加減算		0.4μs	0.46μs	0.24μs	1.3μs	0.33μs	0.4μs
	固定小数点乗算		5.1μs	6.4μs	4.44μs	6.7μs	2.2μs	6.4μs
	浮動小数点加減算		3.2μs（○）	0.95μs（○）	0.6μs（○）	1.9μs（○）	0.8μs（●）	2μs（○）
	浮動小数点乗算		4.2μs（○）	1.7μs（○）	3.84μs（○）	2.2μs（○）	2.2μs（●）	5.2μs（○）
入出力転送速度			ハイスピード・バス 4Mバイト/秒 マルチプレクサ・バス 30Kバイト/秒 PIO・DMAバス 600Kバイト/秒	高速標準バス 6Mバイト/秒 標準バス 1.2Mバイト/秒	DMAバス 13.3Mバイト/秒 入出力バス 100Kバイト/秒	汎用入出力バス 3Mバイト/秒 多重入出力バス 80Kバイト/秒	バースト・マルチプレクサ・チャネル 16.16Mバイト/秒 DMAバス 2.27Mバイト/秒	マスバス 2Mバイト/秒 ユニバス 1.5Mバイト/秒

*1 容量/マイクロ命令長．x+ykW；x=固定部．y=WCS (writable control storage)
*2 バイト=8ビット，ワード=16ビットである
*3 サイクル・タイムは4バイト（32ビット）当たりに正規化してある
*4 すべて32ビット長データに対するレジスタ間演算速度．64ビット長浮動小数点演算については○：ハード機構あり，●：マイクロプログラムによる実行
*5 汎用レジスタを使用

画像を中心としたシステムでは大容量の記憶装置を欠く事が出来ず，目下開発中の光ディスクに期待が集り，特に digital radiography を行う場合には VTR に代わる実用性が高いと考える．

3．各種断層像

試みた各種断層像の観察から，核医学，X線CT，超音波を含め3次元的な表現が可能となった．これらの3検査方法は，それぞれに特色を有し，また相互に欠点を補う利点があり，各断層像（横断，矢状，前額面）が相互に比較できる点は価値あることである．現在は各断層像を別個にフィルム上に表示し観察比較したが，同一画面上に表現し，画像間の差異を表示するのは今後の課題である．

(1) ECT

放射性医薬品の種類により拡張性があり，機能的な情報が加わる．分解能は，X線 CT，超音波の方が良いが，通常のシンチグラムに比し臓器の中心部病変に強い利点があり，特に大きい臓器，すなわち，肝，肺の中心部病巣の検出に有利であった．

シンチグラムと同時にルーチン検査として施行でき，被曝線量の増加なしに各断層像が得られ，多方向像も得られるので通常のシンチグラムと併用すべきである．

(2) 超音波，特に CUS

簡単で被曝線量を考慮することなく，腎，妊婦，女性生殖器に実施し得，特に嚢胞性病変の検出率が高い．しかし境界面が強調される得失があり，検査不能な部位が多い．

CUS により前額断層像で従来のシンチグラムなどの正面像とよく類似した像が得られ，病変の理解が容易となった[31]．

(3) X線 CT

X線CT は，ECT および従来のシンチグラムと比較して分解能が良く，嚢胞性病変など周囲の組織との吸収値の差が大きい病変では，X線CTの方が有利である．しかし，周囲の組織と吸収値の差の少い病変では，ECT の方が機能的な面が加わるために有利であった．

また，臓器の全体像を把握するには，ECT および従来のシンチグラムが優れているが，その後の検査としてX線CT を実施すれば各種断層像の比較も可能であり，病変の細部の把握が容易となった．

VII. おわりに

電算機は大量生産の結果，CPU および周辺機器ともに廉価となり，その利用が容易になった現在，電算機を利用し省力化をはかるべきである．そのためには，病院全体のトータルシステムを放射線科の診療と一体化し，活用する必要がある．

さらに画像を主体とした放射線科の診療システムは高性能の電算機システムが要求され，画像相互の関係と検査装置，読影者の能力を考慮に入れ，描出された所見を電算機が整理し，報告書を日本文で打ち出すのは今後の課題と考えられる．

発表の機会を与えて頂きました会長松浦啓一教授，座長の労をお取り下さいました星野文彦教授，また，協力戴きました諸先生，各社に感謝致します．

参考文献

1) Hounsfield, G.N.: Computerized transverse axial scanning (tomography). Part I. Description of system. Brit. J. Radiol., 46: 1016—1022, 1973
2) Kaplan, E., Ben Porath, M., Fink, S., Clayton, G. and Jacobson, B.: Elimination of liver interference from the selenomethionine pancreas scanning. J. Nucl. Med., 7: 807—816, 1966
3) Eaton, S.B., Potsaid, M., Har Lo, H. and Beaulieu, E.: Radioisotope "Subtraction" scanning for pancreatic lesions. Radiology, 89: 1003—1039, 1967
4) 河合武司，前田裕子，小川　翼，赤木弘昭：二核種同時測定による肝臓の減算シンチグラムの評価．核医学，16：735—745，1979
5) 上柳英郎，木下勝弘，大前　栄，他：シンチレーションカメラ．島津評論，26：423—437，1969
6) 赤木弘昭，白川恵俊，石田博文，九谷　亘，福田徹夫，舟木亮，西川正孝，五老健彦，土子正良：電算機超音波診断装置について．日本医学放射線学会雑誌，40：598—600，1980
7) 漢那憲聖，藤田　修，浜田松治，袖岡秀幸，虎谷一仁，杉信義人，兼井末治，福田徹夫，赤木弘昭：CT 装置の温度管理について．日本放射線技術学会雑誌予稿集（第37回），116，1981

8) 河合武司：肝シンチグラムに関する研究—減算シンチグラムおよびECTについて—．核医学，19：1—19，1982
9) Freeman, L.M., Meng, C., Johnson, P.M., Bernstein, R.G. and Bosniak, M.A.: False positive liver scans caused by disease process in adjacent organs and structures. Br. J. Radiol., 42: 651—656, 1969
10) Covington, E.E.: The accuracy of liver photoscans. A.J.R., 109: 742—744, 1970
11) 坂口正剛：肝，胆道系悪性腫瘍の診断．超音波医学，5：234—240，1978
12) 野崎公敏：画像診断—考え方と進め方—．P 83，1981，南山堂
13) Rosen, I.B., Walfish, P.G. and Miskin, M.: The use of B-mode ultrasonography in changing indication for thyroid operation. Surg. Gynecol. Obstet., 139: 193—197, 1974
14) Blum, M., Goldman, A.B., Hershovic, A. and Hernberg, J.: Clinical application of thyroid echography. N. Engl. J. Med., 287: 1164—1169, 1972
15) 関本　寔：電算機化超音波法の研究—甲状腺を対象として—．日本医学放射線学会雑誌，142：513—528，1982
16) 赤木弘昭，前田裕子，石田博文，白川恵俊，岡橋進，坂田恒彦，山崎紘一，関本　寔，河合武司，福田徹夫，竹内正保，漢那憲聖：—診断機器のコンピューター利用—X線，RI，超音波による横断，矢状，前額断層像について．映像情報 13：1103—1112，1981
17) 山崎紘一：コンピューターX線断層(computed tomography)による脊椎骨カルシウム量の研究．大阪医科大学雑誌，23：30—42，1980
18) 坂田恒彦：X線コンピューター断層（CTスキャン）による転移性脊椎椎体部腫瘍の研究．大阪医科大学雑誌，39：191—210，1980
19) Mistretla, C.A., Crummy, A.B. and Strother, C.M.: Digital angiography: a perspective. Radiology, 139: 273—276, 1981
20) 高野正雄：新しいComputed Radiography Fuji Intelligent Diagnostic X-ray system．画像診断，2：202—207，1981
21) 町田豊平：ラジオアイソトープ，レノグラムの研究．日本泌尿会誌，52：971—1000，1961
22) 舟木　亮：電算機化レノグラムの研究．大阪医科大学雑誌，37：24—37，1978
23) 石田博文：腎疾患におけるECT (emission computed tomography) の評価．大阪医科大学雑誌，40：69—81，1981
24) 赤木弘昭，河合武司，前田裕子，白川恵俊，岡橋　進，石田博文：肝疾患の検査法—画像診断法—．サクラXレイ写真研究，32：4—16，1981
25) Whalen, J.P.: Radiology of the abdomen: Impact of new imaging methods. A.J.R., 133: 587—618, 1979
26) 高島　力：医用画像診断の体系化—限局性肝疾患について—．臨床放射線，24：799—807，1979
27) 伊藤正男，外山敬介：医学におけるコンピューターの応用．情報処理，20：425—431，1979
28) 東北大学医学部付属病院：東北大学医学部付属病院における医療情報システム．FACOMジャーナル，78：4—13，1981
29) 光ファイバー伝送技術の現状と今後の動向．FACOMジャーナル，83：4—54，1982
30) コンピューターのネットワーキングと光ネットワーク技術，FACOMジャーナル，8：55—59，1982
31) 白川恵俊：電算機化超音波法の研究，腎を対象として．大阪医科大学雑誌，40：82—100，1981