Osaka University Knowledge Archive

Title	Logetronographyの医学的利用について（第2報）胆嚢・胆管系X線像に対して
Author(s)	篠原, 慎治
Citation	日本医学放射線学会雑誌. 1963, 23(8), p. 1021-1028
Version Type	VoR
URL	https://hdl.handle.net/11094/15108
rights	
Note	

Osaka University Knowledge Archive : OUKA

https://ir.library.osaka-u.ac.jp/

Osaka University

Logetronography の医学的利用について（第2報）
— 胆嚢・胆管系X線像に対して —

鹿児島大学医学部放射線医学教室（主任：縄田千郎教授）
篠　原　　慎　治

（昭和38年9月4日受付）

Study on Medical Application of the Logetronography
(Report 2) —in regard to the roentgenogram of biliary tract—

By
Shinji Shinohara
The Department of Radiology, Kagoshima University School of Medicine
(Director: Prof. Dr. S. Nawata)

The Logetronograpy applied to the roentgenograms of the biliary tract was studied clinically with the intention of improvement of diagnostic level.

These Logegrams made by electronic contact printer provided us with better visualization and better diagnostic aid than original roentgenograms which are indicating knotty radiological findings.

In comparison with the original X-ray films of cholecystograms and cholangiograms, the Logegrams revealed the better visualization of the feature of gall-bladder, gall stone and common bile duct etc., and also revealed the appearances which were compatible with the findings proved by operation.

I. はじめに

Logetronography をX線診断の領域に使用し，従来のX線診断の診断域を一層拡大し，その質的向上をはかつてみたいという考えのもとに，著者はさきにこの Logetronography の紹介をなし，模型実験および臨床例を第1報として報告した．今回は胆嚢・胆管系のX線像に対して Logetronography による Logegram を作製し診断域の向上の点について観察してみた．胆道系のX線診断は十分なる胆嚢・胆管像の出現のもとにはじめてその診断能の向上が得られるものである．現今では良好なる経口投与あるいは経静脈投与造影剤の出現とその投与法の改善・工夫とにより胆道系X線診断の向上がみられているが，胆道系X線像は大別して胆嚢・胆管それ自体に関する因子，肝機能に関する因子，胃腸管に関する因子，及びその他の因子等種々なる因子により，その造影能が影響されるので胆道系X線診断に際しては一義的に診断され難い場合があることを常に考慮せねばならない．一般に胆道系疾患の存在する症例では，ともすればX線像はその造影が陰性に終つているか，あるいは非常に判定困難なX線像に遭遇するのが通常である．このような症例のX線像に Logetronography を用い，その Logegram を観察に供して，診断域の向上がはかられるか否かを臨床的に検討してみたので報告する．

II. 方法

(A) Original roentgenogram :

いずれも手術により確認された症例で術前の判定に困難性をみとめた胆嚢・胆管系のX線像を主として採りあげ，これらのX線写眞を用に供した．

(B) Logegram :

第1報と同様に Electronic contact printer (SHARP L-I 型) により Logegram を作製した．使用フィルム Fuji Gravure Film normal

Roentgenogram

Logegram (Compress 3, Exposure time 30 sec., Diaphragm of lens 11)

Fig. 1. Logegram showing better visualization of the relation between gall-bladder with stone and hepatic duct, cystic duct, common bile duct. 3 gall-bladder stones were proved by operation.

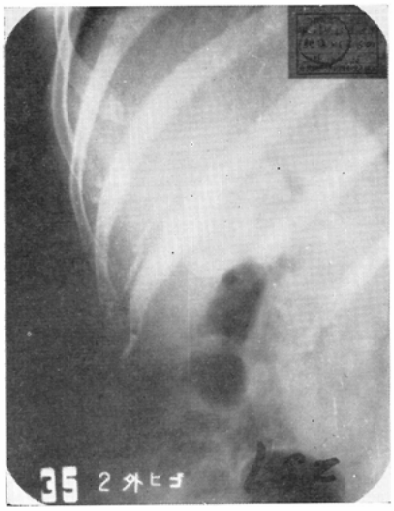

Roentgenogram

Logegram (Compress 3, Exposure time 35 sec., Diaphragm of lens 11)

Fig. 2. Logegram showing better demonstration oft he shadow which is assumed to be 3- -4 pieces of gall-bladder stone. 5 gall-bladder stones were proved by operation.

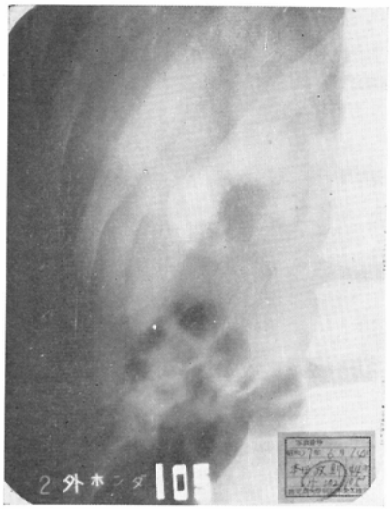

Roentgenogram

Logegram(Compress 3, Exposure time 50 sec., Diaphragm of lens 11)

Fig. 3. Original cholecystogram is obscured by gas pattern of intestine. In the Logegram the shadows assumed to be gall stone in the gall-bladder and also in the dilated common bile duct are demonstrated with better visualization. Operation proved 1 stone in gall-bladder, 1 in hepatic duct and 1 in common bile duct.

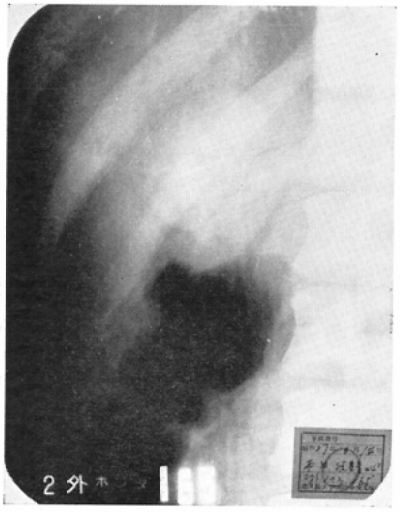

Roentgenogram

Logegram (Compress 3, Exposure time 50 sec., Diaphragm of lens 11)

Fig. 3.

（ハレーション防止膜のない片面フィルム，TAC安全性ベース，厚さ 0.135mm，非整色性）；現像液 Fuji Papitol；現像温度および時間20°C，2.0分一定.

III. 結果

第1例：（Fig.1）

胆石の陰影を有する Cholecystogram であるが，これを Logegram でみてみると，胆石は勿論，胆嚢と肝管・胆嚢管・総輸胆管との関係がより明確に観察されるようになつている．手術によ

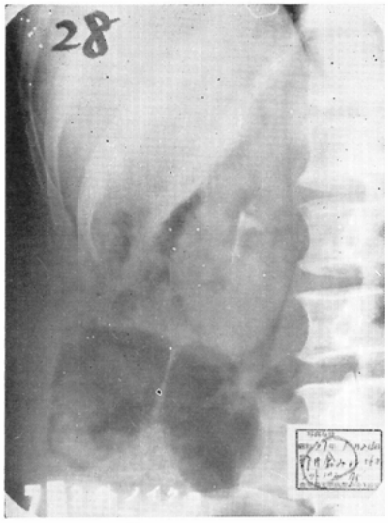

Roentgenogram

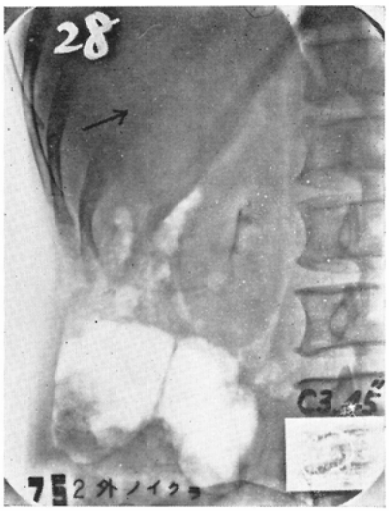

Logegram(Compress 3, Exposure time 45 sec., Diaphragm of lens 11)

Fig. 4. Doubtfull shadow of gall stone(arrow) becoming to be easier to observe. One gallbladder stone was proved by operation.

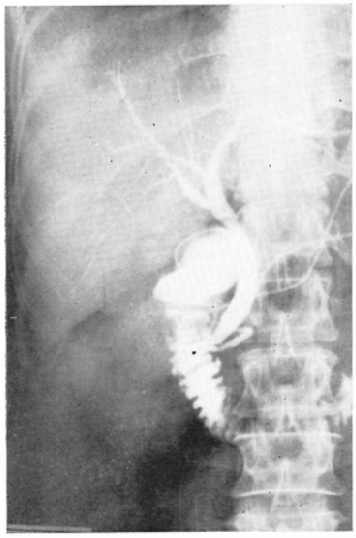

Roentgenogram

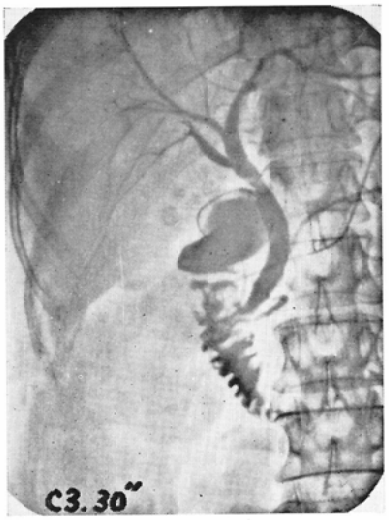

Logegram (Compress 3,Exposure time 30 sec., Diaphragm of lens 11)

Fig. 5. The feature of branching of intrahepatic duct and of gall stone shadows were visualized with more clarity in the Logegram of operative cholangiogram.

り胆嚢結石3個がみられた.

第2例：(Fig. 2)

胆嚢陰影内に結石と考えられる陰性の影像をみる Cholecystogram を Logegram についてみると，胆嚢内の結石と考えられる像が非常に明確に，かつ容易に観察され得るようになり，結石の数も Logegram では3～4個の存在が考えられる程度によく観察し得るようになつてきている.手術により胆嚢結石5個が認められた.

第3例：(Fig. 3)

Roentgenogram

Logegram (Compress 3, Exposure time 25 sec., Diaphragm of lens 11)

Fig. 6. Features of the hepatic ducts and the common bile duct are better visualized in the Logegram. Due to such appearances no pathological changes of the bile duct are presumed. 2 gall-bladder stones were proved by operation.

Roentgenogram

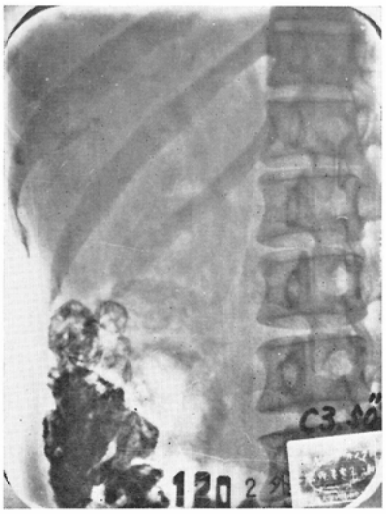

Logegram (Compress 3, Exposure time 50 sec., Diaphragm of lens 11)

Fig. 6.

Cholecystogram は腸内ガスと重つて判定に困難な像となつているが，Logegram では胆石の疑わしい陰影が明瞭となつてきて，拡大した総輪胆管と考えられる像の中にも結石の存在を疑わしめる陰影が観察し易くなつて，X線像の解析がより容易となつてきている．手術により胆嚢内に1個，肝管内に1個，総輪胆管内に1個の結石が認められた．

第4例：(Fig. 4)

胆嚢造影が陰性に終つていて，造影剤の腎盂か

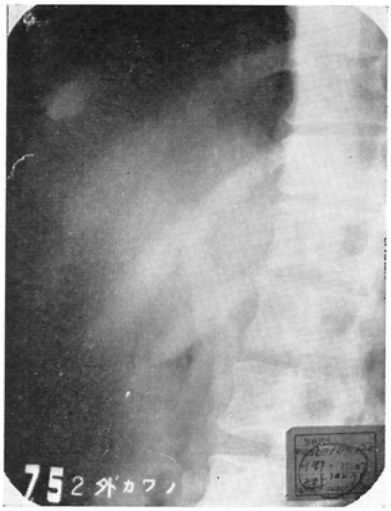

Roentgenogram

Logegram (Compress 3, Expossure time 35 sec., Diarhragm of lens 11)

Fig. 7. Logegram giving better visualization of shadow of the marked dilated common bile duct in which being of 5-6 pieces of stone are assumed. Operation proved 6 stones in common bile duct and 23 in gallbadder.

Roentgenogram

Logegram (Compress 3, Exposure time 35sec., Diaphragm of lens 11

らの排泄をみているが，Logegram では胆石を疑わしめる像（矢印）が観察されやすくなつている．手術により胆嚢結石1個がみとめられた．

第5例：（Fig. 5）

術中胆管造影のX線像であるが，これを Logegram でみると肝内胆管の分枝の状態や結石像などが明瞭に追跡，観察され得る像となつてきている．

第6例：（Fig. 6）

胆嚢像は造影されていない Cholecystogram であるが，胆管像は Logegramで観察が容易となり，その走向，形態などが明瞭にみられ，胆管に

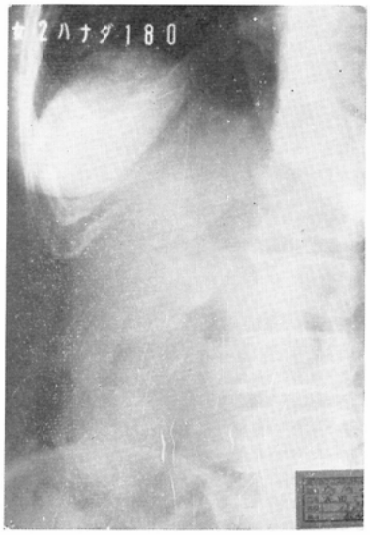

Roentgenogram

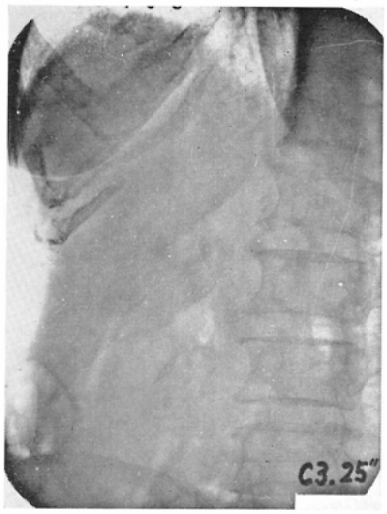

Logegram (Compress 3, Exposure time 25 sec., Diaphragm of lens 11)

Fig. 8. Logegram giving better visualization and diagnostic aid. In the Logegram the dilated common bile buct in which being of 2-3 pieces of stone are presumed is demonstrated with more clarity. 4 stones in common bile duct proved by operation.

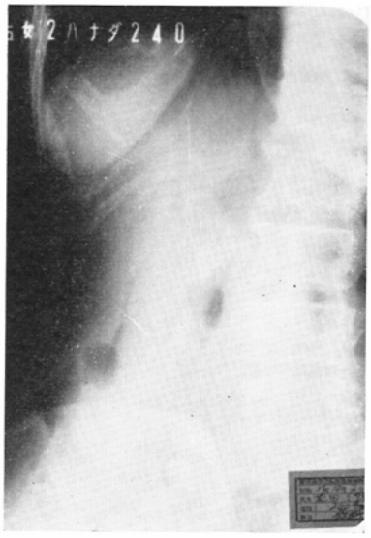

Roentgenogram

Logegram (Compress 3, Exposure time 30 sec., Diaphragm of lens 11)

Fig. 8.

は病変が認められず，胆嚢の病変が推定されるものである．手術により胆嚢結石２個を認めている．

第７例：（Fig. 7）

著明に拡大した胆管像は Logegram ではその形態，性状がよく観察し得るようになり，同時に拡大した胆管内に結石の存在を考えしめる像が明確となり，その結石の数も５～６個と判定し得る程に観察容易な像を Logegram が与えている．

手術により総輪胆管に6個，胆嚢内に23個の結石がみとめられた．

第8例：（Fig. 8）

非常に判定に困難を覚える Cholecystogram が Logegram によると拡大した胆管像として判定が容易となり，しかもその胆管内に結石の存在が2～3個として観察し得る像となつている．本例などは Logegram の有用性を特に感じさせられた例の一つである．手術により総輪胆管内に4個の結石をみとめている．

IV. むすび

手術により確認された胆嚢・胆管系のX線像に対して Logetronography を用い，これによる診断域の向上の点について検討を加えてみた．一般に胆道系疾患を有する症例の Cholecystogram や Cholangiogram は非常に判定困難なX線像が多いのが通常であるが，かかるものを選んで Logegram による観察・診断をなすと，結石の存在，総胆管の状況等がX線像に比して非常に観察し易くなり手術所見にほぼ一致する程度にまで診断域を向上できるようである．

Logetronography には勿論その能力の限界はあるが，胆道系X線像に用いる場合にも病変をより精細に観察し，診断するのに，用いて有用なるものであると考えられる．

（縄田千郎教授の御指導・御校閲に深謝します，併せて鹿児島大学医学部第二外科学教室の御協力に謝意を表します．）

（本論文の要旨は昭和37年10月第41回日本医学放射線学会九州地方会において発表した．）

文　献

1）篠原他：Logetrongraphy の医学的利用について（第1報）日本医放会誌，第22巻第4号，327，1962．—2）篠原他：胆嚢のレントゲン診断—特に胆嚢造影能に及ぼす因子に就て—日独臨床61，1957．