Osaka University Knowledge Archive

Title	Budd-Chiari症候群に対するPTA-1年間,14症例の経験-
Author(s)	徐, 克
Citation	日本医学放射線学会雑誌. 1990, 50(12), p. 1547-1557
Version Type	VoR
URL	https://hdl.handle.net/11094/15142
rights	
Note	

Osaka University Knowledge Archive : OUKA

https://ir.library.osaka-u.ac.jp/

Osaka University

日本医放会誌：50（12），1547—1557，1990（平2）

Budd-Chiari 症候群に対する PTA

—1年間，14症例の経験—

中国医科大学附属第一病院放射線科（主任：張　景栄教授）
浜松医科大学放射線医学教室研究生（主任：金子昌生教授）
徐　　克

（平成2年9月17日受付特別掲載）
（平成2年10月15日最終原稿受付）

Balloon Angioplasty Treatment for Patients with Budd-Chiari Syndrome

Ke Xu
Department of Radiology, First Hospital of China Medical University
(Director: Prof. Jinyung Chang)
Research Student, Department of Radiology, Hamamatsu University School of Medicine
(Director: Prof. M. Kaneko)

Research Code No. : 508.4

Key Words : Percutaneous transluminal angioplasty, Balloon catheter, Budd-Chiari syndrome

Fourteen cases with membranous or segmental stenosis or obstruction of the inferior vena cava (11 cases) and the hepatic vein (3 cases) associated with Budd-Chiari syndrome were successfully treated by PTA. The average width of veins was increased from 2.5 mm to 14.9 mm. The average pressure of veins dropped from 21.2 ± 1.9 mmHg of pre-PTA to 15.7 ± 2.6 mmHg immediately after PTA. Significant improvement ($p<0.001$) was obtained. In 9 cases reexamined after PTA, the pressure of vein dropped further from 16.9 ± 1.5 mmHg immediately after PTA to 10.4 ± 2.1 mmHg. Thirteen cases were followed up for an average of 9 months (range 6~16 months). The complete recovery of clinical symptoms was seen in 7 cases. The symptoms were evidently improved in 5 cases. The symptoms was relieved in one patient. Re-stenosis of the inferior vena cava occurred in only one patient after 4 months of PTA.

In conclusion, (1) PTA with balloon catheter is a safe and effective method of treatment, and the method is extensively appreciated for this syndrome. (2) The clinically effective results of treatment is obtained immediately after PTA for Budd-Chiari syndrome. (3) Brockenbrough method was considered to have good indication to the membranous as well as segmental obstruction of Budd-Chiari syndrome.

I. はじめに

Budd-Chiari 症候群の治療には従来，血管外科手術が主として行われてきたが，その成績は満足すべきものとは言えない[1]．最近は Interventional radiologic procedures の発展により，本症の肝部下大静脈や肝静脈の狭窄あるいは閉塞症に対して percutaneous transluminal angioplasty（以下 PTA）を用いた治療が報告されている[1)~11)]．

著者は1988年以来，浜松医科大学放射線医学教室との関連において，本症の14例にバルーンカテーテルおよびブロッケンブロー法を応用して下大静脈（11例）と肝静脈形成術（3例）を施行し

てきた．その成績と本法の有用性について報告する．

II．対象および方法

対象：1988年12月から1989年11月までに中国医科大学附属第一病院に入院した Budd-Chiari 症候群の14例（男性13例，女性1例）に PTA 治療を施行した．年齢は20歳から54歳，平均33.8歳であった．発病から本治療実施までの期間は3年から15年，平均6.2年であった．症状として腹痛，腹部膨満感，下肢浮腫などがみられた（Table 1）．本来，本症に対しては外科手術が施行されるが，以下の理由により静脈形成術が施行された．手術拒否6例，外科手術後の再発2例，重篤な肝硬変，肝機能異常や腹水などによる外科手術困難6例である．

術前の静脈造影によって11例の下大静脈病変は Table 2のごとく膜様病変7例（狭窄症5例，閉塞症2例），区域病変4例（狭窄症2例，閉塞症2例）に分類される．肝静脈形成術の3例はすべて膜様

Table 1 Change of symptom in 24 hours after PTA

Symptom	Before PTA (n=14)	Improved after PTA
Abdominal pain and/or distension	14	10
Hepatomegaly	10	8
Varicose vein in the abdominal wall	8	5
Edema and/or varix of legs	8	5

Table 2 Summary data of PTA for Budd-Chiari syndrome

Cases	Age (Yr) Sex	Type of lesion	Width (mm)		Pressure (mmHg)			Follow-up	
			pre	post	pre	post	FU	symptom	vessel
1	49M	MS (IVC)	5	20	22.9	17.8	10	complete recovery	patent at 16 months
2	36M	MS (IVC)	3	13	21	18	13	incomplete recovery	patent at 12 months
3	50M	MS (IVC)	4	16	21.5	17.5	7	complete recovery	patent at 12 months
4	33M	MS (IVC)	6	14	20	16	9	incomplete recovery	patent at 8 months
5	34F	MS (IVC)	2	15	20	13	—	complete recovery	patent at 6 months
6	35M	MO (IVC)	0	20	22	12	—	complete recovery	patent at 14 months
7	20M	MO (IVC)	0	15	20	15	8	complete recovery	patent at 7 months
8	28M	SS (IVC) (1cm)	4	12	19	16	10	decreased	patent at 8 months
9	20M	SS (IVC) (2cm)	3	15	25	20	12	complete recovery	restenosis at 4 months
10	27M	SO (IVC) (2.5cm)	0	15	21	14	—	incomplete recovery	patent at 6 months
11	54M	SO (IVC) (3cm)	0	13	22	18	—	none	none
12	29M	MS (HV)	2	10	17	10	—	complete recovery	patent at 7 months
13	33M	MS (HV)	3	15	22	16	12	incomplete recovery	patent at 7 months
14	24M	MS (HV)	3	15	23	16	13	incomplete recovery	patent at 6 months

MS : membranous stenosis　MO : membranous obstruction
SS : segmental stenosis　SO : segmental obstruction
HV : hepatic vein　IVC : inferior vena cava
FU : follow up examination

狭窄である．このうち症例12と14では下右肝静脈を，症例13では右肝静脈を拡張した．

方法：手技と方法はすべてSeldinger法で大腿静脈あるいは右頸静脈より静脈形成術を施行した．

狭窄症の場合はバルーンカテーテル（径10：16；20mm）による静脈拡張術を行った．加圧の程度は，透視下で造影剤で満たされたバルーンの切れ込み像の消失を目標とした．1回の加圧時間は15～30秒，加圧回数は3～6回であった．

下大静脈閉塞症に対しては山田ら[1]と清水ら[3]の方法を参考にして開通拡張術を施行した．すなわち，J型ブロッケンブロー針とその外套カテーテルを正側2方向透視下で閉塞部に刺入する（Fig. 1A）．区域閉塞の場合は，3～5mm進めるごとにブロッケンブロー針より造影剤を注入し，穿刺の方向をよく確認してから右心房へと穿通させる（Fig. 1B）．次に穿刺孔を14FのTeflon dilaterで拡張し（Fig. 1C），その後，バルーンカテーテルを用いて拡張術を行った（Fig. 1D）．

形成術の直前，ヘパリン3,500～6,000国際単位を経静脈性に投与し，術後にはアスピリン（1.2～1.5g/日），ペルサンチン（150mg/日）などの抗血小板剤を1カ月以上服用させた．

手技上の成功の評価は，①静脈開通時の内径が下大静脈の場合，12mm以上，肝静脈の場合10mm以上拡張していること．②PTA直後の静脈圧が直前より3mmHg以上下降していることの2点を指標にした．

術後，治療効果の判定は，1）理学所見，2）肝機能検査，3）超音波あるいはCT，4）静脈造影および静脈圧測定などに基づいて行った．これらの観察によって術後主な症状が著しく改善あるいは消失している症例を著効，症状が軽減している症例を有効，症状が軽減していない症例を無効とした．

III. 結　　果

Table 2に各症例の治療効果と臨床経過を示す．手技について，前に述べた指標で評価を行うと，14例の静脈形成術は全例に成功した．PTA前の静脈内径は平均2.5mmであったが，PTA後に

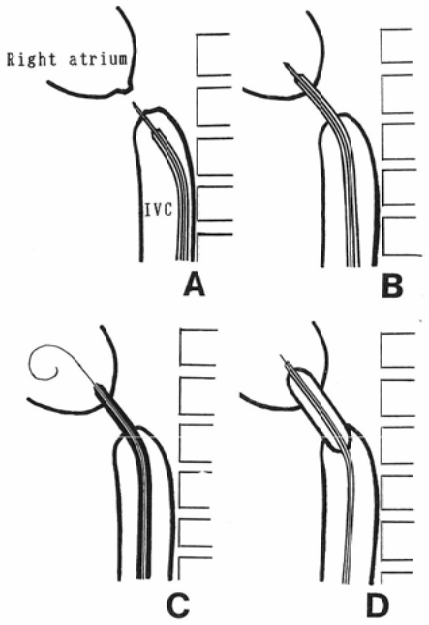

Fig. 1　Lateral schematic presentation of the procedure of PTA using Brockenbrough needle, teflon dilater and balloon catheter for the treatment of obstructive IVC.

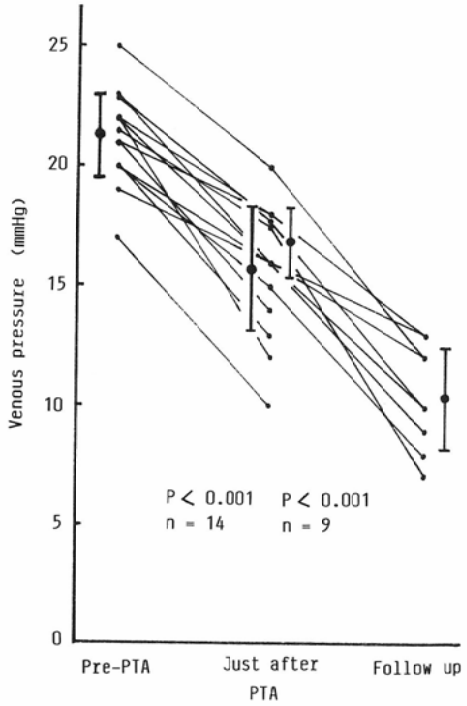

Fig. 2　Change of venous pressure before PTA. Just after PTA and in following up period.

は平均14.9mm に増大した．このうち，充分な拡張が得られた症例は10例で，ほかの4例(症例2，4，8，11）では病変部の開通時内径が設定の指標に達したが，拡張術中，強度の胸痛や病変が硬く，バルーンの破裂などの理由でさらに拡張することはできなかった．しかし，術後，静脈圧と主な症状の改善が認められた．

また，Fig. 2 に示すごとく，静脈圧は PTA 前の21.2±1.9mmHg から PTA 直後の15.7±2.6 mmHg に下がって，平均5.5±1.9mmHg（3 mmHg 以上）下降した．このうち9例について1～6カ月の間の再検査が行われた．静脈圧は更に有意（$p<0.001$）な改善がみられた．最終的に PTA 前後の静脈圧は平均11.2mmHg 下降した．

PTA の直後，特に PTA 後の24時間以内に著明な症状改善がみられた（Table 1）．このうち肝静脈形成術を施行した3症例では，PTA 直後から上腹部膨満感が直ちに緩和し，肝腫大の軽減が認められた．症例1と3では PTA 後明らかな尿量と汗量増加に伴って，約20時間後までに下肢浮腫がほとんど消失した．1例(症例7）で PTA 後の6時間から血圧上昇（150/95mmHg）が出現し，6時間続いていた．14例のうち，PTA 後の12時間以内に11例に尿量増加が認められた．1例（症例11）では PTA 直後から DIC が発症し，全身性出血で翌日死亡した．ほかの13例はすべて PTA 後の経過観察がされている．観察期間は12～16カ月4例，6～10カ月9例で，平均9カ月である．このうち著効は12例，有効1例である．著効例のうち1例（症例9）で PTA 後肝腫大，胸水，腹水，腹壁静脈怒張などの症状がほとんど消失したが，4カ月後，静脈病変部は PTA 前と同じように再狭窄になったために再拡張を行った．ほかの症例では再狭窄または再閉塞を来すことは認められなかった．

IV．症　例

1．膜様狭窄症：症例3，50歳，男．1984年に両下肢浮腫と下腿潰瘍出現，同年4月に入院，下大静脈造影を行った．右心房直下に膜様狭窄があり，下大静脈は著しく拡張し，側副血行路を形成していた（Fig. 3A）．同月に径16mm のバルーンカテーテルを用いた拡張術を施行した（Fig. 3B, C）．術後，症状が著しく軽減した．5カ月後の下大静脈造影は狭窄部の開存を示し，下大静脈の膨隆状態も PTA の直後（Fig. 3D）よりさらに軽減し（Fig. 3E），静脈圧も下降した．

2．膜様閉塞症：症例6．31歳，男．1974年頃から腹部膨満，食欲減退が出現し，1989年1月に本症に伴う肝硬変，腹水と診断され入院した．下大静脈造影上，右心房直下に膜様閉塞を示し，右肝静脈も造影された（Fig. 4A）．

同年2月，プロッケンブロー法による開通術を行ってからバルーンカテーテル(径20mm)による拡張術を施行した（Fig. 4B, C, D）．術後14カ月の経過観察では再発はなかった．

3．区域閉塞症：症例10．27歳，男．1981年から

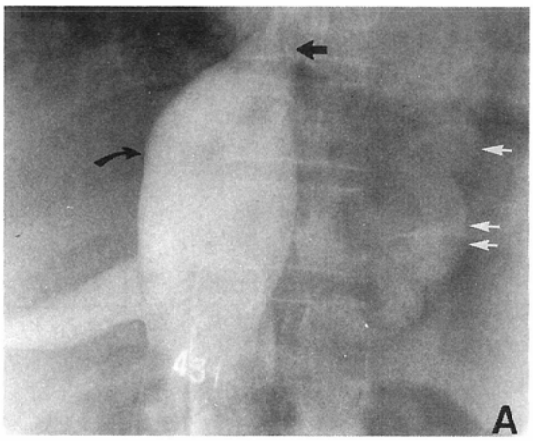

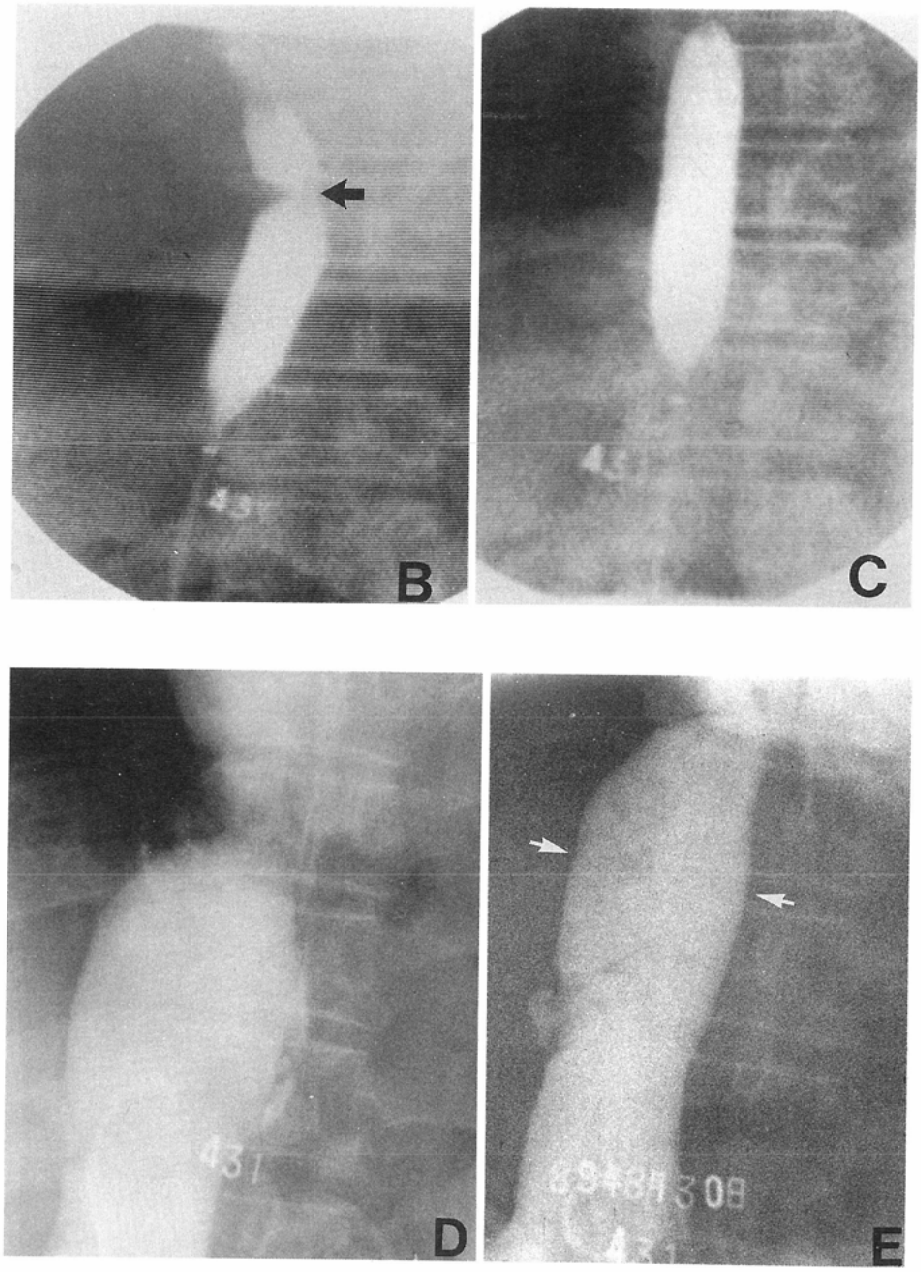

Fig. 3　A : Anteroposterior view of inferior vena cavogram before PTA ; A membranous stenosis below right atrium (black straight arrow), marked enlargement of IVC (curved arrow), collateral vessels (white arrows) and countercurrent to inferior right hepatic vein (IRHV) were seen. B and C : Stenosis (arrow) was dilated with balloon catheter (16mm diameter). D and E : Inferior vena cavogram just after PTA (D) and 5 months after PTA (E). Stenosis and enlargement of IVC (white arrows) were improved and collateral vessels and countercurrent to IRHV disappeared.

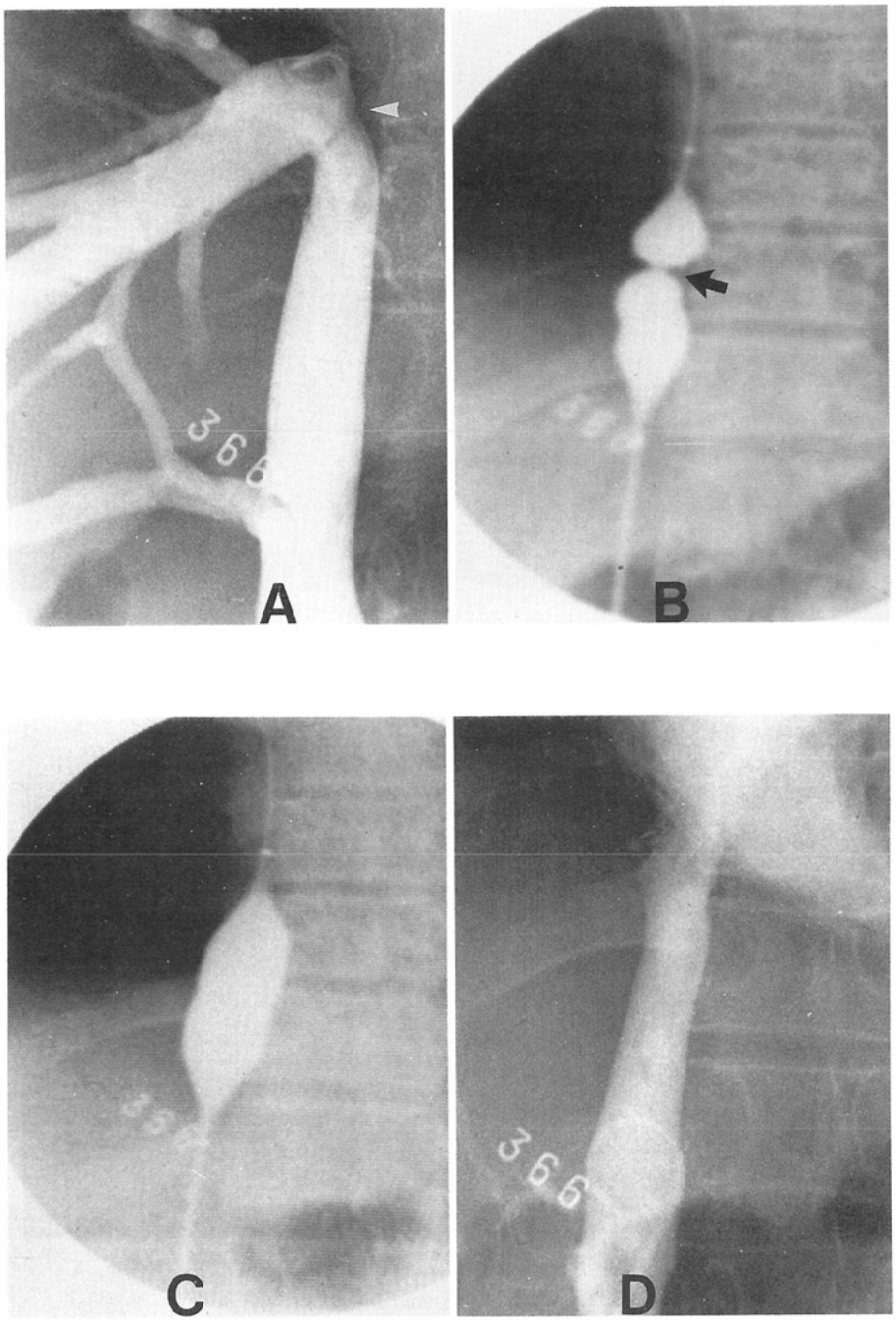

Fig. 4 A: Anteroposterior view of inferior vena-cavogram before PTA, a membranous complete occlusion of IVC was seen below right atrium (arrow). B and C: IVC was dilated with balloon catheter (20mm diameter) after canalization with Brockenbrough needle (arrow). D: Anteroposterior view of vena cavogram after PTA.

腹部膨満，下肢浮腫および静脈瘤が出現し，1988年10月入院，本症と診断されて外科手術治療を施行，2カ月後再発した．下大静脈および右心房造影上，区域閉塞（長さ2.5mm）が認められた（Fig. 5A, B）．ブロッケンブロー法とバルーンカテーテルを併用して下大静脈形成術を行った（Fig. 5C）．PTA直後の造影上，閉塞部は開通された（Fig. 5D, E）．術後，主な症状が著しく改善された．

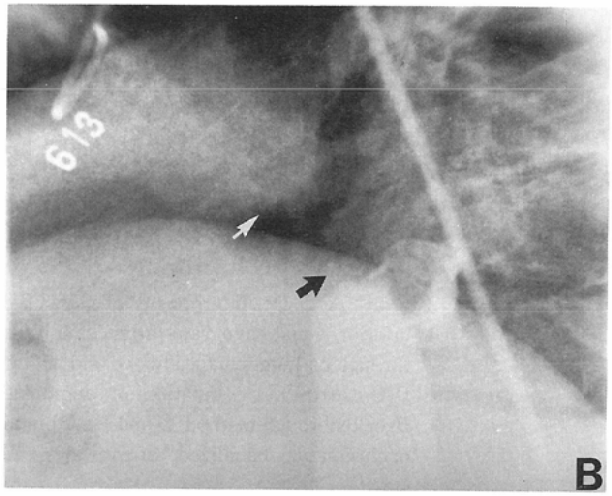

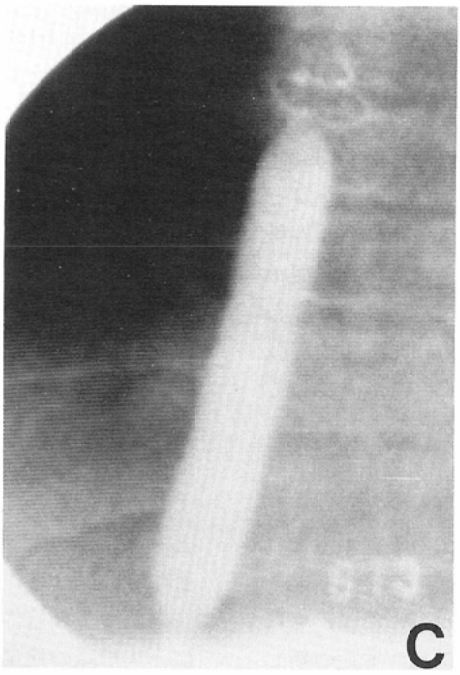

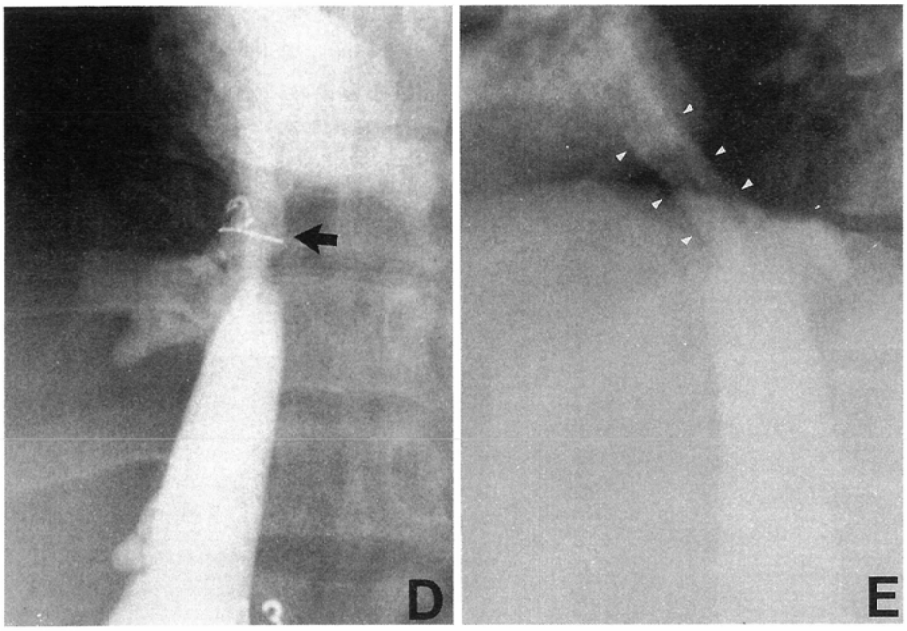

Fig. 5 (A, C, D : Anteroposterior view ; B, E : Lateral view) A and B : A biplane inferior vena cavogram after simultaneous injection of contrast material through catheters placed above and below a complete occlusion (2.5cm long) of IVC (arrow). C : Inflation of angioplasty balloon after canalization with Brockenbrough method. D and E : A biplane inferior vena cavogram after PTA occlusion was canalized (arrows).

V. 考　　案

中国において Budd-Chiari 症候群はどの種類も稀ではないが，ことに膜様狭窄または閉塞症が多い[12]．中国医科大学附属第一病院では年間約10例の本症に遭遇する(最近の3年6カ月間：39例)が，これまで本症の治療法には有力なものがほとんどなかった[11]．内科的治療は対症的であり，外科的治療はどの術式でも侵襲が大きいため合併症が起こりやすく，死亡率も高い．この死亡率は経心的膜破砕術20%，バイパス移植術40%，下大静脈閉塞除去術40%となっている[13]．手術が成功しても早期に再発する場合が多く，かつ2回目の手術は不可能なことが多い[12]．また，重篤な肝硬変，肝機能異常を伴うため手術不能症例も少なくない．それ故，より安全，有効な治療法の確立が望まれるところである．

1974年に Eguchi ら[5]がバルーンカテーテルによる下大静脈形成術を発表して以来，本症の新しい治療法としてさまざまなPTAによる方法が開発されてきた[1)3)7)~11)]．現在PTA治療は Budd-Chiari 症候群に対して第一選択とすべき重要な治療法といわれている[11]．本症に対するPTA治療の適応についてまだ定説はないが，著者の経験によればPTA治療は侵襲の小さい，安全，有効な治療法であり，特に膜様病変にとって根治的可能性のある簡便な治療手段である．しかも反復して施行することも可能である．その適応としては，1) 静脈膜様狭窄または閉塞症例；2) 静脈区域狭窄または閉塞症例（尾状葉腫大による下大静脈狭窄と肝静脈全体の血栓性狭窄または閉塞を除く)；3) 重篤な肝硬変，肝機能異常などの理由により外科手術が不可能である症例；4) 外科手術と本法を受けた後の再発症例；5) 外科手術を拒否する症例などが考えられる．

本法の主な副作用は拡張術中の胸痛である．特に下大静脈の病変を大きく拡張する場合に多く，

今回の11症例では5例に認められた．このうち2例（症例8，11）はPTA中耐えられない胸痛があったためにさらに拡張することが不可能で中止した．

合併症として理論的には肺塞栓が起こりやすいと考えられ，PTAの実施に際しては十分に注意する必要があるが，このような肺塞栓合併例はこれまでに1例報告されているにすぎない[14]．著者の症例では肺塞栓の合併はなかった．

今回の症例11では下大静脈開通拡張術に成功したが，DICを来したので，PTAの直後から全身性出血，特に穿刺部位（大腿静脈と右頸静脈および静脈点滴）の出血と血腫で，翌日死亡した．

この主な原因は，PTA中の抗凝固剤不足と血小板減少（$6.0\times10^4/mm^3$）のために約4時間の静脈開通拡張術中に血小板や血液凝固因子などが大量に消耗された結果と考えられた．

静脈拡張術の施行に際して，病変部の内径をどの程度拡張するか，その臨床効果をどのように判断するかという問題を考えなければならない．著者の比較的限られた経験によれば，これは(1) 静脈病変部の開通時内径，(2) 静脈圧，(3) 臨床症状を参考にして判断することが可能である．

(1) 静脈病変部の開通時内径：これまでの報告では一定の基準がない[1)2)9)]．拡張しやすい症例では当然充分に拡張する方が良いが，実際には病変部が線維化および器質化して，拡張しにくい場合が少なくない．ことに下大静脈形成術においてよくみられた（5例/11例）．著者は下大静脈の場合に12mm以上を，肝静脈の場合に10mm以上を指標として拡張した．この指標は正常な静脈内径にくらべて不充分であるにもかかわらず，術後症状の著しい改善または軽減がほとんど全症例に得られた．その理由は静脈狭窄の早期には，静脈還流は速度の増加と側副血行路の形成などにより代償されるため，静脈圧の上昇がなく，患者も無症状であることが多い．Uflackerらの報告[9)]によれば，静脈の代償能力が大きいために55％の肝静脈が閉塞しても症状を来さないという．著者は本症の肝部下大静脈内径が10mmまで狭窄しても静脈圧の著明な異常がみられなかった症例（症例14）を経験した．ただし重篤な狭窄または閉塞の場合には，病変の進展は静脈の代償能力（critical level）を越えているので，静脈圧が著しく上昇し，腹水などの症状が出現する．この場合，静脈の側副血行路が充分に形成され，さらに静脈内径を前述のごとく拡張すれば，静脈還流は代償できる程度（critical level以下）に達して，満足な臨床効果が得られる．

(2) 静脈圧：肝静脈または下大静脈圧の上昇は本症にみられる主な所見である．静脈圧の変化も拡張術の有効性と臨床治療効果を判断する重要な指標である．当然，これは静脈病変の開通後の内径に関係する．著者が経験した有効例では，PTA直後の静脈圧はすべて術前より3mmHg以上の下降を示していた．

Fig. 2とTable 2に示すごとく，病変部内径を充分に拡張しても，静脈圧がただちに正常のレベルに下る症例はほとんどなかった．PTA直後の静脈圧はPTA前より平均5.5±1.9mmHgのみ下降した．しかし，統計学的有意差（$p<0.001$）が明らかにみられた．特にこのうち9例について術後1～6カ月の間に再検査で，平均静脈圧はPTA直後の16.9±1.5mmHgから10.4±2.1mmHgに下降し，さらに有意（$p<0.001$）な改善が認められた．

静脈圧がすぐには正常化できない理由は，有効な拡張術を施行しても，下半身にうっ滞している血液と，腹水，下肢浮腫などの血管外に存在する大量の水分が直ちに肝静脈と下大静脈内に移って還流されないためと考えられる．

(3) 臨床症状：有効な拡張術を施行した直後に，ことに充分な拡張が得られた症例では腹部膨満感と肝臓緊満は直ちに軽減し，術後静脈の狭窄閉塞が解除され，血液の還流が急速に増加するため，尿量増加（11例/14例）や汗量増加などが出現する．したがって，下肢浮腫の消失や腹壁静脈怒張および腹水の軽減がみられる．以上の症状変化がみられれば術後満足な臨床効果が得られていることが想定できる．

なお，本症のPTAにて肝静脈狭窄あるいは閉塞を主とする症例および肝静脈と下大静脈ともに

狭窄または閉塞を呈する症例に対して肝静脈形成術を施行しなければならない．今回著者が経験した症例8，12，13，14はこのような例に該当する．このうち，症例13は下大静脈（長さ3.5cm の区域閉塞）と左肝静脈が閉塞していたにもかかわらず強度に狭窄した右肝静脈のみを拡張することにより，下大静脈の血流が下右肝静脈と肝内静脈の側副血行路および右肝静脈から右心房に還流されたため術後，主な症状が著明に改善された．しかし，症例8では下大静脈の狭窄を有効に拡張しても，肝静脈がすべて狭窄または閉塞していたため症状の著明な改善は得られなかった．さらに肝静脈形成術の施行を試みたが，カテーテルの肝静脈内挿入は不可能であった．実際に著者は6例の肝静脈形成術を行わんとしたが，肝静脈内にカテーテルを挿入できたのは今回の3症例のみであった．それ故，肝静脈形成術にとってカテーテルを狭窄あるいは閉塞した肝静脈に挿入できるか否かが手技上の成功の重要なポイントとなると考えられる．本症の PTA 治療における問題点は，病変部が硬いため充分に拡張できないことである[8]．今回，著者はそのような2症例を経験した．この2症例（症例2，4）はともに下大静脈膜様狭窄で，拡張術中，病変部内径はそれぞれ13mm，14mm まで拡張したが，それ以上に拡張することは困難であった．最終的に，加圧によりバルーンが破裂したにもかかわらず“切れ込み像”は消失しなかった．もう一つの問題は PTA 後の再狭窄または再閉塞で，これまでに著者は1例だけ経験した．Martin らは6例を経験しており，12～92ヵ月の観察期間に平均3.2回（2～5回）の再拡張術を行ったと報告している[2]．

このような症例に対して，最近，Furui らはレーザーとバルーンカテーテルによる PTA を[10]，塩山らはアテレクトミーカテーテルによる PTA を行った経験[7]を報告している．山田らは PTA 後，Metallic stent を下大静脈の狭窄部に入れる治療経験を報告し，好成績が得られたと述べている[11]．これらの方法で長期的な根治効果が得られれば，外科手術に代わるすぐれた治療法になり得ると考えられた．

VI. 結　語

1. 1年間に14例の Budd-Chiari 症候群にバルーンカテーテルおよびブロッケンブロー法による肝部下大静脈（11例）と肝静脈形成術（3例）を施行した．

2. 静脈病変部の平均内径は2.5mm から14.9 mm に増大した．PTA 直後の静脈圧は PTA 前より平均5.5±1.9mmHg 下降し，このうち9例について術後の再検査では，静脈圧はさらに改善した．

3. 著明な症状改善が PTA 直後の24時間以内に得られた．

4. ブロッケンブロー法は本症の膜様閉塞だけでなく，区域閉塞に対しても適応がある．

5. バルーンによる PTA は侵襲の少ない，安全，かつ有効な治療法であり，適応も多いと考えられた．

稿を終えるにあたり，ご指導，ご校閲を頂いた浜松医科大学の金子昌生教授，高橋元一郎助教授および西村哲夫講師に深甚なる感謝の意を表します．また中国医科大学附属第一病院においてご指導，ご協力を頂いた同放射線科の何芳顕教授，張　景栄教授，韓　銘均講師，張　漢国助手，王　志明助手，王　長龍助教授および血管造影室の一同に深謝します．ご協力頂いた同外科の何　三光教授，田　雨霖教授，張　徳洲助教授，同内科蔡　至道教授，周　旭助教授，王　炳元講師に感謝致します．

文　献

1) 山田龍作，津村　昌，伊丹道真，他：肝部下大静脈広区域閉塞症に対する血管カテーテル術による治療，日本医放会誌，41：101—107，1981
2) Martin LG, Henderson JM, Millikan WJ Jr, et al: Angioplasty for long-term treatment of patients with Budd-Chiari syndrome. AJR 154: 1007—1010, 1990.
3) 清水幸宏，宮本　巍，堀口泰範，他：ブロッケンブロー法を応用したバルーンカテーテルによる下大静脈膜様閉塞部穿刺裂開術の経験，臨床外科，32(9)：107—115，1977
4) Meier WL, Waller RM III, Sones PJ Jr: Budd-chiari web treated by percutaneous transluminal angioplasty. AJR 137: 1257—1258, 1981
5) Eguchi S, Takeuchi Y, Asano K: Successful balloon membranotomy for obstruction of the inferior vena cava. Surgery 76: 837—840, 1974
6) Yamada R, Sato M, Kawabata M, et al: Segmental obstruction of the hepatic inferior vena cava treated by transluminal angioplasty.

Radiology 149 : 91—96, 1983
7) 塩山靖和，佐藤守男，田中宏昭，他：アテレクトミーカテーテルを用いたPTAが有効であったBudd-chiari症候群の1例，日本医放会誌，48(2)：154, 1988
8) 佐藤守男，塩山靖和，辻　孝，他：Budd-chiari症候群に伴う下大静脈閉塞症のPTA，治療学，20(2)：123—126, 1988
9) Uflacker R, Francisconi CF, Rodriguez MP, et al : Percutaneous transluminal angioplasty of the hepatic veins for treatment of Budd-Chiari syndrome. Radiology 153 : 641—642, 1984
10) Furui S, Yamauchi T, Ohtomo K, et al : Hepatic inferior vena cava obstructions : Clinical results of treatment with percutaneous transluminal laser-assisted angioplasty. Radiology 166 : 673—677, 1988
11) 山田龍作：Budd-Chiari症候群のPTA. 呼吸と循環，37：1191—1195, 1989
12) Li Yan-hao, Li Shu-xin : Radiologic diagnosis and treatment of Budd-Chiari syndrome. Chinese J Radiol 22 : 21—23, 1988
13) Hirooka M, Kimura C : Membranous obstruction of the hepatic portion of the inferior vena cava. Arch Surg 100 : 656—663, 1970
14) Nagata Y, Kumada K, Yamada R, et al : Pulmonary thromboembolism following angioplasty for membranous occlusion of the vena cava : Case report. Cardiovasc Intervent Radiol 12 : 304—306, 1990