The University of Osaka
Institutional Knowledge Archive

Title	Gd-DTPAによる胆道造影MR imaging
Author(s)	大川, 伸一; 藤倉, 雄二; 金井, 歳雄 他
Citation	日本医学放射線学会雑誌. 1992, 52(5), p. 679-681
Version Type	VoR
URL	https://hdl.handle.net/11094/15177
rights	
Note	

The University of Osaka Institutional Knowledge Archive : OUKA

https://ir.library.osaka-u.ac.jp/

The University of Osaka

日本医放会誌：52（5），679—681，1992（平4）

研究速報

Gd-DTPAによる胆道造影MR imaging

平塚市民病院放射線科
大川伸一　藤倉雄二
平塚市民病院外科
金井歳雄
慶応義塾大学放射線診断科
平松京一

（平成4年1月28日受付）
（平成4年3月3日最終原稿受付）

Biliary Enhanced MR Imaging by Gd-DTPA

Shinichi Ohkawa[1], Yuji Fujikura[1], Toshio Kanai[2] and Kyoichi Hiramatsu[3]
1) Department of Radiology, Hiratsuka City Hospital
2) Depatrtment of Surgery, Hiratsuka City Hospital
3) Department of Diagnostic Radiology, Keio University Hospital

Research Code No. : 514.9

Key Words : MR imaging, Biliary tract, Gd-DTPA, MR angiography

Biliary enhanced MRI (BEMRI) by Gd-DTPA via PTCD and/or PTGBD tube for obstructive jaundice was performed in 8 patients. In all cases, biliary tract was clearly visualised as high signal intensity on T1 weighted images. On same images, primary lesion such as common bile duct cancer was also visualised as well as portal system. In addition, MR angiography (MRA) by 2D-time of flight method was performed. MRA with BEMRI shows portal encasement on the same image as biliary tract obstruction. It suggests MRA with BEMRI may replace the other modality for obstructive jaundice.

1. はじめに

閉塞性黄疸軽減のために挿入されたPTCDチューブ或いはPTGBDチューブからヨード造影剤を注入することによるチューブ造影や，CTを併用する胆道造影CTなどにより，閉塞部位及びその原因病巣を診断することはある程度可能である．しかし，胆道系の全体像と原因病巣及び周囲脈管系などとの関係を単独の検査結果から診断することは難しく，各種検査結果から総合的に診断せざるを得ない．今回我々は，閉塞性黄疸に対して挿入されたPTCDチューブ，PTGBDチューブからGd-DTPAを注入して胆道造影MRIを施行することにより，胆道系の全貌，原因病巣及び周囲脈管系との関係を同時にかつ容易に描出することができ，術前診断にも非常に有用と思われたので報告する．

2. 対象及び方法

対象は，閉塞性黄疸をきたしPTCDチューブ或いはPTGBDチューブを挿入された8症例である．内訳は，膵頭部癌3症例，総胆管癌3症例，膵頭部嚢胞1症例，総胆管結石1症例である．総胆管癌1症例と膵頭部嚢胞症例にはPTGBDチューブが挿入され，総胆管癌1症例にはPTCDチューブ，PTGBDチューブ両方が挿入されてい

た．他症例はPTCDチューブであった．

使用装置は島津社製SMT-100 1.0Tである．T2強調像水平断として2,000/90/4（TR/TE/excitations），T1強調像水平断600/25/8(Gd-DTPA静注による造影前後)，冠状断500/25/8，200/20/1(息止め下)を撮像した．ここでPTCDチューブ或いはPTGBDチューブより100倍に希釈したGd-DTPAを注入しクランプ，T1強調像冠状断200/20(息止め下)，500/25，T1強調像水平断600/25を撮像した．全て8mmスライスである．総胆管癌2症例では，2D-time of flight法MRアンジオグラフィー（MRA）40/13/2 flip角30度も施行した[1]．

3. 結　果

全例で肝内胆管から総胆管は注入したGd-DTPAにより造影され高信号域として描出された．左右肝管合流部から総胆管閉塞部位までの全長が冠状断では1～2スライスの範囲で撮像可能であった．Gd-DTPA注入前の冠状断像と比較して総胆管の閉塞部位，腫瘍・嚢胞・結石など原因病巣との位置関係，併走する門脈との関係がコントラストが付くことにより明瞭となった．特に息止め下スキャンでは，胆道系及び周囲脈管系の辺縁が非常に明瞭に描出され，4枚と撮像枚数に制限はあるものの胆道系はほぼ全長が描出され，非常に有用であった．ヨード造影剤によるチューブ造影と比較して胆道系の描出能はほぼ同等で，胆道系とともに原因病巣，周囲脈管系が同時に描出されているという点ではるかに有用であった．CT画像との比較でもMRI冠状断では胆道系の全長が容易に把握できるという点で優れていた．MRAを追加施行した症例では，胆道系とともに脈管系も高信号に描出され，腫瘍自体は描出されないものの，総胆管閉塞部位と門脈系への浸潤或いは圧排の程度から腫瘍の存在範囲が明瞭に示された．なお，1症例で造影剤注入圧が高かったた

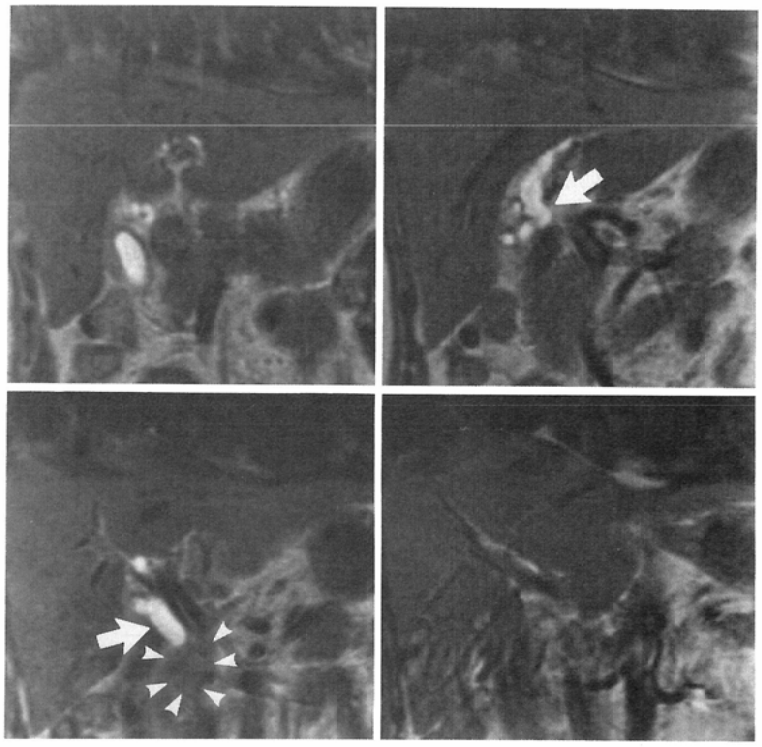

Fig. 1 Biliary enhanced MR images by Gd-DTPA via PTGBD tube clearly show complete common bile duct obstruction. Arrow: common bile duct, arrow head: tumor

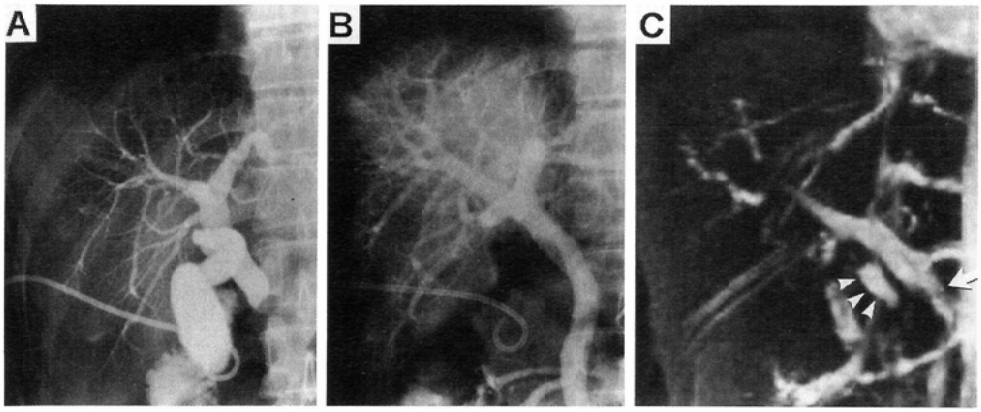

Fig. 2　A : Cholangiography via PTGBD tube shows complete obstruction of the common bile duct (CBD). B : Portal phase of selective superior mesenteric arteriography shows encasement of the superior mesenteric vein (SMV). C : MR angiography by 2D-time of flight method with enhanced biliary tract. The findings of CBD obstruction and SMV encasement are clearly visualised on the same image. Arrow : SMV, arrow head : CBD

めと思われる一過性の胆道系酵素の上昇と発熱がみられたが，他の症例では認められなかった．

総胆管癌症例（46歳男性，PTGBD チューブ挿入例）の各画像を Fig. 1, 2 に示す．Fig. 1 は息止め下の胆道造影 MRI である．左右肝管から総胆管閉塞部までが高信号に描出され，門脈系とのコントラストも明瞭である．また，腫瘍自体も描出され閉塞部位との関係が明瞭である．Fig. 2A は PTGBD チューブ造影である．下部総胆管に閉塞が認められる．2B は上腸間膜動脈造影門脈相である．上腸間膜静脈にわずかな encasement が認められる．2C は胆道造影 MRI に引き続き施行した MRA である．総胆管閉塞部位と上腸間膜静脈の encasement が同時にかつ明瞭に描出され，胆道造影 MRI と併せて腫瘍の存在範囲が明らかである．なお手術により上記の所見が確認されている．

4. 考　察

閉塞性黄疸に対して挿入された PTCD 或いは PTGBD チューブから，希釈した Gd-DTPA を注入して胆道造影 MRI を施行することにより，今まで各種画像診断を行い，その結果から総合的に診断していた原因病巣とその伸展範囲を容易に描出でき，術前診断として非常に有用と考えられた．また，胆道造影 MRI に MRA を併用することにより，門脈系との関係も同時に，より明瞭に描出可能であることが示された．このことは現在術前診断として行われている多くの検査をある程度省略し，MRI のみで診断が可能になるであろうことを示唆していると思われる．

文　献

1) 湯浅祐二：血管の MRI 診断—MR アンジオグラフィーを含めて—，外科診療，32 : 33—40, 1990