The University of Osaka
Institutional Knowledge Archive

Title	Die Bedeutung der angiographischen Darstellung der grossen Korpervenen im Rahmen der Strahlentherapie
Author(s)	Karcher, K. H.; Keiser, D. v.; Muller, H.
Citation	日本医学放射線学会雑誌. 1965, 24(12), p. 1263-1273
Version Type	VoR
URL	https://hdl.handle.net/11094/15196
rights	
Note	

The University of Osaka Institutional Knowledge Archive : OUKA

https://ir.library.osaka-u.ac.jp/

The University of Osaka

DIE BEDEUTUNG DER ANGIOGRAPHISCHEN DARSTELLUNG DER GROSSEN KÖRPERVENEN IM RAHMEN DER STRAHLENTHERAPIE

Von

K.H. Kärcher, D.v. Keiser und H. Müller
Aus der Universitäts-Strahlenklinik (Czerny-Krankenhaus)
Heidelberg
Direktor: Professor Dr. med. J. Becker

高度エネルギー放射線の利用に依る放射線治療の発達の分野に於て悪性腫瘍診断の要求は大となつて来た.

又其にともなつて Schicletuntersuchung, Bronchographie 及び Phlebographie が大なる價値をしめて来た.

此処に効果的症例を上げて Mastektomie 後生じた後手術的, 並びにレ線治療後腕浮腫, Mediastinal 腫瘍, 並びに腫瘍転移に起因する注流うつ血を上行静脈或いは上膊静脈の Phlebographie の意義の大いなる事を指示する事が出来る. なお更に放射線治療に下行静脈の Angiographie の重要性も示しうる.

此は, 又睾丸腫瘍, 婦人科的, 膀胱, 及び大腸腫瘍の後腹膜転移の証明に同様の意義をもつ.

これは上述の方法を持つて実施し, これにより放射線治療中経過検査に重要な地位を占めることを指摘した.

Die Fortschritte in der Strahlentherapie durch Einführung hochenergetischer Protonen oder Corpusscularstrahlen haben die Forderung des Strahlentherapeuten an den Diagnostiker mit sich gebracht, nicht nur den Tumor genau zu lokalisieren, sondern auch möglichst seine Größenausdehnung und seine Beziehung zu den Nachbarorganen festzustellen. Hierzu steht neben der Röntgenuntersuchung in verschiedenen Ebenen sowie der Anwendung verschiedener Schichtverfahren die Angiographie zur Verfügung. Ganz besonders bei Tumoren des Bronchialsystems, des Mediastinums und des Lungenparenchyms ergänzen sich Nativaufnahmen, Schichtuntersuchung, Bronchogramme und Angiogramme in hervorragender Weise. Aufgrund der Erfahrungen von DREWES bezüglich der möglichen Fehlerquellen sowie der dadurch entstehenden zahlreichen Fehlbeurteilungsmöglichkeiten haben wir bei der Phlebographie der Venen der oberen Körperhälfte genau wie bei der Darstellung der Cave inferior und der von GARBSCH, KAINDL, KAUTEK und v. ORELLI vorgeschlagenen Kombination der Kathetermethode mit gleichzeitiger Anwendung der Druckspritze angeschlossen. Hierdurch gelingt es die meisten Fehldeutungsmöglichkeiten auszuschließen,da hier durch Blockierungs-und Pseudostenosenphänomene sowie Unterschichtungsphänomene wegfallen. Das wichtigste Kriterium jedoch, eine Verlegung des Venenlumens durch Thrombosierung, Kompressionsverlegung oder Einwachsen maligner Tumoren, ist die Ausbildung ausgeprägber Kollateral-Kreisläufe. Daß diese Phlebographie der oberen Extremitätenvenen sowie der mediastinalen Venen und der Cava superior ein erfolgversprechendes Verfahren zum Nachweis mediastinaler Lymphknotenmetastasen sowie tumor-bzw. narbenbedingter Verlegung der Oberarmvenen darstellt, wird von ANACKER und STENDER sowie von OTTO und WERNER, SÜSSE, GARUSI und CRESTI sowie GOLDSTEIN und DUMONT erwähnt. Dieses recht einfache und wenig eingreifende Untersu-

chungsverfahren läßt sich auch nach der Strahlentherapie wiederholen,um die Gefäßabflußverhältnisse nach Rückbildung der malignen Tumoren zu kontrollieren.

Technik des Verfahrens

Nach lokaler Anästhesie und Inzision der Haut wird mit einer Seldinger-Kanüle die Vena basilica bzw. cephalica punktiert, ein elastischer Metallmandrin in die Vene vorgeschoben und über den Metallmandrin ein Polyäthylenkatheter in die Vene eingeführt, sodann wird mit 60 bzw. 76%igem Urografin 60–100 ccm dieses Kontrastmittels unter Verwendung einer Druckspritze injiziert. Es empfiehlt sich die gleichzeitinge Verwendung eines Blatfilmwechslers zur Herstellung einer Serienangiographie mit einer Aufnahmefrequenz von 1 Bild/sec. In den folgenden Abbildungen möchten wir die Indikation zur Anwendung dieses Verfahrens im Rahmen der Strahlentherapie deutlich machen.

Abb. 1: Es handelt sich um eine Patientin, bei der es nach Mastektomie rechts einige Jahre nach der Operation zu einem starken Armoedem kam. Es bestand gleichzeitig eine ausgeprägte Strahlennarbe im Supraklavikularbereich. Zur Klärung der Frage, ob es sich um eine venöse Abflußstauung handelte, wurde eine Phlebographie rechts durchgeführt. Man erkennt auf der Abbildung normalkalibrige Vena basilica und cephalica sowie einen unbehinderten Einfluß des Kontrastmittels über die Vena subclavia in die Vena cava superior. Auf der 2. Abbildung fand sich in einem gleichgelagerten Fall intensiver Strahlennarbe im Supraklavikularbereich und starkem Armoedem nach Mastektomie und röntgenologischer Nachbestrahlung eine völlige Verlegung der Vena axillaris und subclavia mit Ausbildung eines extremen Kollateralkreislaufes im Bereich des linken Oberarmes. In diesem Falle konnte die Venographie die post-radiologisch entstandene, wahrscheinlich thrombotische Verlegung der Vena axillaris und subclavia bestätigen.

Abb. 3 zeigt normale Verhältnisse bei beidseitiger Injektion von 60 ccm Urografin, 76%, mit guter Darstellung der Oberarmvenen der Veni subclaviae sowie der Vena cava superior und beginnender Füllung der Arterie pulmonalis.

Auf der Abbildung 4 handelt es sich um ein ausgedehntes Retikulo-Sarkom des Mediastinums mit Beteiligung des linken Hilus und Atelektasenbildung im linken Oberlappen. Die Injektion von 60 ccm Urografin beidseits zeigt hier sehr aufschlußreich im Bereich der linken Vena subclavia eine Verlegung des Gefäßlumens mit unregelmäßiger gezähnelter Begrenzung und einer restlichen dünnen Kontrastmittelstraße, Abfluß des Kontrastmittels über einen Arcus venosus juguli und Ausbildung eines Kollateralkreislaufes. Rechts fließt das Kontrastmittel ein über eine erweiterte Vena axillaris, da die rechte Vena subclavia durch die mediastinale Verbreiterung eingeengt und nach rechts verdrängt ist. Weiterhin ist eine Einengung und Verdrängung der Vena cava superior nach rechts zu erkennen. Die Aussparung und Verlegung im Bereich der linken Vena subclavia ist durch Tumoreinwachsen in das Gefäß verursacht. In diesem Falle wurde eine intensive Telekobalt-Therapie durchgeführt, und nach Abschluß der Bestrahlung waren die Stauungserscheinungen klinisch beseitigt. Die nun durchgeführte Kontroll-Phlebographie von beiden oberen Extremitäten aus läßt eine deutliche Besserung des Befundes erkennen. Der Abfluß des Kontrastmittels ist rechts praktisch normalisiert, die Verbreiterung des Mediastinums ist zurückgegangen, die Vena subclavia normalkalibrig und der Einfluß in die Vena superior unbehindert. Allerdings ist im Bereich der linken Vena subclavia keine Rekanalisierung eingetreten, sondern lediglich eine Abrundung der ausgefransten Gefäßabbruchsfiguren. Der Abfluß des Kontrastmittels findet weiterhin über den Arcus venosus juguli statt. Es muß angenommen werden, daß es trotz Rückbildung des Tumors

bei einer fortbestehenden Thrombose der Vena subclavia und guten Abflußverhältnissen nicht zu einer Rekanalisierung kommen konnte. Es ließ sich somit an Hand dieser wenigen Fälle bereits zeigen, daß nicht in jedem Falle eines Armoedems nach Operation bzw. Bestrahlung eines Mamma-Karzinoms, Tumorwachstum oder Verlegung der venösen Armgefäße an diesem Zustand Schuld trägt, sondern in einem Teil der Fälle eine Lymphbahnabflußbehinderung besteht, während in einem anderen Teil, wie das 2. Bild zeigen konnte, eindrucksvolle Venenverlegung durch Thrombosierung für diesen Zustand verantwortlich gemacht werden müssen. Weiterhin ist die Darstellung der Vena cava superior ein relativ einfaches, jedoch eindrucksvolles diagnostisches Verfahren, das zur Abgrenzung mediastinaler Tumoren und Tumormetastasen einen wertvollen Beitrag leisten kann.

Im weiteren Verlauf unserer Ausführungen wollen wir nun mit derselben Fragestellung an die Bedeutung der Darstellungen der unteren Hohlvene herangehen. Eine traumatische Veränderung an der unteren Hohlvene war der Anlaß zur Durchführung der ersten Cavographie (C.) durch DOS SANTOS im Jahre 1935.

Schon bei der Venographie an der unteren Extremität lag es nahe, den Abfluß des Kontrastmittels über die Beckenvenen zu verfolgen (MOORE). Die dabei erzielte Schattendichte reichte nicht zu einer Beurteilung des Venensystems im Becken- und Cavabereich aus.

Viele Jahre diente die C. hauptsächlich zur Aufklärung von Thrombosen und postthrombotischen Zustandsbildern. Erst 1947 wies FARINAS auf ihre Bedeutung in der Tumordiagnostik hin. Tumoren oder Lymphome in der Umgebung der Beckenvenen und der Vena cava caudalis können mit Hilfe einer Röntgenkontrastdarstellung dieser Gefäße erfaßt werden. Gerade in der zentralen, retroperitonealen Region ist die C. bei der Aufdeckung raumfordernder Prozesse anderen diagnostischen Maßnahmen überlegen (LINDBOM). Bei Anwendung der richtigen Technik belastet sie den Patienten nur wenig. Damit wird die Forderung nach einfachen, schonenden Untersuchungen bei Tumorkranken erfüllt.

Auf den Wert der C. in der Tumordiagnostik wiesen besonders NOTTER und HELANDER, HELANDER und LINDBOM, FUCHS, LAMARQUE et al., VANDENDORP et al., HOLTZ und POWERS sowie SAMMONS et al. hin. BATTEZZATI et al. kombinierten ossäre Phlebographien des Beckenraumes und der Cava mit einer röntgenologischen Lymphgefäßdarstellung. In den Untersuchungen zum WINKELs und v. KEISERs wird eine gute Übereinstimmung der Ergebnisse bei der C. mit denen der szintigraphischen Lymphdarstellung festgestellt. KÄRCHER und v. KEISER berichten über ihre Ergebnisse bei Darstellungen der Vena cava superior bei Mediastinaltumoren, DUFF und GRANGER sowie KREMSER und MÜNTER über Cavogramme bei Nierentumoren. LUND führte diese Untersuchung mit positivem Ergebnis bei einem Phäochromocytom, BOURNE und GREVILLE bei einem hepato-zellulären Karzinom aus. Über vollständige Cavathrombosen stammen Mitteilungen von FUCHS, PFEIFFER und BARKE und H.R. FISCHER. Die operativen Ergebnisse von SPENCER et al. zeigen, daß die Vena cava inferior heute in zunehmendem Maße in das Interesse des Chirurgen rückt.

Technik:

Die Wahl des Injektionsortes ist entscheidend für eine gute Kontrastdarstellung der Beckenvenen und der Cava. Eine ausreichende Beurteilung höher gelegener Venengebiete ist bei Füllung des Venensystems vom Fußrücken aus wegen der Kontrastmittelverdünnung nicht möglich. Es mußten deshalb höher gelegene Injektionsorte gewählt werden.

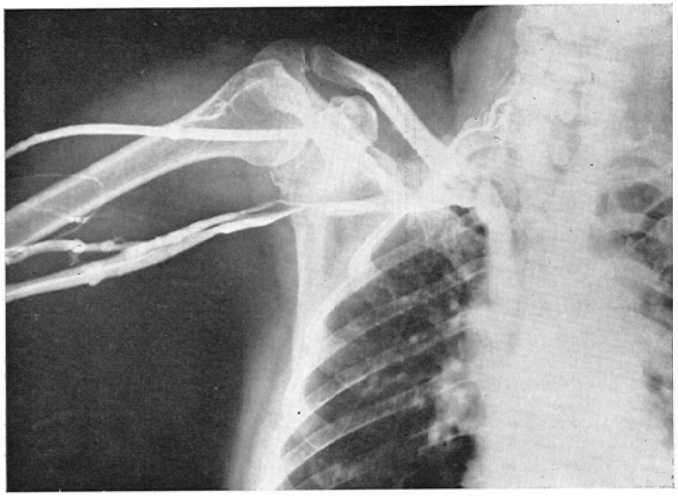

Abb. 1

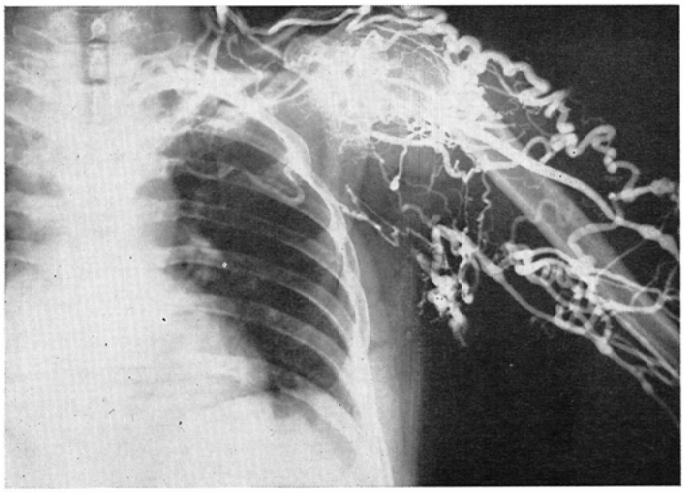

Abb. 2

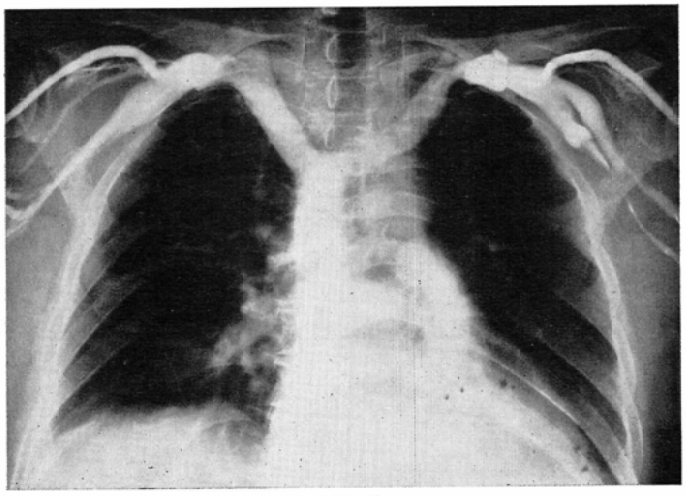

Abb. 3

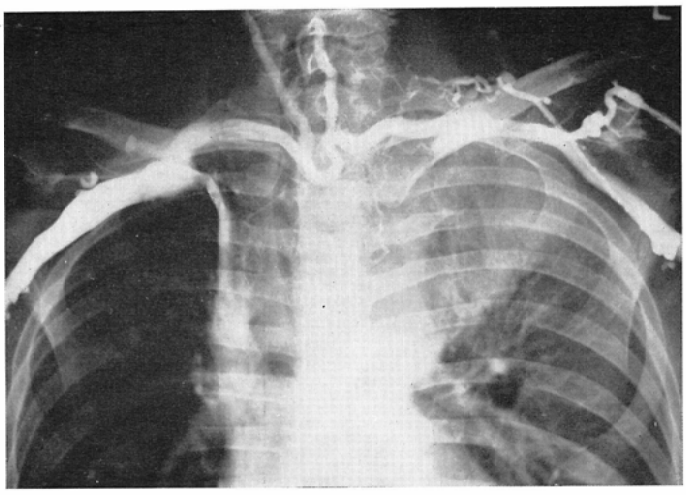

Abb. 4

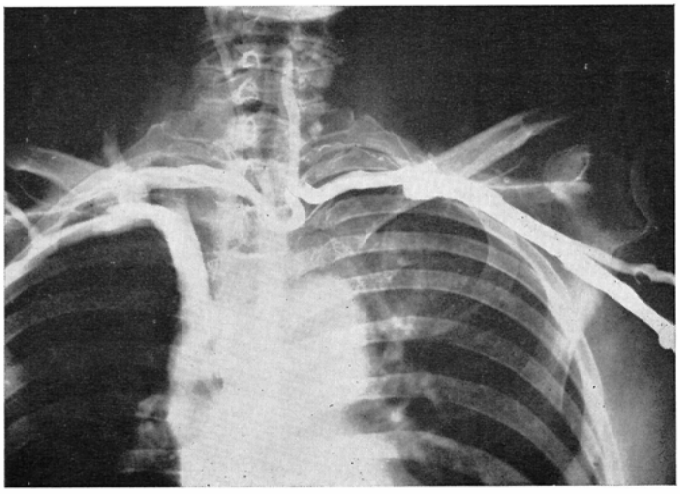

Abb. 5

Am einfachsten gelingt die von OLIVIER und O'LOUGHLIN eingeführte perkutane Punktion beider Venae femorales. Eine Variation dieser Methode stellt die Einführung nichtschattengebender SELDINGER-KATHETER durch die Punktionskanülen dar. Dies ist besonders bei C. in zwei Ebenen angezeigt, da sonst bei Schräglagerung die Punktionskanüle leicht aus dem Venenlumen herausgleiten kann. Eine Allgemeinnarkose ist bei intraossären Phlebographien notwendig. Die Kontrastmittelinjektion erfolgt bilateral in die Spongiosa des Trochanter major oder andere, leicht erreichbare Knochen.

Bereits 1950 haben WANKE und GUMRICH die Vv. femorales in Höhe des Leistenbandes nach Freilegung oder perkutan anpunktiert. Heute gilt zur Darstellung der Vena cava inferior die perkutane Punktion beider Vv. femorales mit nachfolgender Einlegung von Polyäthylenkathetern als Methode der Wahl. Wenn möglich, sollte dies immer doppelseitig geschehen, da nur auf diese Weise Unterschichtungsphänomene durch Kontrastmittelverdünnung aus nichtgefüllten Venen vermieden werden. Man

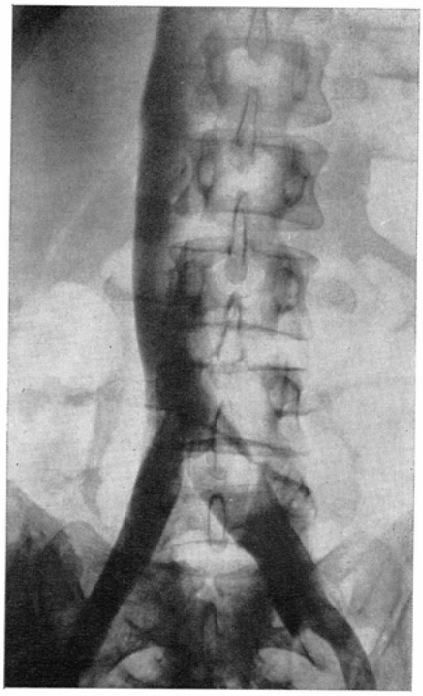

Abb. 6 Normales Cavogramm. Physiologische Impression an der Einmündung der Vv. hypogastricae, li. mehr als rechts. Kontrastminderung an der linken V. iliaca communis kurz vor der Einmündung in die Vena cava Konturdefekt an der Einmündung der re. V. renalis. Verschmälerung des frontalen Durchmessers im Leberabschnitt.

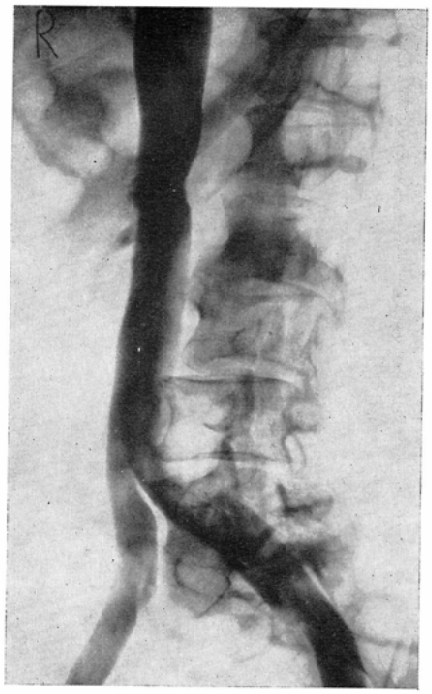

Abb. 7 Cavogramm im 2. schrägen Durchmesser. Randdefekt an der Rückseite in Höhe des Bandscheibenraumes L I/II. Sagittaler Durchmesser im Leberdrittel erweitert. Große Distanz zwischen Cavahinterwand und Wirbelsäule, kein pathologischer Befund.

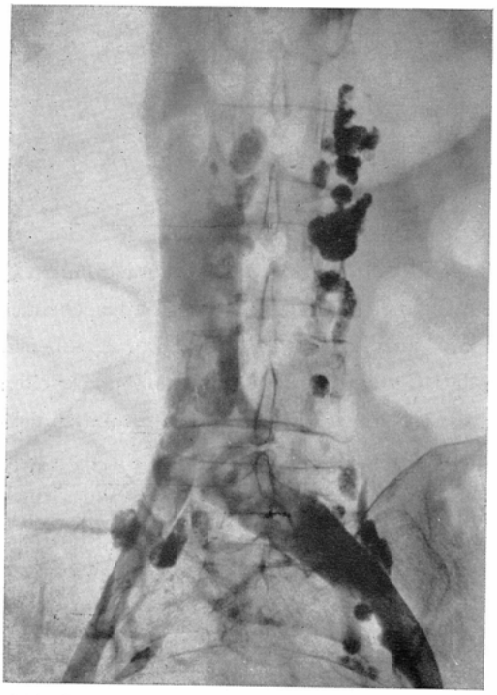

Abb. 8 Normales Phlebo-Lymphogramm. Zustand nach Anfärbung der iliacalen und paralumbalen Lymphknoten mit Lipiodolultrafluid.

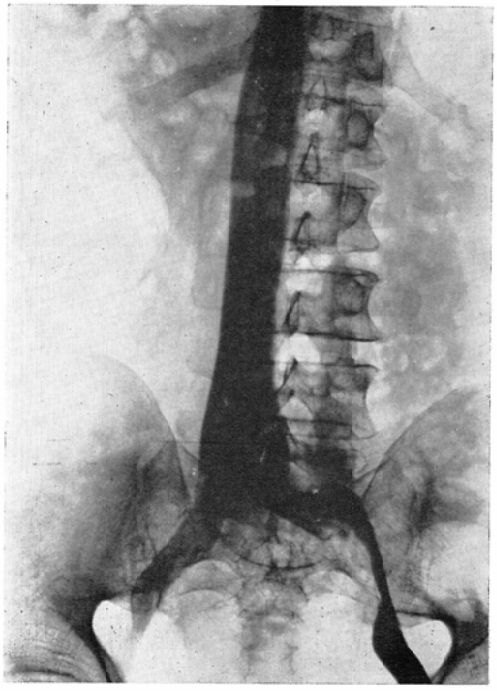

Abb. 9 Cavogramm bei Blasenkarzinom. Größere Aussparungen iliacal-extern links, übergehend auf den iliacal-communen Abschnitt. Verdrängung der Vene nach lateral.

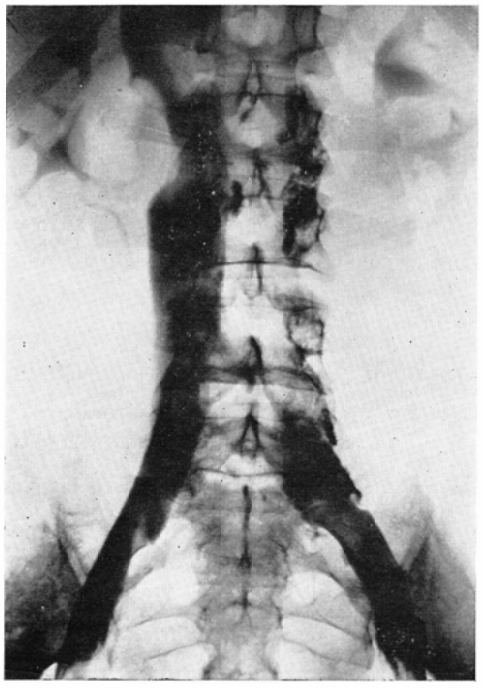

Abb. 10 Cavogramm bei Hodentumor. In Höhe von LWK II pflaumengroße Aussparung von re. lateral an der Cava. Zeichen eines paralumbalen Metastasierungsherdes.

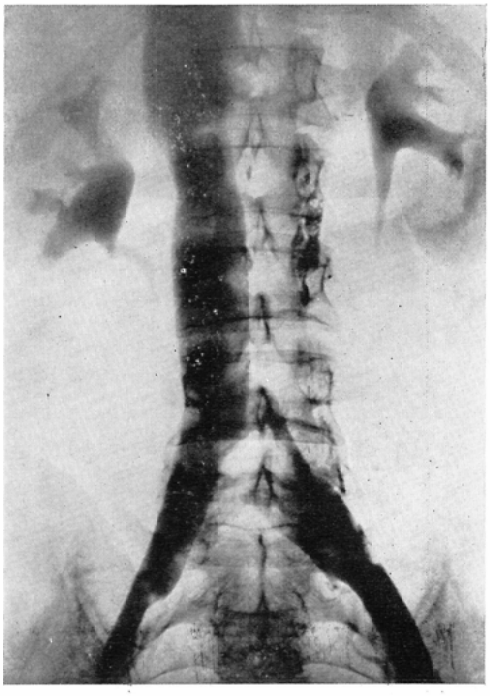

Abb. 11 Kontrollcavogramm zu Abbildung 5. Zustand nach Caesatronbestrahlungsserie (3000 R Herddosis). Deutlicher Konturausgleich. Regression des Tumorprozesses. Physiolologische Impression an der Einmündung der rechten Nierenvene.

punktiert dicht unterhalb des Leistenbandes, knapp medial der gut tastbaren Arterie. Dazu wird eine SELDINGER-Kanüle der Größe P 205 benützt. Die Punktion erfolgt in Lokalanästhesie und darf als gelungen bezeichnet werden, wenn nach Zurückziehen des Innenmandrins dunkles Blut langsam aus der Kanüle tropft. Bei erniedrigtem Venendruck aber regelrechter Kanülenlage, kann es vorkommen, daß kein Blut zurücktropft. Es ist ratsam, in diesen Fällen eine Injektionsspritze aufzusetzen und durch Aspiration die richtige Lage im Lumen der Vene aufzusuchen. Andererseits kann bei erhöhtem Venendruck das Blut im Strahl und pulsierend aus der Vene kommen, so daß nur die Farbe eine Unterscheidungsmöglichkeit zum arteriellen Blut bietet.

Ist man versehentlich in die Arterie gekommen, muß sofort fest komprimiert werden, damit kein grösseres Hämatom entsteht, das die Vena femoralis komprimieren könnte. Bei einwandfreiem Kanülensitz wird schnell ein Führungsdraht in die Vene eingelegt, die Kanüle darüber zurück gezogen und der Katheter in die Vene eingeschoben.

Es soll mindestens 5 cm weit im Venenlumen liegen und muß von jetzt an regelmäßig mit physiologischer Kochsalzlösung durchgespült werden. Anschließend werden auf beiden Seiten je 30 ml Urografin (76%) innerhalb von 3–4 Sekunden injiziert. Am Ende der Injektion erfolgt die erste Aufnahme, die folgenden werden im Abstand von 2 Sekunden angefertigt. Die Kassetten können mit der Hand oder mit Hilfe eines Blattfilmwechslers transportiert werden. Zur Erfassung eines Kollateralkreislaufes eignen

sich mehrere Aufnahmen, angefertigt im Abstand von 0,5 Sekunden. Wir untersuchten in Rücken- und in halbschräger, rechter Seitenlage. Die Exposition soll bei ruhiger Ausatmung erfolgen. Beim Pressen kommt es zur stärkeren Rückstauung des Kontrastmittels in die Seitenäste der Vena iliaca communis und Vena cava mit Vortäuschung eines Strömungshindernisses. Die reichliche Kontrastmittelzufuhr führt zu einer guten Anfärbung der Nierenbecken und Uretern. Wir fertigten deshalb im Anschluß an das C. regelmäßig ein Pyelogramm an.

Nach Beendigung der Untersuchung wird die Punktionsstelle kurzzeitig komprimiert, die Patienten bleiben noch einige Zeit zur Beobachtung in der Abteilung und sollen dann bei einwandfrei durchgeführter Punktion möglichst zu Fuß auf die Station zurückkehren. Die aufrechte Haltung dient der Thromboseprophylaxe.

Die C. kann auch bei ambulanten Patienten ausgeführt werden. Vor jeder Untersuchung sollte eine Prüfung auf Jodüberempfindlichkeit erfolgen. Ernsthafte Kontrastmittelzwischenfälle wurden von uns bis jetzt nicht festgestellt. Man sollte aber in jedem Falle alle Vorbereitungen zur Bekämpfung derartiger Zwischenfälle treffen. Eine vorhergehende Bestimmung des Reststickstoffes ist ebenfalls empfehlenswert. Patienten mit geschädigter Nierenfunktion werden nur in einer Ebene und mit weitaus geringeren Kontrastmittelmengen untersucht.

Normale Anatomie:

Beide Vv. iliacae vereinigen sich in Höhe der 4. Lendenbandscheibe zur Vena cava inferior. Diese verläuft bis zur Höhe der Leber parallel zur Wirbelsäule, wobei sie deren Begrenzung etwas auf der rechten Seite überragt. Sie zeigt im allgemeinen einen gestreckten Verlauf (Abb. 6), kann aber bei älteren Menschen eine Krümmung nach rechts oder einen mehr geschlängelten Verlauf erkannen lassen. Im obersten Abschnitt biegt sie nach vorn von der Wirbelsäule ab, ehe sie in den rechten Vorhof einmündet (Abb. 7).

Während sich die Randkonturen der großen Venen überall scharf abzeichnen, kann es an den Einmündungsstellen großer Seitenäste durch das Einströmen kontrastfreien Blutes zu Unschärfen kommen. Derartige Phänomene beobachten wir am Zusammenfluß der Vena iliaca externa und hypogastrica in Höhe der Nierenvenen und der Lebervenen. Dort, wo größere Arterien die Venen kreuzen, kommt es zu scharfrandigen Aussparungen oder Kontrastminderungen. So kreuzt die rechte Arterie iliaca communis die linke Vena iliaca communis und verursacht eine Impression, die nicht mit einer Tumorbildung verwechselt werden darf. Durch den ständigen Druck der Arterie kommt es zur Strömungsbehinderung in der Vene, verbunden mit einer Spornbildung im Inneren des Gefäßes (MAY und NISSL). IWAHARA wies an dieser Stelle eine blasenförmige Erweiterung der Vene auf, wobei ihre Träger in vielen Fällen eine Spondylolisthesis des 4. oder 5. Lendenwirbels hatten.

Die in Höhe der 1. Lendenbandscheibe die Vena cava dorsal kreuzende rechte Nierenarterie verursacht ebenfalls eine Eindellung an der Rückwand des Gefäßes (Abb. 7).

Die engen topographischen Beziehungen zwischen Venen und Lymphknoten sind gut in Abb. 8 erkennbar. Hier wurde eine C. im Anschluß an die Lymphographie vorgenommen, Es wird aus diesem Bilde aber auch ersichtlich, daß nur diejenigen vergrößerten Lymphknoten im Phlebogramm zu erfassen sind, die den Gefäßen eng benachbart liegen. Ein Befall der linksseitigen, paraaortalen Lymphknoten muß dem Nachweis entgehen, es sei denn, die Tumoren haben bereits eine erhebliche Größe erreicht.

Die dünne Venenwand und der in ihnen herrschende niedrige Druck sind die Voraussetzungen

dafür, daß raumfordernde Prozesse in der Umgebung der Venen bei deren Kontrastfüllung erkannt werden können. Es kommt, im Gegensatz zu den Verhältnissen an den Arterien, frühzeitig zu eindeutigen Symptomen im Röntgenbild.

Pathologische Veränderungen:

Sind erst einzelne Lymphknoten befallen, erkennt man randständige, ovale oder rundliche Defekte. Bei Befall ganzer Lymphknotengruppen resultieren lange, zum Teil glattwandige oder polyzyklische Impressionen (Abb. 9). Bei noch ausgedehnterem Tumorbefall kann es zur Einengung des Gefäßes mit Ausbildung eines Kollateralkreislaufes kommen. Es tritt eine Verlagerung der Gefäßachse ein mit Abdrängung von der Wirbelsäule durch die dorsal und medial der Cava gelegenen pathologisch veränderten Lymphknoten. Primärtumoren im Beckenabschnitt werden aus Dokumentationsgründen ebenfalls cavographiert. Dabei beobachteten wir deutliche Gefäßkompressionen, während ein nachfolgendes Pyelogramm noch regelrechte Verhältnisse ergab. Bilder, auf denen die Beckenvenen auf eine längere Strecke wie eingemauert erscheinen, besitzen Ähnlichkeit mit der von WANKE und GUMRICH beschriebenen Beckengefäßsperre. Es handelt sich hierbei um eine narbig-schwielige Umwandlung der Gefäßscheide. Pathogenetisch können karzinomatöse oder nur einfach chronisch-entzündliche Veränderungen in der Gefäßumgebungzugrunde liegen. Durch eine zusätzliche Lymphographie können diese Fälle abgeklärt werden. Besonders wertvoll ist die C. zur frühzeitigen Erfassung von Metastasen bei Hoden-Tumoren. Bekanntlich können diese direkt in die paralumbalen Lymphketten metastasieren. Ihre frühzeitige Erfassung, möglichst prä- oder postoperativ vor Beginn einer Bestrahlungsbehandlung, ist deshalb notwendig (Abb. 10). Nach Abschluß der Bestrahlungen lassen sich deutliche Remissionen nachweisen (Abb. 11).

Tab. 1 : Klinische Diagnosen und Ergebnisse bei 71 Cavographien.

Diagnose:	pathologisches Cavogramm	normales Cavogramm	Gesamt:
gynäkologische Tumoren	9	9	18
primäre Lymphknoten-Tumoren, Hodgkin. Lympho-Sarkom, Retothel-Sarkom, usw.	7	5	12
Blasen-Karzinome	7	4	11
Hoden-Tumoren (Seminom, Teratom,Ca)	4	3	7
Rectum-Karzinom	1	4	5
Melanom	2	2	4
Chondro-Sarkom des Beckens	4	—	4
Hypernephrom, alle nach Nephrektomie	—	5	5
Sonstige Tumoren (Psammon, Douglas-Metastasen, Struma)	1	3	4
Thrombosen	1	—	1
Gesamtzahl:	36	35	71

Die Tab. 1 gibt eine Übersicht über die klinischen Diagnosen und Ergebnisse. Somit hatte die größte Zahl der von uns untersuchten Patienten Tumoren im kleinen Becken mit nachfolgender Lymphknotenmetastasierung entlang den Iliacalgefäßen und der Aorta. Die verhältnismäßig große Zahl negativer Untersuchungen liegt darin, daß wir grundsätzlich alle Patienten cavographiert haben, um frühzeiting Metastasen zu entdecken. So betrug aber immerhin bei den Blasen und gynäkologischen Tumoren der Anteil pathologischer Cavogramme mehr als 50%. Die Patientenauswahl ist entscheidend für den Prozentsatz positiver Befunde. FUCHS erwähnt in einer 1961 erschienenen Arbeit, daß außer Testistumoren, die alle cavographiert wurden, nur Patienten mit Verdacht auf retroperitoneale Aussaat untersucht wurden. Seine Untersuchungen fielen entsprechend in einem höheren Prozentsatz positiv aus.

Die immer wieder von chirurgischer Seite betonte Häufigkeit von Lymphknotenmetastasierung bei gynäkologischen und Blasentumoren rechtfertigt nach unserer Ansicht die C. in jedem Fall.

Manifestationen maligner Hämoblastosen in die retroperitonealen und iliacalen Lymphknoten treten frühzeitiger und öfter auf, als das bisher angenommen wurde. Die oft sehr große Strahlensensibilität rechtfertigt in besonderem Maße den Einsatz diagnostischer Methoden, die geeignet sind, klinisch schwer zugangliche Metastasengebiete zu erfassen. Nur so kann eine frühzeitige Behandlung einsetzen, ehe druch Einwirkung auf Nachbarorgane weiterer Schaden entsteht. So wertvoll die Phlebographie in der von uns durchgeführten Weise ist, so muß doch gesagt werden, daß nur der positive Befund eine Aussage ergibt.

Nur die den Iliacalgefäßen und der Cava benachbarten Lymphketten können, wenn sie pathologisch vergrößert sind, Venenwandimpressionen hervorrufen.

Die rechts der Aorta gelegenen Lymphknoten müssen bereits eine bestimmte Größe erreicht haben, die vor und hinter der Aorta gelegenen müssen stark vergrößert sein, um cavographisch erfaßt werden zu können. Das nachfolgende Urogramm kann eine weitere Aussage bringen, besser tut dies aber die Lymphographie mit öligem Kontrastmittel.

Besonders aufschlußreich scheint uns die kombinierte Phlebolymphographie zu sein. Sie erbringt auch in den Fällen Klarheit, wo die einfache Lymphographie versagte, insbesondere bei postoperativen Zuständen mit Lymphknotenausräumung, so häufig die Beurteilung der Lymphogramme erschwert ist durch die vorangegangenen Maßnahmen. Wir führen zur Zeit derartige kombinierte Untersuchungen bei allen Tumorpatienten durch und erhoffen damit eine Verbesserung unserer diagnostichen Maßnahmen im Becken-und Retroperitonealraum.

Zusammenfassung

Im Rahmen der Fortschritte der Strahlentherapie durch Einführung hochenergetischer Strahlenarten sind an die Diagnostik maligner Tumoren gesteigerte Anforderungen gestellt worden. Hier bringt neben der Schichtuntersuchung und Bronchographie die Phlebographie eine weitere Bereicherung. An Hand eindrucksvoller Fälle kann die Bedeutung der Phlebographie der Oberarmvenen der Cava superior bei postoperativen oder postradiologisch entstandenen Armoedemen nach Mastektomie bzw. Einflußstaungen infolge mediastinaler Tumoren und Metastasen aufgezeigt werden. Weiterhin wird auf die Bedeutung der angiographischen Untersuchungen der Vena cava inferior im Rahmen der Strahlentherapie hingewiesen. Diese hat ebenfalls Bedeutung zum Nachweis einer retroperitonealen Metastasierung bei Hodentomoren, gynäkologischen, Blasen- und Darmtumoren. Es wird auf die Durchführung der Methode eingegangen und die Bedeutung der Verlaufskontrolle während der Strahlentherapie mit Hilfe dieses angiographischen Verfahrens aufmerksam gemacht.

Literatur

1) Anacker, H. und H. St. Stender: Krankheiten der Lunge, Geschwülste. in: Klinische Röntgendiagnostik innerer Krankheiten. I. Thorax. Von R. Haubrich. Springer Verlag, Berlin-Göttingen-Heidelberg 1963.
2) Battezzati, M. et al.: Fortschr. Röntgenstr. 98 (1963), 705.
3) Bourne, M.S. und G.E. Greville: Gastroenterology 45 (1963), 667.
4) Drewes, J.: Die Phlebographie der oberen Körperhälfte. Georg Thieme Verlag, Stuttgart 1963.
5) Duff, P.A. and W.H. Granger: J. Urol. 65 (1951), 368.
6) Farinas, P.L.: Amer. J. Roentgenol. 58 (1947), 599.
7) Fischer, H.R.: Zbl. Phlebologie 3 (1963), 215.
8) Fuchs, W.A.: Radiol. clin. 30 (1961), 129.
9) Garbsch, H., F. Kaindl, E. Kautek und A. v. Orelli: Radiol. austriaca 14 (1963), 67.
10) Garusi, G.F. und Cresti, M.: Angiology, J. of vasc. Dis. Vol. 14, No. 5 (1963), 209.
11) Green, J. Ph. Rubin und G. Holzwasser: Radiology 81 (1963), 406.
12) Goldstein, M. und A. Dumont: Soc. Franc. Phlébol. XVI, 2 (1963), 121.
13) Helander, C.G. und A. Lindbom: Acta radiol. 52 (1959), 257.
14) Holtz, S. und W.E. Powers: Radiology 78 (1962), 583.
15) Howard, N.: Radiology 81 (1963), 380.
16) Iwahara, T.: J. Jap. Orthop. Ass 36 (1963), 13.
17) Kärcher, K.H. und D.v. Keiser: Der Radiologe (im Druck 1964).
18) Kremsea, K. und K. Münter: Fortschr. Röntgenstr. 77 (1952), 721.
19) Lamarque et al.: J. radiol. electrol. 43 (1962), 689.
20) Lindbom, A.: Frgebnisse der medizinischen Strahlenforschung. Neue Folge. Diagnostik. Therapie. Nuklearmedizin. Biologie. Bd. I. Georg Thieme Verlag, Stuttgart 1964.
21) Lund, R.L.: Inferior vena cavography on preoperative localization of pheochromocytoma.
22) May, R. und R. Nissel: Die Phlebographie der unteren Extremität. Georg Thieme Verlag, Stuttgart 1959.
23) Moore, H,D.: Brit. J. Surg. 37, 79 (1949).
24) Notter, G. und C.G. Helander: Fortschr. Röntgenstr. 89 (1958), 409.
25) Olivier, M. Cl.: Mém. Acad. Chir. 77 (1951), 324.
26) O'Loughin, B.J.: Amer. J. Roentgenol. 58 (1947), 617.
27) Otto, K. und H. Wern: Röntg. Fortschr. 99, 4 (1963), 473.
28) Pfeiffer, J. und R. Barke: Fortschr. Röntgenstr. 93 (1960), 549.
29) Rubin, P., J. Green, G. Holzwasser und R. Gerle: Radiology 81 (1963), 388.
30) Rüttimann, A. und M.S. Del Buono: Die Lymphographie. Ergebnisse der Medizinischen Strahlenforschung. Neue Folge. Bd. I, Georg Thieme Verlag, Stuttgart 1964.
31) Sammons, B.P. et al.: Amer. J. Roentgenol. 86 (1961), 718.
32) Dos Santos, R.: J. Urol. med. Chir. 39 (1935), 586.
33) Seldinger, S.J.: Acta radiol. Stockh. 39 (1953), 368.
34) Süsse, H.J.: Rö.-Praxis XVI, 6 (1963), 117.
35) Tantucci, M., A. Canessa und G.P. Pedetta: Chir. gen. (Roma) 12 (1963), 156.
36) Vandendorp, F. et al.: J. radiol. electrol 43 (1962), 125.
37) Vollmar, .J: Materia Medica Nordmark XVI (1964), 240.
38) Wanke, R. und H. Gumrich: Zbl. Chir. 75 (1950), 1302.
39) zum Winkel, K. und D. v. Keiser: Fortschr. Röntgenstr. 100 (1964), 90.