The University of Osaka
Institutional Knowledge Archive

Title	急性期高血圧性脳出血のMRI-1.5テスラ装置による検討-
Author(s)	内野, 晃; 大成, 宣弘; 大野, 正人
Citation	日本医学放射線学会雑誌. 1989, 49(10), p. 1243-1252
Version Type	VoR
URL	https://hdl.handle.net/11094/15197
rights	
Note	

The University of Osaka Institutional Knowledge Archive : OUKA

https://ir.library.osaka-u.ac.jp/

The University of Osaka

日本医放会誌：49（10），1243—1252，1989（平1）

急性期高血圧性脳出血のMRI

—1.5テスラ装置による検討—

九州労災病院放射線科
内野　晃　大成　宣弘　大野　正人

（平成元年3月27日受付）
（平成元年5月6日最終原稿受付）

Acute Hypertensive Intracranial Hemorrhage MR Imaging at 1.5T

Akira Uchino, Norihiro Ohnari and Masato Ohno
Department of Radiology, Kyushu Rosai Hospital

Research Code No. : 503.9

Key Words : Intracranial hemorrhage, Acute hematoma, MR imaging

Twelve patients with acute hypertensive intracranial hemorrhage underwent magnetic resonance (MR) imaging within 7 days after the ictus. T1-weighted (TR=400 msec; TE=20 msec) and T2-weighted (TR=2000 msec; TE=80 msec) images were obtained on a 1.5 Tesla MR system. Signal intensities of hematomas were carefully evaluated and were compared with white matter intensity.

A 9-hour-old hematoma was mildly hypointense on T1-weighted images, and was mildly hyperintense on T2-weighted images, suggesting a reflection of the high water content. On T2-weighted images, thin peripheral hypointense rim, probably due to deoxyhemoglobin, was also observed. Both of 15-hour-old hematoma and 21-hour-old hematoma had peripheral hypointensity on T2-weighted images. Both of 39-hour-old hematoma and 43-hour-old hematoma had central hyperintensity on T1-weighted images and iso-to-mild central hypointensity on T2-weighted images, suggesting a reflection of decreased water content. A 3-day-old hematoma had thin peripheral iso-to-mild hyperintense rim on T1-weighted images, presumably due to intracellular methemoglobin. A 5-day-old hematoma had thin peripheral hyperintense rim on T2-weighted images, probably due to free methemoglobin. A 7-day-old hematoma was hyperintense on T1-weighted images and was mildly hypointense to hyperintense on T2-weighted images, presumably due to mixed intracellular methemoglobin and free methemoglobin.

I. はじめに

脳出血の磁気共鳴断層像（Magnetic Resonance Imaging, MRI）は，経時的にさまざまな信号強度を呈することが知られている．その亜急性期～慢性期のMRI所見についてはすでに報告も多く，ほぼ一定しており，確立された感がある．しかし，急性期に限れば検討症例も少なく，報告者によって所見がさまざまである[1)~8)]．また，高磁場装置での検討はいまだ少なく[4)7)]，確立されたとは言えない．我々は1.5テスラ装置による発症7日以内の高血圧性脳出血12例のMRIを検討し，若干の知見を得たので報告する．

II. 対象および方法

対象は当院において1988年2月から1989年3月

Table 1 Patients with acute hypertensive intracranial hemorrhage examined by high-field MRI

Case No.	Age/Sex	Location of hematoma	Age of hematoma	Image intensity relative to white matter	
				On T1-weighted images	On T2-weighted images
1	31/M	Subcortex	9 hours	Mild hypo (clot) Hypo (serum)	Mild hyper (clot) Thin peripheral hypo rim Hyper (serum)
2	69/F	Cerebellum	15 hours	Peripheral mild hypo Central iso	Peripheral hypo Central iso~hyper
3	69/F	Thalamus	21 hours	Peripheral mild hypo Central iso	Peripheral hypo Central hyper
4	55/M	Subcortex	39 hours	Peripheral mild hypo Central hyper	Peripheral hypo Central iso~mild hypo
5	62/F	Subcortex	43 hours	Peripheral mild hypo Central hyper	Peripheral hypo Central mild hypo
6	88/F	Putamen	3 days	Thin iso~mild hyper rim Intermediate mild hypo Central hyper (small)	Peripheral hypo Central iso~hyper (small)
7	57/M	Putamen	3 days	Peripheral hyper Central mild hypo	Hypo
8	67/M	Thalamus	5 days	Peripheral hyper Intermediate mild hypo Central hyper (small)	Thin peripheral hyper rim Central hypo (large)
9	56/F	Subcortex	5 days	Hyper	Hypo
10	66/M	Putamen	5 days	Peripheral hyper Central iso	Peripheral hypo Central mild hypo
11	78/F	Subcortex	6 days	Hyper	Peripheral hyper Central iso
12	82/M	Putamen	7 days	Hyper Central iso (small)	Peripheral hyper Intermediate mild hypo Central iso~mild hyper (large)

hyper=hyperintensity, iso=isointensity, hypo=hypointensity

までにMRIを施行した高血圧性脳出血症例のうち，発症7日以内にMRIが施行された12例である．皮質下出血5例，被殻出血4例，視床出血2例，小脳出血1例で，男性6例，女性6例，年齢分布31～88歳である．全例MRI前にCTで脳出血と診断されていた（Table 1）．

使用機種はGE社製の高磁場MRI装置SIGNA 1.5Teslaで，すべてスピン・エコー（SE）法を用いた．スライス厚は5mmで，スライス間ギャップは2.5mmである．T_1強調像はTR/TE=400/20，プロトン密度およびT_2強調像はTR/TE=2,000/20，80のdouble echoで得た．まず，位置決め用にT_1強調像の正中矢状断を1スライス撮像し，原則としてOM line 0°の水平断を各々14スライス撮像した．データ収集マトリックスは256×256で，画像の積算回数は，T_1強調像では2回（データ収集時間は6分50秒），double echoによるT_2強調像では1回（データ収集時間は8分53秒）で，検査時間は30分弱である．

T_1強調像およびT_2強調像における血腫の信号を脳白質との相対的な強度から高信号，やや高信号，等信号，やや低信号，低信号の5段階に分類し，血腫の各部分における信号強度を詳細に観察し，分析した．

III. 結　果

T_1強調像およびT_2強調像における血腫の信号強度をTable 1に示す．発症9時間後の血腫ではT_1強調像にて大部分が均一なやや低信号で，辺縁の一部が低信号であった．T_2強調像では前者は周囲にリング状のやや低信号を有するやや高信号で，後者は高信号であった（Fig. 1）．発症15時間後と21時間後の血腫では，T_1強調像にて中心部は等信号，辺縁部分はやや低信号で，脳室内血腫は等信号であり，T_2強調像では中心部は等～高信号，辺縁部分は低信号，脳室内血腫は高信号であった（Fig. 2）．発症39時間後と43時間後の血腫では，

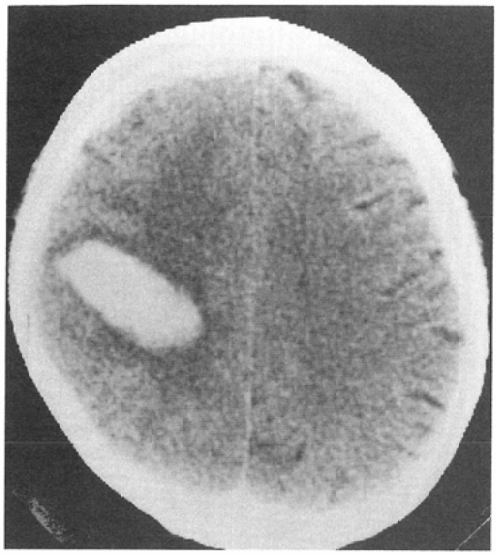

Fig. 1a

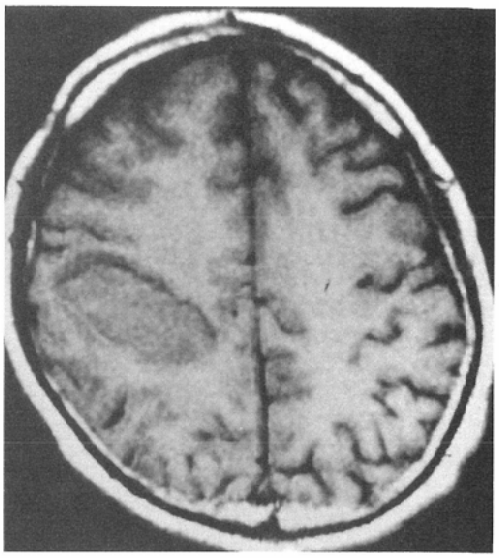

Fig. 1b

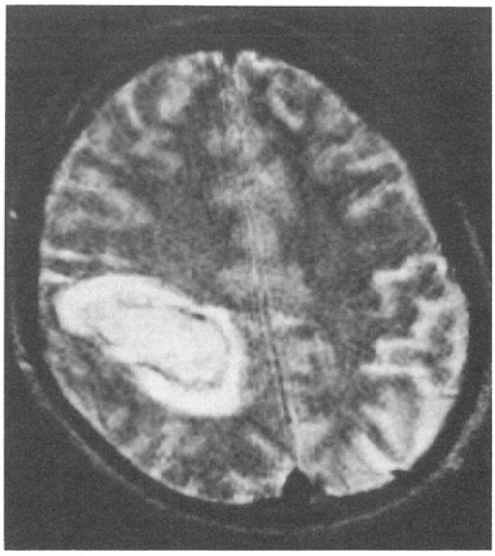

Fig. 1c

Fig. 1　Case 1 Subcortical hemorrhage (9-hour-old hematoma)
a. CT, b. SE 400/20, c. SE 2,000/80. The hematoma is mildly hypointense relative to white matter on the T1-weighted image, and is mildly hyperintense on the T2-weighted image. Thin peripheral hypointense rim is also demonstrated on the T2-weighted image. Fluid collection (serum) and perifocal brain edema are present.

T_1強調像にて中心部は高信号，辺縁部分はやや低信号，T_2強調像では中心部は等～やや低信号，辺縁部分は低信号であった(Fig. 3)．3日後の血腫の1例では，T_1強調像にて中心部に高信号，その周囲にやや低信号，さらにその辺縁部分には薄いリング状の等～やや高信号の3層構造がみられ，

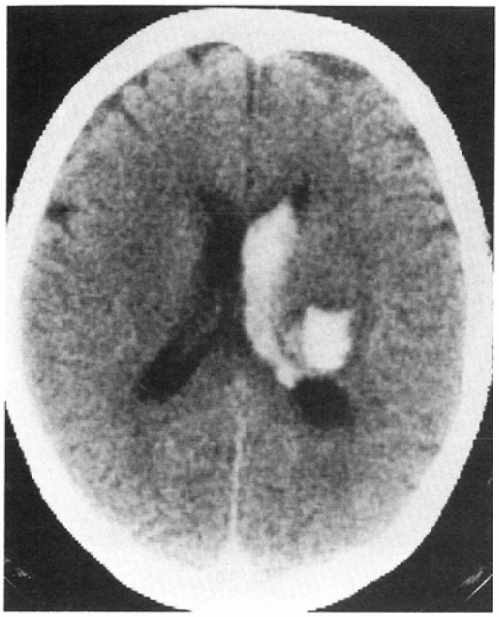

Fig. 2a

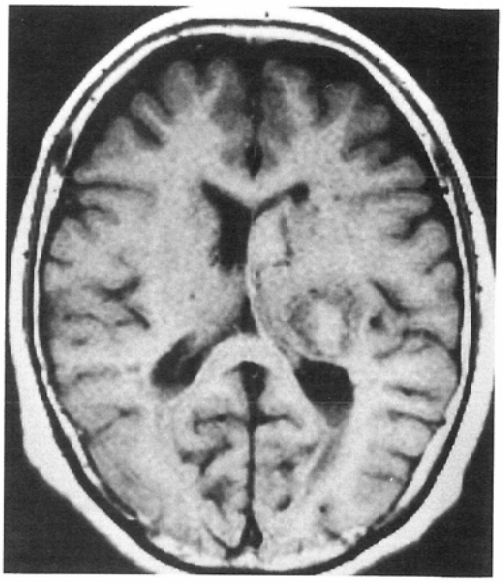

Fig. 2b

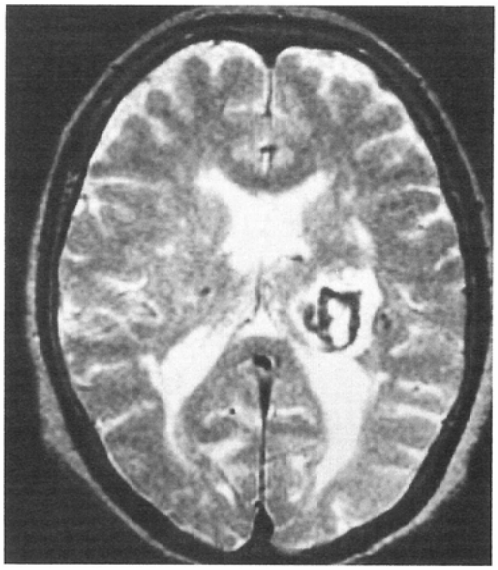

Fig. 2c

Fig. 2 Case 3 Thalamic hemorrhage with ventricular rupture (21-hour-old hematoma)

a. CT, b. SE 400/20, c. SE 2,000/80. Central portion of the hematoma and intraventricular hematoma are isointense on the T1-weighted image and are hyperintense on the T2-weighted image. Peripheral portion of the hematoma is mildly hypointense on the T1-weighted image and is hypointense on the T2-weighted image.

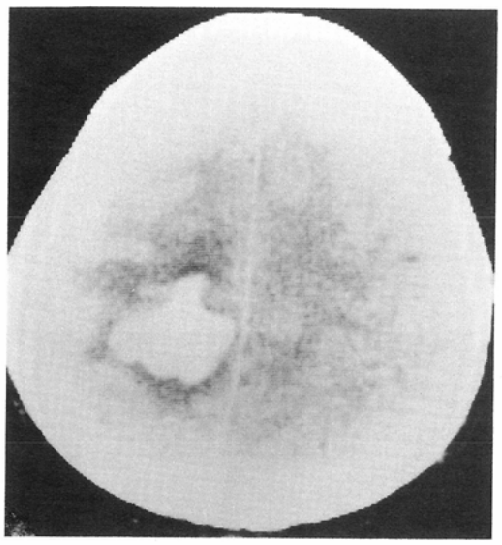

Fig. 3a

Fig. 3b

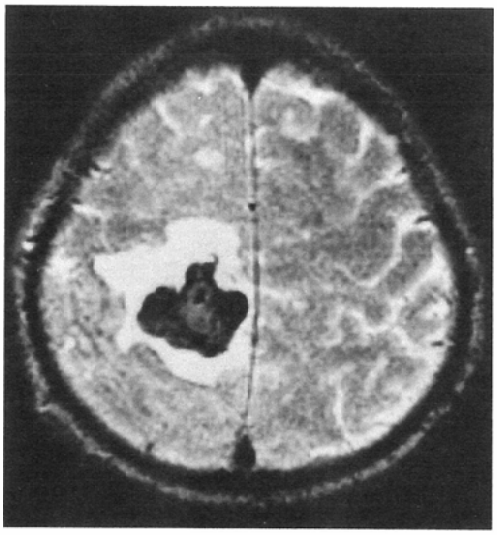

Fig. 3c

Fig. 3 Case 4 Subcortical hemorrhage (39-hour-old hematoma)
a. CT, b. SE 400/20, c. SE 2,000/80. The intensity of central portion of the hematoma increased on the T1-weighted image and decreased on the T2-weighted image.

T_2強調像では大部分が低信号で，中心付近に等～高信号がみられた(Fig. 4)．5日後の血腫の1例では，T_1強調像にて中心部は高信号，その周囲にやや低信号，辺縁部分には厚い高信号の3層構造を呈し，T_2強調像にて大部分は低信号で，辺縁部分には薄いリング状の低信号がみられた(Fig. 5)．7日後の血腫では，T_1強調像にて大部分が高信号で，中心部に小さな等信号があり，T_2強調像にて大部分が等～やや高信号で，その周囲に薄いやや低信号，さらにその辺縁部分には高信号の3層構造を呈した(Fig. 6)．なお，血腫周囲の脳実質の浮腫は全例に多少なりとも認められた．

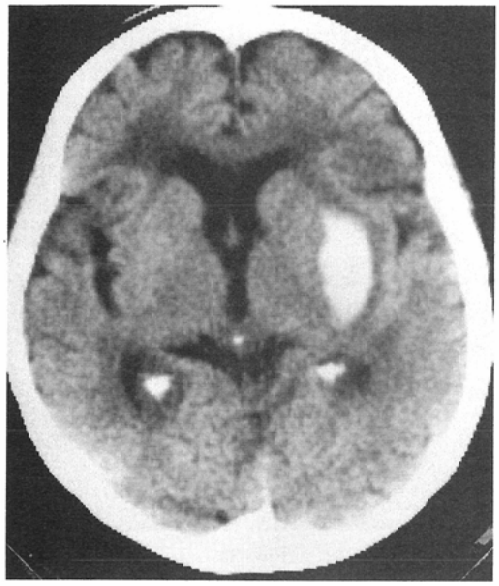

Fig. 4a

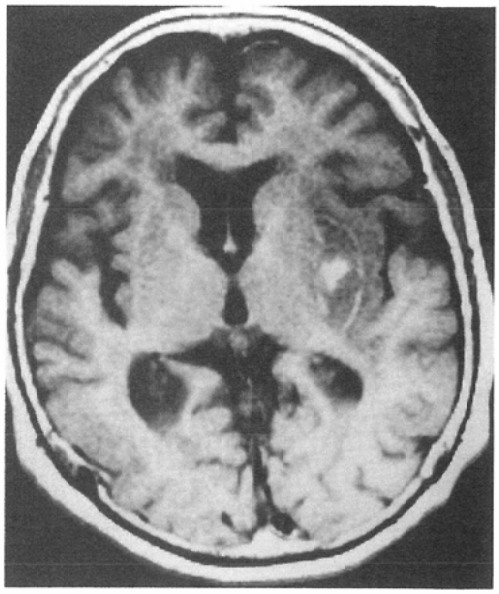

Fig. 4b

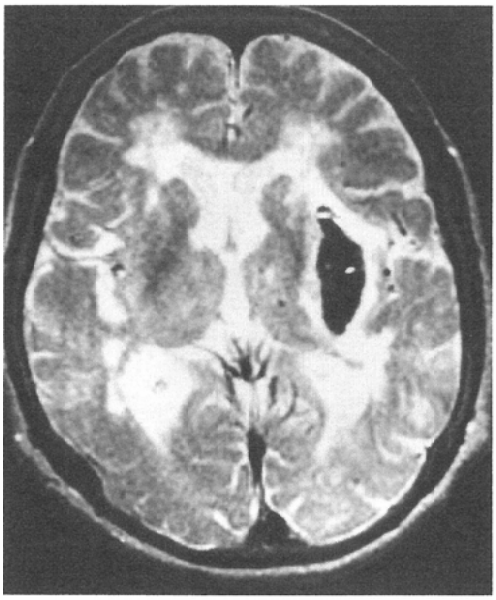

Fig. 4c

Fig. 4 Case 6 Putaminal hemorrhage (3-day-old hematoma)
a. CT, b. SE 400/20, c. SE 2,000/80. On the T1-weighted image, thin iso-to-mild hyperintense rim is observed. On the T2-weighted image, the hematoma is hypointense except for the central point.

IV. 考　察

MRI が臨床応用されはじめた初期の報告は，低磁場で画像の空間分解能も悪いが，Sipponen ら[1]は0.17T 装置を使用して IR 法による T_1強調像にて 1 週間以内の血腫は低信号であると報告している．DeLaPaz ら[2]は0.15および0.6T の装置を

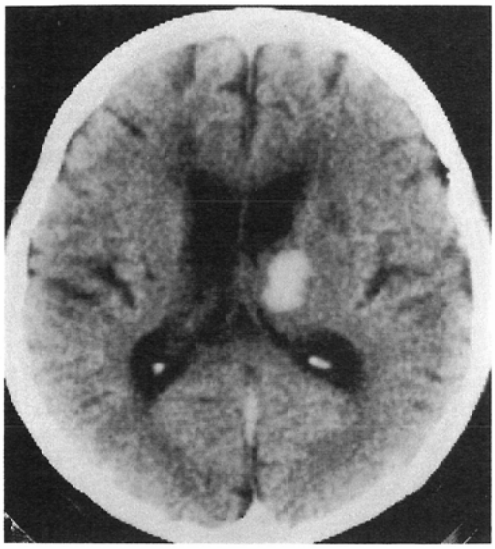

Fig. 5a

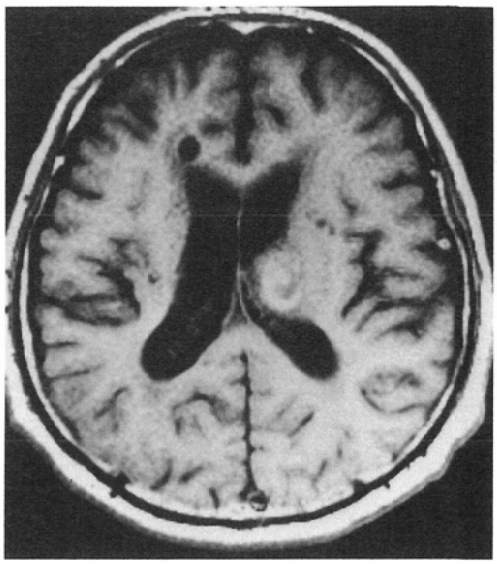

Fig. 5b

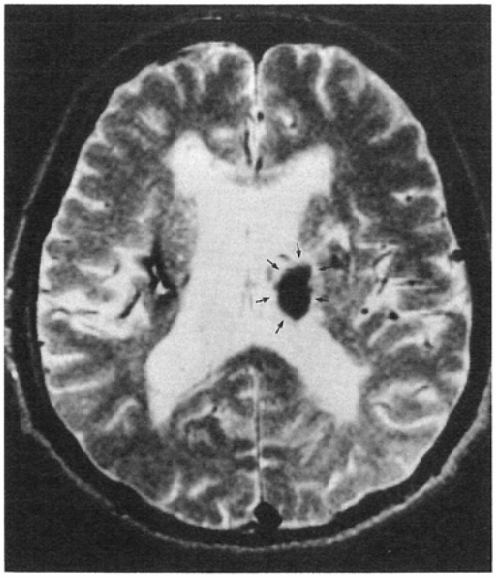

Fig. 5c

Fig. 5　Case 8　Thalamic hemorrhage (5-day-old hematoma)
a. CT, b. SE 400/20, c. SE 2,000/80. On the T1-weighted image, thick peripheral hyperintense rim is observed. Thus, the hematoma has target-like appearance. On the T2-weighted image, thin hyperintense rim is probably present medial to the brain edema (arrows).

使用し，1週間以内の血腫は T_1 強調像 T_2 強調像ともに脳白質と等信号であると報告している．再び Sipponen ら[3]は0.02T の超低磁場装置を使用し，IR 法にて高信号を呈した8時間後の血腫を報告し，超急性期の血腫の診断には超低磁場の方が有用であると強調している．これは T_1 値が静磁場強度に依存し，低磁場ほど相対的に大きな差が生じるためといわれている．

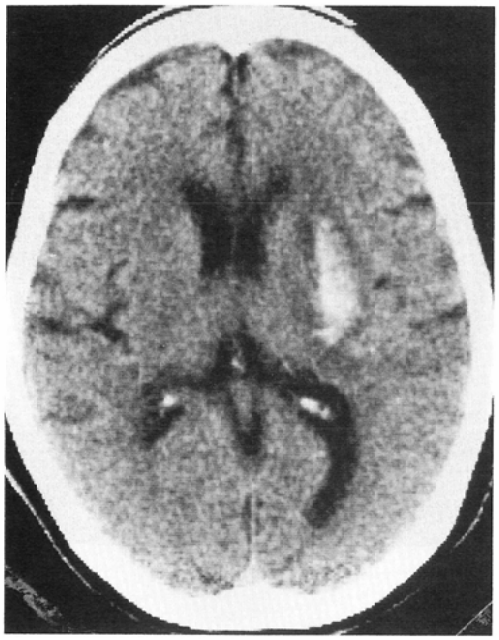

Fig. 6a

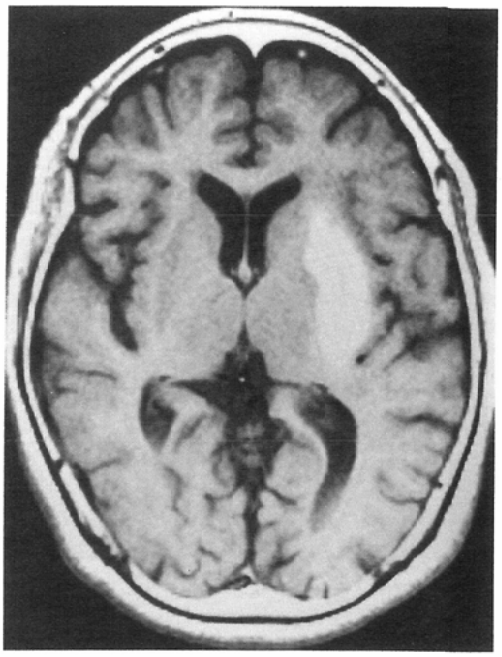

Fig. 6b

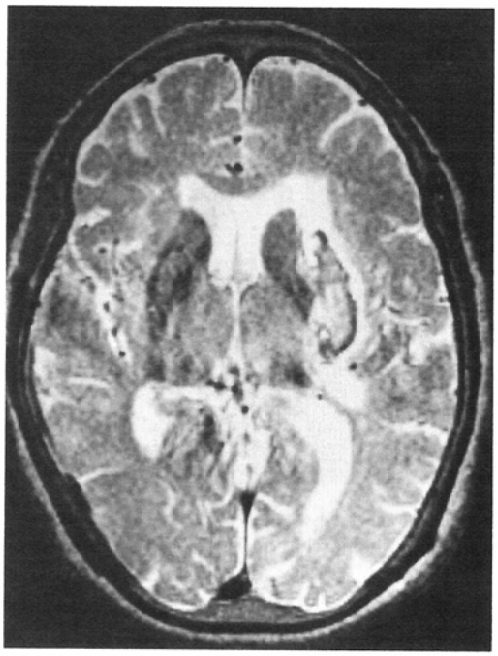

Fig. 6c

Fig. 6 Case 12 Putaminal hemorrhage (7-day-old hematoma)
a. CT, b. SE 400/20, c. SE 2,000/80. The hematoma is hyperintense on the T1-weighted image except for the central point. On the T2-weighted image, the intensity of the hematoma increased, especially in periphery.

一方，中磁場装置では，Doomsら[5]は0.35Tの装置にて，2日目までの血腫はT_1強調像で低～等信号，T_2強調像ではやや高信号で，3日目以降ではT_1強調像T_2強調像ともに高信号であると報告している．井上ら[6]は0.5T装置にて3時間後の超急性期例を検査し，T_1強調像T_2強調像ともに灰白質と等信号の血餅部分と脳脊髄液と等信号の血清とに分離した血腫を報告している．この症例は2日目にはデオキシヘモグロビンを反映してT_2強調像にて低信号となり，5日目にはメトヘモグロビンを反映してT_1強調像にてリング状の高信号となったという．また，Zimmermanら[8]は0.5T装置を用いて7日以内の血腫37例を検査し，12～24時間の血腫はT_1強調像でやや高信号，T_2強調像で高信号，2～3日目ではT_1強調像で等～やや低信号，T_2強調像で低信号，4日目からT_1強調像で高信号，5日目からT_1強調像でも高信号となり，7日目にはT_1強調像T_2強調像ともに高信号となり，亜急性期の血腫へと移行すると報告している．この報告は症例数も多く，中磁場装置での血腫の所見はほぼ確立されたと言えよう．

ところで，高磁場装置での報告はまだ少ない．Gomoriら[4]は1.5T装置を用いて血腫の経時的変化を観察し，ヘモグロビンの化学的変化と対応させて検討している．それによると，7日以内の血腫は赤血球内のデオキシヘモグロビンを反映してT_1強調像で等信号，T_2強調像で中心部が低信号であると報告している．ただし，症例数も少なく，詳細な検討はなされていない．再びGomoriら[7]は5日後の血腫がT_2強調像では低信号で，T_1強調像で一部高信号となり，その部分は赤血球内のメトヘモグロビンを反映していると説明している．我々の症例ではもっと多彩な像を呈した．

脳実質内に形成された血腫はまず血清と血餅とに分離し，前者は液体であるためにT_1強調像で低信号，T_2強調像で高信号である[6]．一方，血餅を形成する赤血球内のヘモグロビンはまだオキシヘモグロビンの状態である．このオキシヘモグロビンは反磁性であり，水素原子の緩和時間には影響を及ぼさない．よって，T_1強調像T_2強調像ともに等信号であると報告されてきた[4][6]．しかし，0.5Tの装置であるが，Zimmermanら[8]は上述のようにT_1強調像でやや高信号，T_2強調像で高信号と報告し，前者の理由は不明で，後者はおそらく血腫内の水分含有量が多いためであろうと推測している．我々が経験した9時間後の皮質下出血例では血腫は血餅と血清とに分離しており，血餅部分はT_1強調像でやや低信号，T_2強調像でほとんどがやや高信号であった．これは血餅の水分含有量が脳白質よりも多いためであると考えればよく説明できる．血餅の辺縁にみられた薄い低信号はおそらくデオキシヘモグロビンがすでに生成されつつあるためと考えられる．

次第に血腫を形成する赤血球内のオキシヘモグロビンが常磁性のデオキシヘモグロビンへと変化するため，水素原子のT_2値を短縮し，T_2強調像では低信号となる[4]．過去の報告では24時間以内にこの変化を指摘したものはみられない．我々の経験した15時間後と21時間後の血腫はT_2強調像にて辺縁部分がすでに低信号となっており，デオキシヘモグロビンへの変化はかなり早期に血腫の周囲から起こってくることがわかった．Gomoriら[4]は血腫の中心部から変化すると報告しているが，再検討されるべきと思われる．一方，血腫の中心部はT_1強調像で等信号，T_2強調像で等～高信号で，その原因はわからない．我々の39時間後の血腫では辺縁部分に大きな変化はないが，中心部の信号強度はT_1強調像で上昇，T_2強調像で低下してきており，水分含有量が減少したと考えられる．

デオキシヘモグロビンはやがてメトヘモグロビンに変化するが，後者はT_2値のみならずT_1値も短縮させるため，T_1強調像で高信号，T_2強調像で低信号となる[4]．我々の経験した3日後の血腫にはT_1強調像にて辺縁に薄い等～高信号域が出現しており，これはメトヘモグロビンを反映していると考えられるが，この化学的変化も辺縁からおこってくる．

さらに，赤血球が崩壊してメトヘモグロビンが流出すると，T_1値は短縮したままであるがT_2値が延長するため，T_1強調像T_2強調像ともに高信号となる[4]．我々の経験した5日後の血腫にて，T_2強調像の辺縁部分に浮腫と重なってかわりにくい

が，薄い高信号域が出現しており，赤血球の崩壊を反映していると考えられる．我々の経験した7日後の血腫では，T_1強調像で中心部を除く大部分が高信号，T_2強調像で辺縁部分が高信号で，中心部の信号強度も上昇してきており，赤血球の崩壊が辺縁から進行して赤血球内メトヘモグロビンと流出メトヘモグロビンとが混在しているためと考えられる．

やがて，流出メトヘモグロビンが主成分となって，亜急性期の特徴的所見として知られるT_1強調像T_2強調像ともに均一な高信号となっていく[4)6)]．

ところで，脳出血は脳梗塞とは異なって発症直後からCTで高吸収域として明瞭に描出できる．また，CTではスキャンしている5～10秒間静止していればそのスライスは良好な画像が得られる．一方，MRIではデータ収集中の5～10分間に体動があると画像は劣化し，特にT_2強調像では読影に耐えられない画像となりやすい．検査時間が30分ほどかかることも急性期の不穏状態にある患者の検査としては好ましくない．このような理由から当院にては脳出血の急性期はCTのみでMRIまで施行することは少ない．Doomsら[5)]も述べているように，急性期の脳出血にMRIを施行する意義は少ないが，我々の対象症例に皮質下出血が比較的多かったことからもわかるように，血管奇形などの出血の原因疾患の除外には有用である[9)]．

V. まとめ

発症7日以内に1.5テスラ装置にてMRIが施行された高血圧性脳出血12例の血腫の信号強度を脳白質と比較して詳細に分析し，以下の結論を得た．

1）発症9時間後の血腫は，血餅と血清とに分離し，血餅は水分含有量が多いためかT_1強調像でやや低信号，T_2強調像でやや高信号であった．この高信号の周囲にはすでに薄い低信号域があり，デオキシヘモグロビンが生成されつつあると考えられた．

2）発症21時間後の血腫では，T_2強調像にて辺縁部分の低信号域が厚くなっていた．血腫の中心部は，原因不明であるが，T_1強調像で等信号，T_2強調像で高信号であった．

3）発症39時間後の血腫の中心部は，水分含有量が低下したためか，T_1強調像で高信号，T_2強調像で等～やや高信号であった．

4）発症3日後の血腫では，赤血球内メトヘモグロビンの生成のためか，T_1強調像で辺縁に薄い等～やや高信号域が出現した．

5）発症5日後の血腫では，赤血球の崩壊が始まったためか，T_2強調像で辺縁に薄い高信号域が出現し，T_1強調像の辺縁の高信号域は厚くなった．

6）発症7日後の血腫では，赤血球内メトヘモグロビンと流出メトヘモグロビンとの混在のためか，T_1強調像で大部分高信号，T_2強調像で辺縁部分は高信号，中心部も等～やや高信号であった．

検討した症例は6例が脳卒中診療科，4例が神経内科，2例が脳神経外科からの検査依頼であり，関係の諸先生方に御礼申し上げます．

文献

1) Sipponen JT, Sepponen RE, Sivula A: Nuclear magnetic resonance (NMR) imaging of intracerebral hemorrhage in the acute and resolving phases. J Comput Assist Tomogr 7: 954—959, 1983
2) DeLaPaz RL, New PFJ, Buonanno FS, et al: NMR imaging of intracranial hemorrhage. J Comput Assist Tomogr 8: 599—607, 1984
3) Sipponen JT, Sepponen RE, Tanttu JI, et al: Intracranial hematomas studied by MR imaging at 0.17 and 0.02 T. J Comput Assist Tomogr 9: 698—704, 1985
4) Gomori JM, Grossman RI, Goldberg HI, et al: Intracranial hematomas: imaging by high-field MR. Radiology 157: 87—93, 1985
5) Dooms GC, Uske A, Brant-Zawadzki M, et al: Spin-echo MR imaging of intracranial hemorrhage. Neuroradiology 28: 132—138, 1986
6) 井上佑一，竹本和正，橋本博美，他：脳出血のMRI，日本医放会誌，46: 1198—1206, 1986
7) Gomori JM, Grossman RI, Hackney DB, et al: Variable appearances of subacute intracranial hematomas on high-field spin-echo MR. AJR 150: 171—178, 1988
8) Zimmerman RD, Heier LA, Snow RB, et al: Acute intracranial hemorrhage: intensity changes on sequential MR scans at 0.5T. AJR 150: 651—661, 1988
9) New PF, Ojemann RG, Davis KR, et al: MR and CT of occult vascular malformations of the brain. AJR 147: 985—993, 1986