OUKA
The University of Osaka
Institutional Knowledge Archive

Title	胃潰瘍症のエツクス線診斷並に治療
Author(s)	樋口, 助弘
Citation	日本医学放射線学会雑誌. 1952, 12(1), p. 1-23
Version Type	VoR
URL	https://hdl.handle.net/11094/15212
rights	
Note	

The University of Osaka Institutional Knowledge Archive : OUKA

https://ir.library.osaka-u.ac.jp/

The University of Osaka

胃潰瘍症のエツクス線診斷並に治療

東京慈惠會醫科大學教授
醫學博士 樋 口 助 弘

On the Studies of X-ray Diagnosis and Therapy of the Gastric Ulcer

Prof. Dr. Sukehiro Higuchi
Department of Radiology, Jikeikai University Medical School

本研究は文部省科學研究費により行われ，昭和23年第7回日本醫學放射線學會の宿題報告を主體とし更に爾後の研究をも加味したのである．

（昭和26年6月20日受付）

Content

In diagnosis, I have stressed now and then till to-day, on my opinion from X-ray findings on gastric ulcer. My conception is divided into direct symptoms, sub-direct symptoms, indirect symptoms and organic changings due to ulcer. Combining with these I have reported the symptoms of the cancerous changings and perforations of the ulcer. Next, after X-ray examinations in other words, the oral method, polisography, kymography, and gastric folds photography, I have reported time and again on my experiences on these methods. I have minutely reported our method of differentiating the anterior and posterior wall of gastric folds photography concerning the practicability on gastric ulcer. Thereby, from these various methods I have gained confidence on the diagnosis of early ulcer. One must master these examination methods.

In therapy, there is not yet an ideal method to cure this ulcer, etiologically and foundamentally. I have strived to catch the etiology of ulcer and concepted that there is the local and general etiology. The latter comes from the dysfunction of the autonomic nerves and from the lack of Vitamin C, and most of the causative of ulcer was found to be from the former. Thereby, from treating 385 patients, and from the animal research, I have produced artificial ulcers and have studied them pathologically and histologically. From these results I have manifested the irradition area and its radiological conditions and have formulated the therapeutic method. With this I have added the Vitamim C to cure ulcer foundamentally. I have manicured this method to many patients and have seen good results.

I understood from this method that there is a very close relationship between the Onodera's symptom and the cure of ulcer, and also it is easy to determine the differential diagnosis between cancer and callous ulcer.

目　次

第Ⅰ章　緒言
第Ⅱ章　胃潰瘍症のX線診斷
　第1節　胃潰瘍症の病理解剖學的分類のX線學的觀察
　第2節　胃潰瘍症のX線所見
　　第1項　直接症候
　　第2項　準直接症候

第3項 間接症候
第4項 胃潰瘍症の器質的續發症候
第5項 胃潰瘍巢の穿孔
第6項 胃潰瘍巢の癌性變性
第3節 胃潰瘍症のX線診斷手技
第1項 充盈法
第2項 胃粘膜皺襞法
第3項 重複撮影法
第4項 胃のX線キモ撮影法
第5項 胃壁撮影法
第III章 胃．十二指腸潰瘍症のX線治療
第1節 胃．十二指腸潰瘍症の成因に就ての考察
第2節 頸部並に上胸椎部の大量X線照射による脊椎や交感神經節の組織學的變化並に發生した胃潰瘍巢の病理解剖學的組織學的變化に就て
第1項 照射條件
第2項 脊髓剔出術
第3項 交感神經節剔出術
第4項 病理組織學的檢査手技
第5項 發生した胃潰瘍巢の病理組織學的所見
第6項 照射部神經系統の病理組織學的所見
第3節 余の頸部並に上胸椎部照射の理論
第4節 余のX線照射法
第5節 胃潰瘍症とビタミンCとの關係
第6節 X線を治療の主體とした余の胃．十二指腸潰瘍症の療法
第1項 本療法による治癒經過の觀察
第2項 X線所見と臨床所見との經過比較
第3項 潰瘍癌なりや胼胝性潰瘍なりやの鑑別
第4項 吐血後の處置
第5項 本療法の最適應症
第IV章 結 論

I 緒 言

胃潰瘍症の診斷は患者の主訴，前史，現症を充分聽取したる後X線檢査所見を主とし，其他の症候即ち疼痛，壓痛，呑酸，嘈囃，嘔氣，嘔吐，吐血，潛血，胃液，胃曲線等を副とし此等所見を綜合して檢討する事に依て爲し得るのである．しかも尙お胃癌，慢性胃炎，膵炎，膽嚢炎，蟲垂炎等との鑑別は充分愼重でなければならない．

第II章 胃潰瘍症のX線診斷

現在ではX線檢査を省略した診斷は畢竟推憶の域をだつしないと考えられる．X線檢査は潰瘍巢の位置，大きさ，形狀，近接臟器との關係，胃機能障碍の程度等から位置的質的並に量的診斷をなし得るので治療方針を建て豫後を判定する上に缺くべからざるものである．而して胃潰瘍症のX線診斷は壁龕を發見すれば決定的であるが病巢の小淺，內容物の存在，發生部位的關係，檢査手技の拙劣等に依つてX線像として現出し得るものは先づ83%以下とみて宜敷しい．此場合臨床所見が顯著であるにかゝわらず壁龕の檢出が困難の事もある又逆に臨床所見が輕微なのに大きな壁龕を證明し得る事も少くない．胃潰瘍症に於ける壁龕檢出率の高低は發生部位により差異がある．即ち胃體部小彎側壁龕の檢出率と幽門部小彎側の其れとを比較するに後者が著しく低率である事は胃X線檢査の經驗に富む者の等しく首肯する所である．しかも幽門部小彎側に於ける胃潰瘍發生率が他の何れの部より高い事は病理解剖上又外科手術の結果から確認されている．以上潰瘍巢は必ずしもX線像に表現し得るものにあらず，又逆に壁龕を認めなくとも潰瘍巢の存在を肯首せざるを得ない場合も多々ある．即ち潰瘍巢は單に胃壁に生じた非有機的器質的變化ではなく，其の周圍の健常組織と充分關連性がある．從つて其等有機的作業期に於ては夫々周圍の作業に先んじ或は伴い或は遲れて何らかの機能的異常又は形態的變化を局所並に關聯せる個所に發現するは明白であり此の病變に基く機能的異常若くは形態的變異が間接症候發現の原因である．而して直接症候即ち壁龕の檢出が困難であるか或は不可能な場合にはこの間接症候が診斷の有力なる據り所となる事も亦止むを得ないのである．

第1節．胃潰瘍症の病理解剖學的分類のX線學的觀察．

單純性胃潰瘍は粘膜乃至粘膜下層が侵された極く表在性の組織缺損であり，

胼胝性胃潰瘍は潰瘍が筋層迄穿鑿して出來るので局所には小圓形細胞の浸潤や結締織の新生增殖がある．後者が胃內腔に面する個所は强固なる壁

を以て形成され殆んど動かない，壁龕は胃壁内に於て外側に向つて進展する．

穿孔性胃潰瘍は筋層や漿膜をも穿通して胃の内外が交通した型である．

以上三型は病理解剖學的には判然とするがX線診斷上には劃然と區別しかねる場合も少くない．元來胃のX線像は普通は其の内腔の狀態を示すのであるから，此等の病理解剖學的特徴の全貌が其のまゝX線所見として現われる．從つて逆にX線所見からして胃内腔の病理解剖學的變化を一定度推測し得る筈である．

第2節　胃潰瘍症のX線所見

余は大別して次の4症候とした．

第1項　直接症候は胃潰瘍症の決定的診斷的所見であり潰瘍性壁龕が是である．而して粘膜組織缺損程度の極く淺い單純性潰瘍では，勿論充盈法のみでは壁龕の證明が困難である．然し入念にしかも巧妙なる粘膜皺襞檢査法を加味すれば可能の事も少くない．此の場合一斑點に集中する放線狀皺襞を觀る．これは潰瘍の刺戟により病巢周圍に限局性の強い筋痙縮が起つて形成されたものと解される．單純性潰瘍の斑點陰影と單なるバリウム斑點とは愼重に鑑別するを要す，即ち前者も輕い壓迫や觸診で除去される事が多い，然し其陰影には常に壓痛がある，斯る場合には粘膜の狀態，間接症候や臨床所見を充分參酌すべきである．胼胝性潰瘍では胃内腔に於ける壁龕入口の周緣は堤防狀に現われる，造影劑が進入し充盈すれば壁龕は添加陰影として胃陰影と連絡し其外側に周邊平滑にして軟味のある半圓形，楕圓形或は圓錐形の膨隆を現わす，之を適量壓迫するに壁龕入口の基底が堤防狀澄明帶となつて認められる．一般に小彎側のものは顯出率がよくて對側の大彎には痙縮性彎入があり，粘膜皺襞は壁龕に向つて集合する．重複撮影では其の部分には蠕動が缺如する之れが門症狀である．又正面潰瘍では點影乃至斑影から發足する放線狀の粘膜皺襞像を認める(附圖1)．穿孔性胃潰瘍(附圖2)即ち潰瘍が腹腔に穿孔すれば急性穿孔性腹膜炎が起るは當然であるが，自然はよく之を阻止する．即ち潰瘍の穿孔前多くは胃周圍炎を起し近接臟器例之膵臟，肝臟，大網膜等に癒着して防禦工事をする，穿孔は其後に來るのが多い．穿孔性胃潰瘍の壁龕を造影するにバリウム陰影斑は孤立して胃陰影の外にあり，時には細い莖を以て連絡する．立位では其内容が造影劑，中間層，瓦斯體の3層に分れるのが定石であるが比較的廣い基底で直接胃陰影に移行し，内容もバリウム層のみからなるものもある．斯る場合胼胝性との鑑別が困難であるが一般に壁龕が拇指頭大以上であれば穿孔性潰瘍と考えてよい．

第2項　準直接症候．本症候を認むれば，診斷は殆ど決定的ではあるが尙お2，3疾患と鑑別しなければならない．而して其等症候は次の樣である．

A)　門症狀(附圖3)は潰瘍部に一致して起る環狀筋の痙縮による蠕動の限局性缺如と考うべき現像で重複撮影や動態撮影に依て如實に證明し得る．然し胃癌や胃壁が他臟器と癒着した場合等にも現われる所見である．

B)　粘膜皺襞集中像(附圖1)は潰瘍の刺戟による粘膜下筋層の痙縮又は周圍組織の瘢痕形成に依て粘膜皺襞が一點に集中している狀態である．其の集中點に限局性壓痛があれば胃潰瘍と診斷して宜敷しい．潰瘍が小彎にあれば粘膜皺襞が其個所に集中して放線狀をなし潰瘍に相當して點狀乃至斑狀の凸隆陰影を呈す．壓痛は其陰影に顯著である．

第3項　間接症候は胃潰瘍症以外膽嚢炎，膽石症，蟲垂炎其他腹腔内臟器の疾患並に自律神經系の神經症にも觀られる症候である．胃潰瘍症では潰瘍の刺戟による胃の神經性昂奮に基すく胃運動機能の變化により下記の症候がよく觀られる．

A)　胃の緊張昂進．此が强ければバリウム造影劑の胃内進入は遲々として進まず胃は牛角形で胃泡は半圓形を呈す，又潰瘍の刺戟で胃小彎側縱走筋の痙縮が强ければ機能的の蝸牛殻狀包捲胃乃至巾着胃(附圖4)を形成する．緊張が胃筋全體に亙つて極度に昂進した場合換言すれば胃筋全體が痙縮すれば胃は小さくなり蠕動は缺如する．痙縮が部分的に强く現われた場合が噴門痙縮，幽門痙縮であり，小彎痙縮では痙縮性瓢箪胃を形成する．

幽門痙縮では胃蠕動は強く昂進するが器質的狹窄と違つて高度の胃擴張を來たす事はない．幽門前痙縮性絞扼即ち Lenk の症候は胃潰瘍又は十二指腸潰瘍症によく現われる症候であり，幽門前大彎側の痙縮性彎入の爲め造影劑投與後3乃至6時間頃殘溜食餌が一は十二指腸球の底部に他は痙縮性彎入に依て區分された幽門部及び胃下極に各々殘溜し，玆に3階段狀に排列した半月形陰影を現わす．時に前者を缺く事又は前者と後者とを缺き中者の陰影のみとなる事もある．是を幽門前殘溜陰影と謂ふ．

B) 蠕動昂進及び抑制．蠕動昂進は殊に幽門潰瘍の場合に深く且つ高度である．Kreuzfuchs は十二指腸潰瘍があつて胃の蠕動が初期には著しく昂進するが漸次低下して排出時間が延長し食後6時間を經過しても尙お造影劑が殘留しているのを十二指腸性胃運動 Duodenale Magen Motilität と稱えた．幽門近接部潰瘍で機能的閉塞不全と蠕動昂進のある場合に屢々觀られる症候である．胃が緊張と蠕動昂進とを伴う場合には幽門が右上方に變位する，之を胃の右側距離の增大と謂う．斯る場合胃大彎の鋸齒形成は顯著である．一般に胃の緊張昂進と蠕動昂進とは或程度迄平行するが緊張が過度に昂進すると蠕動はむしろ抑制される．

C) 十二指腸下方水平部の異常擴張並に其部に於ける造影劑の高度澁溜は殊に十二指腸潰瘍及び幽門部潰瘍に觀られ，時に澁溜造影劑が振子運動をする事がある．

D) 胃液分泌過多．此は胃分泌機能が昂奮狀態にある場合に現われる所見で中間層が厚くなる．胃潰瘍症では胃酸過多が多い．從つて胃排出機能は一般に遲延する．

E) 壓痛點．小野寺壓痛點は胃潰瘍症と特殊の關係にある(III章6節參照)．潰瘍巢を壓すると常に疼痛を訴える．透視檢査により限局性の壓痛點を探知する事は診斷上重要である．神經症の場合は壓痛點が一般に不定である．

第4項．胃潰瘍症の器質的續發症候

胃潰瘍の瘢痕形成乃至其の萎縮又は胃周圍に生じた炎症性癒着の爲め胃は諸種に變形する，之が器質的續發症候である．

A) 胃周圍炎性癒着．胃潰瘍は屢々胃周圍の腹膜に炎症を誘發し瘢痕癒着を來たし胃陰影の外輪に鋸齒狀，劍狀乃至天幕狀突起を現わす．之は小蠕動や肥厚性粘膜皺襞の橫面像等と充分鑑別するを要す．

B) 瘢痕收縮の結果生ずる胃の變形

a) 蝸牛殼狀包捲．小彎にある潰瘍が瘢痕收縮した場合幽門は胃體部に近接して胃の變形を來たす，其極端のものが巾着胃である．即ち本症は器質的にも亦前記機能的にも惹起し得るのである．

b) 瘢痕性瓢箪胃は連絡路が極めて狹くて小彎側に偏在する．其れが充盈に當ては先ず上嚢が充され次で下嚢に及ぶ．兩嚢共彈力性柔軟で兩者間の大彎側彎入は深く且つ急角度である．

c) 瘢痕性幽門狹窄症は幽門乃至幽門部潰瘍が瘢痕收縮して狹窄を起したのである．輕症では胃筋が強く收縮して此等障碍に打勝ち胃內容を十二指腸に排出するが，狹窄が高度になると漸次內容の停滯を來たし胃は二次的に擴張し遂に運動機能不全狀態になる．機能的痙縮性のものと對比すると意義が深い．

d) 幽門閉塞不全症は幽門の瘢痕收縮や浸潤に依て起る症候で多くは狹窄と合併する．此場合幽門の Hirsch-Mehring 反射が充分行われずバリウム造影劑は十二指腸へ絕えず排出され持續球を形成する事が多い．胃は無論擴張する．

第5項 胃潰瘍巢の穿孔

胃潰瘍巢が穿孔すると高度の疼痛と臨床的に相當確實な所見があるのでX線檢査の對照となる事は稀である．然しX線檢査を行う場合は決して造影劑を投與してはならない．透視檢査又は單純撮影で穿孔性氣腹に注意すべきで，苦痛でも立位，坐位乃至は此等類似の體位で檢しないと所見が得られない．斯る體位では橫隔膜と肝臟との間に瓦斯の存在するを認める．

第6項 胃潰瘍巢の癌性變性

A) 潰瘍性壁龕が拇指頭大で其の平滑柔軟なるべき邊緣が硬固になり恒存性の鋸齒形成があり，又基底兩端に於ける防護壁に齒牙形成があれば癌性變性を疑うに充分である．

B) 幽門部潰瘍で幽門狹窄により胃が極度に二次的擴張し幽門部に恒存性に腫瘍を觸知する場合は癌性變性を考えるべきである．

第3節　胃潰瘍症のX線診斷手技

胃潰瘍症のX線診斷手技は普通胃疾患の其と同樣で充盈法と皺襞法とに依て器質的變化を知り重複撮影と動態撮影とで機能的乃至器質的變化を探ぐるのである．然し結局充盈法が基本的檢査方法で其他は補促的になるが理論的にも實際的にも重要の意義があるので是れ亦不可缺のものである．

A）檢査順次は原則として立位でバリウム造影劑を與える．先ず1口乃至2口を嚥下せしめて胃內進入の狀態を觀察する．之に依て診斷の手懸りを得る事が少くない．殊に噴門から體部小彎にかけてはこゝを圓滑に通過するか一寸ひつかかるか又は暫時停滯するか等通過狀態の微妙な變化に留意する．次で胃粘膜皺襞を檢査し終了直後一定量のバリウム造影劑を與えて胃を充盈せしめ直に腹臥位で重複撮影を行う．終れば立位で背腹方向，第Ⅰ斜位，第Ⅱ斜位で觀察し更に臥位では仰臥位半右側仰臥位又は腹臥位等で檢査し更に立位で精査する．斯して造影劑投與後1時間，3時間，6時間，18時間と謂う樣に臨機排出狀態を觀察する．以上は余の胃檢査術式の基準であり，余は全部行う事の出來ない場合には最小限充盈法と皺襞法とを施行することにしている．

B）檢査時の注意．檢査は常に胃の空虛時を選ぶべきで檢査前少くも10時間位は絕食にする．檢査の際胃に內容物があれば胃運動機能に變化を來たし殘溜食片は時に假性陰影缺損として癌腫や慢性肥厚性胃炎等と誤診される．誤診されない迄も胃壁の變化，邊緣の性質等を知る上に少なからぬ障碍となるのである．一般に壁龕內の造影劑は胃が空虛になつた後にも孤立性陰影斑點として殘存する．從つてもし充盈法のみを行つた場合は造影劑が排出されて胃が殆んど空虛になる頃，卽ち造影食後2～3時間後更に檢査するを要す．

第1項　充盈法

充盈法に就ては今更述べる迄もないが前記立位と臥位とで檢査し操作中少なくも一度は半右側仰臥位にするを要す．此體位では幽門部や十二指腸部を精査する事が出來，得る所多大である．余は斯くして十二指腸膽道瘻の10數例を診斷し昭和8年日本レントゲン學會雜誌に最初の3例を報告している．又穹隆部の檢索は立位で硫酸バリウムを飮ませると此部の上部外側が瓦斯で充される．依て臥位で檢した後更に立位にすると此の部の皺襞に造影劑が附着して診斷上好都合である．充盈法は側面潰瘍の追求には良いが正面潰瘍は造影劑により厚く覆われ發見困難の事が多い．其の缺を補うのが皺襞法である．

第2項　胃粘膜皺襞法[1)2)3)4)5)7)9)]

Berg[11)12)13)] Chaoul[14)] 等の研究により殆んど完成の域に達したかの觀があるが，其後もSchindler u. Sielmann[16)] 等により胃鏡所見と對比しての研究が續行された．又余等[10)]の胃前後壁粘膜皺襞分離撮影法等の成果もある．

A）造影劑の具備すべき條件は理想的には陰影の濃度が大でしかも粒子は微細で均等に分布し適當の粘稠度を保持し擴散性に富み，粘膜面の纖細なる間隙にも容易に浸入し得て沈澱性少なく粘膜面と或程度の膠着力を有し其上層に被膜をつくるものとされている．然し斯る理想的の造影劑は現在は見當らないので不本意乍ら次のものが使用されている．

B）硫酸バリウムに諸種の接合劑や矯味料を加えた製劑例之チトバリウム，ラクトバリツト，ユニバリツトの類，卽ち水を以て3對2の比率に混じ入念に攪拌し均等質クリーム樣浮游液としたもの．但し使用量は1口乃至2口で充分であるが胃の狀態により幾分變える．

C）敎室の谷口孝雄，中原一臣の處方になるものは

純硫酸バリウム	8.0瓦
グリセリン	6.0匁
0.2%トラガントゴム	2.0匁

をよく混和し其の3.5匁を1回量として用うる．

〔註〕0.2%トラガントゴムは廣口瓶に水200匁を採りトラガントゴム0.4瓦を靜に入れて放置すれば漸次溶解する．此の造影劑使用の場合は多過ぎない事が肝要で5匁のピストンに3.5匁を吸引して舌上に乘せ合圖と共に呑込ませるがよい．但し粘稠度が强く粘膜に膠着して嚥下の際なかなか

降下しない缺點があるので近頃は殆んど使用しない.

D) 二酸化トリウムのゾル卽ちトロトラストやウンブラトールは胃液の pH 及び粘膜表面の帶電狀態の異常により容易に凝固するので胃粘膜の檢索には適當でない.

E) 粘膜皺襞檢査手技

a) 準備. 充分診斷能ある粘膜皺襞像を得るには豫め胃を完全空虛にする事が肝要で多量の胃液殘溜は最大の障碍になる. 卽ち造影劑は稀釋されて胃壁附着が妨げられる. 故に此の檢査は空腹時他の X 線檢査手技に先んじてやるのがよい. 只だ特別に分泌液の多い時は Einhorn の Sonde で胃液を排除して行う, 若し幽門狹窄等の爲め內容が多量滯溜する場合は胃洗滌を行う要がある. 又腸管瓦斯による胃外壓迫を避けるには檢査前充分高位灌腸し腸內容を排除する事が望ましい.

b) 體位. 透視臺を 0～10 度內外に傾斜し背位で造影劑を全胃壁へ一樣に塗布するのがよい. 腹位では脊柱の壓迫又立位では造影劑の沈下する等の不利がある.

c) 適當の壓迫. 手按撫. 腹式呼吸, 體位變換等により可及的平等且つ纖細に造影劑を塗布する. 又臨機 Berg の所謂適量壓迫の下に狙撃連續撮影を行うとか Chaoul の空氣壓迫器, Eisler, Lenk の Distinktor 其他小綿布團等を使用して目的を達する事もある.

F) Pneumorelief 少量の造影劑を胃壁に塗布し引續き Sonde で空氣300cc內外を送入し撮影する. 又酒石酸と重曹水とを用いて炭酸瓦斯を發生せしめて行う事もある. 然し不注意に送氣すると胃壁が過度に擴張し微細皺襞像を消失せしめる. 殊に胃潰瘍では胃穿孔の恐れもある.

G) 余等の胃前後壁粘膜皺襞分離撮影法[10]. (附圖 5 A.B.C)

胃粘膜皺襞檢査に當り其の前後壁を分離撮影する事が出來れば現行の諸方法に比して診斷能が一段と高まる事は言を俟たない. 余等は斯る分離撮影法に就て研究し目的に副う粘膜皺襞像を胃全形に亙つて描寫する事が出來た.

a) 造影劑の性狀. 教室の谷口孝雄は造影劑が粘膜面に對し鉛直方向に落下し易い樣換言すれば體位變換の際前壁面より後壁面へと直に落下し得る程度の流動性を保ち又粘膜皺襞の谷へ入つた場合長軸方向へ直ぐには流れずに適當の膠着力を保持する樣な輕度の粘稠性があり, しかも擴散性に富み粘膜皺襞の谷の細部にも容易に浸入して濃厚な影像を結び得る性狀を具備する事が必要であると謂つている. 然し造影劑を濃厚にして粘稠度を高むるときは皺襞の谷に膠着して前後壁を分離撮影する事が不可能になり, 流動性や擴撒性に乏しく微細な皺襞を隱蔽する惧れがある. 次に造影劑を淡めると流動性は大きいが膠着性に乏しく皺襞の谷に於ても不安定で流動し加之其の影像が淡い. 從つて此の目的に副う粘膜皺襞用造影劑は適度に稀釋して良く流動性を保ち, しかも硫酸バリウム全量を可及的增量して力强き影像を結ぶものでなければならない.

b) 造影劑と使用量. 個性により胃に大小があるので適當量を決め難い場合も少くない. 一般に造影劑を稍々過量に與えると胃の蠕動運動が活潑になり胃內腔の隅々迄擴撒して幽門から十二指腸へと排出される. 此の狀況を螢光板で觀察して最適量に達した時に撮影する. 此目的に副うべく余等は次の造影劑を造つた.

Rp	バリアン(第一)	25瓦
	硫酸バリウム	50瓦
	水	150竕

以上3者を 1：2：6 の比にとり, 乳鉢で摺合せ充分混和する. 粘膜皺襞撮影用として其の30竕を用い殘量には水50竕を加えて充盈用に當てる.

其後研究の結果次の如く改良した

	バリアン(第一)	30瓦
Rp.	硫酸バリウム(局方)	60瓦
	溫湯(約40C°)	180竕

以上を乳鉢にて徐々に摺り合せ, 充分混和する. 粘膜皺襞撮影用として其の 20竕を用い, 殘量は其儘充盈用に當てる. 溫湯は體溫位が最適であり春夏秋冬常に溫湯を以てする事は緊要である. 冷水で混和すれば沈澱を生じ易く, 熱湯では時に粘稠

度を增し皺襞用として不適當になる．又其量を20瓦とすれば撮影時期判定が簡單明瞭になる．此場合ウイスキーカツプを用うれば略ゝ20ccで其都度秤量の繁をさけ得る．

c） 粘膜皺襞撮影に於ける患者の前處置

從來の處置で充分である．余等は單に當日の朝から檢査中絶食せしむるのみで施行している．分泌液が多くとも支障はない．只幽門狹窄等で食餌殘渣があるときに限り其影像が現われない樣胃を洗滌している．

d） 粘膜皺襞撮影術式

水平乃至10度位迄に傾斜せる透視臺に患者を乘せ，粘膜皺襞用の造影劑20瓦を服用せしめ腹臥位にして透視する．斯くすれば造影劑は胃內腔全般に擴撒し其一部は十二指腸球部に達するを視る．此の時患者を仰臥位にして第1回撮影を行い，後壁粘膜皺襞像を得る．次で直に腹臥位にし第2回の撮影を行う，これが前壁粘膜皺襞像である．

e） 粘膜皺襞撮影の實技．造影劑は流動性に富むので餘剩分は下方に流れる．故に造影不充分なる部位を下位にする樣體位變換が緊要である．普通腹臥位で第1回透視後右側臥位にし造影劑の幽門通過を速進せしめる．次で再度腹臥位或は仰臥位にし造影劑の幽門通過狀況を確める．十二指腸球部が造影され始めた時期が粘膜皺襞撮影の絶好の時であるから期を失せず胃內腔に於ける造影劑の不均等分布を體位變換に依り是正し仰臥位にて第1回撮影を行う．幽門通過障碍なくとも過緊張性胃又は其他の理由で幽門括約筋が容易に開かぬ事がある．此の場合斜上方を向いた右側臥位にし幽門部を指で壓迫すれば造影劑は容易に幽門を通過する．即ち此の體位では十二指腸球部が幽門部の直下に來る．胃穹窿部皺襞を撮影するには仰臥位にし，殊に大彎側皺襞檢査には左側臥位にする事が望ましい．造影劑が20瓦で不充分の場合は殆んどない然し巨大な胃擴張や流出が早くて撮影時期を逸したる時は更に10瓦追加服用せしめるが良い．又第2回撮影は第1回撮影後何等顧慮する事なく直に腹臥位にしフイルムを腹部にX線管を背後に即ち上方より照射撮影する．

f） 六切型フイルム使用上の注意，六切型フイルムの上半部に後壁を下半部に前壁を撮影すれば觀察に便宜で整理上好都合である．然かも通常全胃を抱括して尙お且つ餘裕がある．

g） 本法は各種胃炎は勿論胃潰瘍の證明に特に役立つ．微小の壁龕，防護壁及び粘膜皺襞集中像等もよく描寫し得る．又十二指腸球部粘膜皺襞も同樣檢出可能で十二指腸疾患診斷上重要の根據を與える．

H） 胃粘膜皺襞の動態撮影法

胃潰瘍胃癌の早期診斷や慢性胃炎の適切なる診斷は結局胃粘膜皺襞の性狀を動態撮影法で檢査し之が强直狀況を描出して浸潤の有無を決定するにあると信ずる．之に就て余等は目下研究中であり未だ確信を以て診斷し得るの域には達していない．

以上の方法による粘膜皺襞像で胃潰瘍巢を檢索するに側面壁龕も亦正面壁龕も共に陰影斑として識別される，殊に防護壁や潰瘍附近の粘膜性狀の精細なる分析が可能になり隨伴胃炎が容易に證明される．

1） 壁龕の治癒經過に於ける形態の變化

余の經驗では壁龕の比較的新鮮のものは圓形又は卵圓形で邊緣圓滑の粟粒大乃至指頭大の陰影斑として現われ，其の基底周圍に防護壁がある．而して生理的皺襞とは無關係に此の陰影斑に向つて放線狀に集合する5條內外の皺襞隆起像を認める．潰瘍巢が極く新しい場合には防護壁を缺く事もある．又潰瘍巢が漸次治癒に赴くと防護壁の幅は狹細になり遂には消失し組織缺損に相當する陰影斑が次第に縮少るす．即ち側面壁龕の半圓形のものがやがて尖銳になり漏斗狀又は針狀になつて遂に消退する，但し皺襞の走行は急速には正常化されない．時には皺襞集中像が却つて顯著になつて星狀斑を呈す．單純性潰瘍では完全治癒後には陰影が全く消退するが胼胝性のものでは長期に亙り病的皺襞像が著明に現われている．

一般に新鮮なる壁龕の深度は眞の組織缺損よりも深い．又短期間內に完全に消退する壁龕を觀る事がある．これには周圍粘膜の腫脹又は痙攣等の

解消が關與していると考えられる．又多量の吐血があるにかゝわらず壁龕を認め得ない場合は局所的瀉血による防護壁の消失や壞疽組織片，血液凝塊，分泌物等が潰瘍陷凹部を塡塞する爲めと壁龕入口の粘膜が異常に腫脹し造影劑の浸入を阻止する場合等が考えられる．

第3項 重複撮影法

Feldmann の曰く胃に何等かの病變がある場合X線徴候として最初に現われるのは胃壁蠕動の變化である．從つて之を適確に捕捉し記錄する事は其の疾患の早期診斷の要訣である．胃瘍潰症に於ては胃蠕動の變化として締門症狀乃至胃緣硬直が觀られる而して此等症狀を適正に記錄するに重複撮影法と動態撮影法とがある．

重複撮影法は Bernstein[15]，田宮知耻夫[8]により完成された．余は昭和10年田宮の報告をきゝ爾來興味を以て追試しているが未だ其手技を體得し得るの域に達しない．讀影に當つても時に疑義が出る．然し幽門部では僅の蠕動の變化も割合精細に認められ，蠕動による凸隆と壁龕との鑑別には便利である．（附圖3參照）

第4項 胃のX線「キモ」撮影法

胃の蠕動は極めて緩慢で約20秒（縮6秒擴張14秒）に1回の割合であるからX線曝射方法にいろいろと技術的差異が起る．其極端の例を擧げるに Stumpf は60秒，櫻木四郎は3秒，余の教室では12秒曝射を適當としている．キモグラムに表われる胃運動は 1）胃固有運動即ち胃の蠕動並に緊張の變化 2）心臟收縮(脾動)による影響 3）横隔膜運動(呼吸性運動)の影響，4）腹壓の影響 5）近接腸管の固有運動による影響等の總和である．從つて胃の固有運動を描寫するにはキモグラフに影響する上記の因子を可及的除去しなければならない．而してキモクラフィーの胃潰瘍診斷への應用は胃癌の其れと同樣硬直胃緣の證明にある．硬直胃緣が單純な固定作用に依つて常に移動性を缺如するとせば其が如何に短くもキモ像は無棘の一線として他の胃部の畫く棘部と劃然區別し得る筈であるが實際は他臟器と有機的關連性にあるのでたとえ癒着が強度でも尙お緊張の增減と他部の運動の變化が硬直部に影響し該部固有の運動が缺如するに拘わらず硬直胃緣は同一位置に固定されていない．こは重複撮影像に於て硬直胃緣が必ずしも重疊した狀態になつて投影されず稍ゝずれた胃緣が三條の平行線として記錄される事實に一致する．而して硬直胃緣の本態が胃壁筋の痙縮，癒着或は癌性浸潤である以上其の發現には當然限度がある．其限度を野崎秀英は2.5糎とし櫻木は2糎とした．兎に角2乃至2.5糎以上に亙つて硬直する胃緣は細隙方向及び細隙移動方向の如何に拘わらず2細隙以上に相等しい邊緣像を結ぶのであり其を發見するのが診斷の要訣である．卽ちキモ像に認められる胃緣硬直は棘の短減乃至消失と2細隙に亙る同一邊緣として出現するのであり之を診斷の目標とすべきである．

第5項．胃壁撮影法

本法は人工氣腹と胃腔瓦斯法とを併用し瓦斯と胃壁組織とのX線吸收の差により胃壁を撮影するのである．而して胃潰瘍診斷に本法を利用すると時に患者の疼痛を增し穿孔の恐れなしとせず施行の際は特に注意するを要す．

第III章 胃．十二指腸潰瘍症のX線治療

一般に胃．十二指腸潰瘍症の治療法を大別して觀血療法と非觀血療法とにする．勿論前者は外科的療法であり，後者は廣義の內科的療法で內に余等が原因療法として年來推擧しており，多分に積極味を帶びたX線療法が含まれている．玆に余のX線療法の理論と臨床とを紹介して各位の御追試と御批判とを乞う次第である．元來胃．十二指腸潰瘍症に於ては臨床症狀の强弱と壁龕の大小とは多くは平行するが例外も決して少くはない．壁龕が小さくも劇しい症狀を呈する事が屢ゝある．又時には所謂無自覺性胃．十二指腸潰瘍なるものもあり相當大きな壁龕があるにもかゝわらず殆んど無症候で經過し偶然の機會に胃X線檢査で發見される事がある．最近の經驗であるが遠隔の地から來た人で殆んど訴えはなかつたが，體格檢査の意味で胃腸X線檢査を施行したるに胃小彎に拇指頭大の壁龕を發見した．當時治療の目的でなかつたから何等加療せず安靜にする樣注意して後日を約した．2カ月半後再診するに壁龕は消失し，臨床所

見は無論なかつた．然るに約半年後上腹部痛を訴えて再來した．檢するに同じ部位に指頭大の壁龕が再現し其の周邊に齒牙形成があり且つ幾分抵抗がある．癌性變性を疑つて手術して確認した．一般に胃．十二指腸潰瘍は治癒し易いものとしがたいものとがある．又折角治癒しても再發したり場合に依つては癌性變性することもあるので完全治癒の診斷はなかなかむずかしい．是れ余が本症を體質性疾患なりと認めた理由の一つであり，余が原因療法を創始すべく努力した所以である．

第1節　胃．十二指腸潰瘍症の成因に就ての考察

胃．十二指腸潰瘍症の成因に就ては，局所血管障碍說，胃酸說，機械的障碍說，炎症說，神經障碍說，細菌說，體內毒素說，アンチペプシン說，ビタミンC缺乏說等枚擧に遑がない．而して1913年Von Bergmann[36][43]は胃．十二指腸潰瘍症は胃．十二指腸神經支配不調和に由來する體質性疾患なる事を唱導した．即ち多數の胃潰瘍患者には自律神經系機能に不調和があり，爲めに胃腸管に於ても自律神經の機能障碍があり，容易に胃及び十二指腸に痙縮を起し一過性或は持續性に筋層を通過する血管を栓塞して粘膜の血行障碍を來たす．爲に此部分が胃酸の消化作用を受け粘膜の糜爛を起して潰瘍を形成する．斯く一度潰瘍が出來れば神經末端が刺戟され痙縮が增し治癒を困難ならしめ潰瘍は愈々慢性に移行すると謂うのである．爾來此の說を支持する文獻は多數あるが，其の主なるものを玆に紹介する．Westphal[37]は家兎犬海猿猫にピロカルピンやフイゾスチグミンを注射して胃痙縮を起して胃粘膜に急性出血性糜爛を認めた．中島良貞[27]は猿を使つてBergmann[36]の說に有力なる證言をした．尙お迷走神經障碍による胃潰瘍の發生に就てはVan Yzeren[35]．Stahnke[41]，G. Donati[44]，Beazell[49]等の報告がある．內臟交感神經節障碍により胃出血乃至胃潰瘍を發生せしめた人にGunderfinger[39]等がいる．

間腦障碍による胃潰瘍の發生に就てはCushing[45]，松熊勝[22]，東陽一[23]等の報告がある．

胃部に大量のX線照射して實驗的に胃潰瘍を發生せしめた人にGhilarduci[38]，樋口助弘[28]—常川武，繩田千郎[26]，Engelstad[47]，Wolfer[42]等がいる．

胸部交感神經節狀索を强照射して胃分泌並に運動機能に顯著なる影響を認めた人にBonanno[46]，Virano等がおり，

間腦又は脊椎上部を强照射して實驗的に胃潰瘍を發生せしめた人に樋口助弘—松本秀雄[29]，佐々木宏[32]等がいる．而して，

上記文獻を綜合して考案するに胃潰瘍は迷走神經の刺戟若くは麻痺或は交感神經の麻痺又は其等自律神經節乃至中樞部を刺戟或は損傷する事によつて發生し得ると謂う事になる．余は結局此說を中核とし更に數種の因子が關係しているものと想定し其等因子を追求したのである．而して今日尙お胃．十二指腸潰瘍が局所的疾患例之局所血管障碍等に依つて發生する事を否認する根據は無い．要之胃．十二指腸潰瘍症の成因には古くから全身性疾患說就中神經障碍說と局所疾患說とが對峙しており尙お未だ解決し得ないのが現狀である．玆に余は上述の構想に基いて胃潰瘍症の原因療法を確立すべく自律神經系の最も銳敏な家兎を實驗動物として使用した．而して曩に常川武[29]と其の胃部を强照射して人胃潰瘍と外觀極めて類似した胃潰瘍を形成せしめこれを組織學的に檢索したのである．次で岩村義行[30]と家兎の肝臟部を同樣處理してこれ亦立派な胃潰瘍を發生せしめた．

以上の事實は胃潰瘍症が局所疾患味を多分に帶びている有力な證左であると謂える．其當時余は自律神經系機能失調性疾患にX線照射が奏效すると謂う割合古くから謂われている事柄を再確認する意味で此種の疾患に就て胃部をX線から完全に遮蔽して一は間腦部を他は頸部乃至上胸椎部を各一照射野にとつて此等を强照射し胃潰瘍を發生せしめた．此場合對照實驗として臀部大腿部等を同樣照射したが何等胃潰瘍を發生せしめ得なかつた．其後此實驗を佐々木が追試し確認している．尙お Bonanno[46]，Virano は動物實驗で胸部交感神經節狀索をX線照射すれば胃分泌並に運動機能に影響すると報告した．兎に角此等の事實は胃潰瘍が全身性疾患であり，殊に神經異常（傷害又は

機能失調）によつて惹起される事を容認したのである．以上余の實驗成績により胃潰瘍は局所傷害でも亦神經異常によつても惹起し得るものなる事が明かになつた．而して家兎60匹以上使用したる余の實驗成績によれば大線量を急激に與えれば其れだけ潰瘍の發生率が多い．然し發生しないものが30%もあつた．これ余が前述胃潰瘍性體質を認めた理由の第二である．

第2節　頸部並に上胸椎部の大量X線照射による脊椎や交感神經節の組織學的變化並に發生した胃潰瘍巢の病理解剖學的組織學的變化に就て

余等は曩に家兎の頸部より上胸部に亙る脊椎部にX線2000r以上を3乃至10回に分割照射して10頭の內3頭に胃潰瘍巢を發生せしめた．其後も實驗を繰返し最後に家兎40匹を用い總線量 1500乃至23000rを上記體位で分割大量照射し適當の時期に屠殺剖檢して肉眼的並に病理組織學的檢査を行つた（附圖6A, B, C）．此場合頸部並に胸部交感神經節及び頸髓胸髓上部の病理組織學的檢査には正常家兎を對照として精査した．

第1項．照射條件．管電壓140KV 管電流3M.A 濾過板 0.1mm Cu+1.0mmAL 皮膚焦點距離5乃至15cm．照射野 3×4 cm², 體位：家兎を腹位に固定し第 III 胸椎を中心として照射した．投與線量1500r乃至23000r就中7400rが最も多く型の如く3乃至20回內外に分割投與した．

第2項　脊髓剔出術．脊柱の棘狀突起椎弓を骨鋏で切除して脊髓腔を開き第1頸髓より第IV腰髓までの脊椎を露出する．次で第I，第II頸髓間で切斷し脊髓神經を離斷して剔出した．

第3項．交感神經節剔出法．頸胸部交感神經節狀索を脊柱及び胸廓と共に剔出し10%フオルマリン液に數時間乃至一夜浸したる後節狀索を剝離剔出した．一般に家兎の頸部交感神經節は上節中節下節から成り中節は左右何れか一方が缺如する．下節は第一胸部交感神經節と癒合して星狀神經節を形成する．內臟交感神經節は上腸間膜靜脈と副腎との間にある．

第4項　病理組織學的檢査手技．前述フオルマリン固定脊髓を水洗し次で各セグメントに分けて純アルコールで固定した．交感神經節狀索は水洗後頸部交感神經中節より第IX胸部交感神經節に至る節狀索全體を剔出し純アルコールで固定した．又內臟交感神經節は剔出後直に純アルコールで固定した．斯くてパラフイン包埋後長さ約 1cm宛數個所の組織片とし，ヘマトキシンエオヂン染色，トルイヂンブラウ染色並にニツスル變法(0.1%チオニン使用)を行つた．

第5項．發生した胃潰瘍巢の病理組織學的所見

潰瘍面の組織缺損は其程度により差異はあるが多くは深き筋層に達し甚しきものは殆んど穿孔していた．此場合潰瘍表面には白血球浸潤や纖維素の析出が認められた．又著明な白血球浸潤が筋層に廣範圍に及んでいた．其他多數例に於て粘膜下に充血乃至小出血巢を認めた．又粘膜內或は粘膜下に古き出血を思わせる黃褐色色素沈着もあつた．

潰瘍の邊緣には僅かの肉芽組織乃至結締織の增殖を認め慢性潰瘍樣所見を呈するものもあつた．

以上解剖學的組織學的所見は人の胃潰瘍壁龕に酷似している．

第6項　照射部神經系統の病理組織學的所見．

A）頸髓並に上部胸髓

a）各例とも肉眼的には著變がない．

b）組織學的には灰白質及び白質の充血並に浮腫を認める．

c）灰白質部は前角，後角何れの部にも部位的相違はないが一部神經細胞の萎縮，崩壞，ニツスル氏顆粒融解，空胞變性がある．

d）對照家兎(空氣栓塞法にて屠殺す)に於ても輕度の浮腫が認められる．

B）交感神經節神經細胞(附圖7)．

a）空胞變性顯著

b）神經細胞の萎縮，ニツスル氏顆粒融解乃至ニツスル氏顆粒並に細胞體の重篤變化等は僅に認められる．

c）而して此等變化は頸部交感神經中節，星狀神經節には常に觀られる又第II乃至第VIII胸部交感神經節にもあるが內臟神經節細胞には極めて少ない．

第3節　余の頸部並に上胸椎部照射の理論

余の頸部上胸椎部照射術式では脊髄，迷走神經並に交感神經節等が何れも同じ照射野で同一條件で照射されている．此場合大線量を與えて實驗的に胃潰瘍を發生せしめた全例に於て照射部位の脊髄や神經節神經細胞の一部に形態學的變化を認めた事は前述した所である．然し此等變化以外に既に機能的障碍を起している神經細胞が多數あることは常識としても亦 Nemenow[48] の神經組織をX線照射した場合に神經細胞が先ず機能的變化を起し大線量照射では照射數個月後に形態學的變化も明確になると謂う實驗からしても容易に想像し得られる．一般に組織のX線感受性は新陳代謝が旺盛なる程大きい事は Bergonie-Tribondeauの法則により理解され神經細胞が神經纖維よりもX線感受性の強い事は當然である．從つて交感神經節神經細胞よりもX線感受性の弱い迷走神經纖維には變化が起らないか，或は起つても前者より輕微であると考えられる．又 Glauner[50] の說では當然有髓自律神經纖維が無髓自律神經纖維よりもX線感受性が弱いと謂う事になるので上述副交感神經纖維は一層變化が少いと考えられる．

以上の實驗成績並に考案から推理して自律神經系統が平衡狀態にある場合はたとえ極めて敏感の家兎に於ても之を失調せしむる事は困難で其の目的には大線量を必要とする．然し照射により神經細胞に機能的變化乃至形態學的變化を起さしむれば胃運動抑制作用を司る交感神經機能低下し爲めに胃運動促進作用ある副交感神經の機能が比較的強く現われ自律神經支配失調狀態となり Bergmann[36] の所說の樣に胃粘膜の糜爛を來たし血行障碍殊に著しい部分では胃酸に浸蝕されて潰瘍を形成するものと解される．

第4節　余のX線照射法

胃・十二指腸潰瘍症のX線治療として胃・十二指腸部を直接照射する方法は可成り古くから行われており，症例によつては效果的である．茲に余は前述の構想により遠隔部照射と局所照射とを併用した．卽ち第III頸椎より第XI胸椎迄を同一照射野にとつて大線量を與え此照射野內の中樞神經並に神經節に機能的乃至器質的變化が惹起すれば胃潰瘍が發生する事を知つた．次に胃潰瘍症 385 例の臨床成績からして該部を適量照射すれば胃潰瘍が輕快乃至治癒する事を確認した．從つて此部の神經機能障碍乃至神經障碍の發生並に治癒と胃潰瘍の發生並に治癒とは密接の關係にある事は疑う餘地が無い．

而して此部の神經系に何等病變を惹起しない線量は前述の實驗より分割照射して總線量 2000γ までである．從つて一回線量100乃至120γ每週1乃至2回投與10回を1巡の治療とすれば充分安心して照射治療する事が出來ると謂う事になる．次に局所照射として余は此際胃部の小量照射を行つた．蓋し之れにより自律神經の末梢部に鎭靜的に作用し且つ血行を良好にし炎症を去り潰瘍巢を縮小乃至消退して結締織の增殖を促がし之が瘢痕治癒を速進するを目的とした．茲に余の照射條件を示すに次の樣である．

第1項　脊椎部照射．管電壓150乃至160KV，管電流3MA，濾過板 Cu0.5mm＋AL 1.0mm，照射野6×16cm² で第IV，第V胸椎棘狀突起の高さを中心とする．皮膚焦點距離30cm，入射線量1回80乃至120γ，照射間隔1週1回乃至2回，6回乃至10回の照射を以て1巡の治療とし適當の間隔(大約4週間)で2巡の治療を行う．

第2項　胃部照射．管電壓140KV，管電流 3MA，濾過板 Cu 0.3mm＋AL 1.0mm，照射野6×8 cm² 乃至 8×10cm²，皮膚焦點距離 30cm，入射線量20乃至80γ，照射間隔1週1回乃至2回，1巡の照射回數6乃至10回，適當の間隔（大約4週間）で2巡の治療を行う．

〔註〕脊椎部照射と胃部照射とは 2日乃至3日の間隔で交互に行うがよい．

第3項　間腦部照射(必要に應じ加味する)．

管電壓160KV，管電流3MA，濾過板Cu0.5mm＋AL 1.0mm，照射野 5×5 cm²，側頭部より左右交互に連續4日間に總線量 360乃至480γ を附與する．入射線量1回90γ乃至120γ．

第5節．胃潰瘍症とビタミンCとの關係

此の實驗は本研究の一部として，教室の谷口孝

雄[33]—中原一臣によつて行われ已に日醫放に發表したのでこゝでは單に實驗方法と實驗成績とを記載する.

實驗方法. 尿中, 血中 V. C を定量するに當り朝食攝取後3時間を經て採尿採血した. 尿中還元 V. C 定量は永山, 友井, 相樂法により, 尿中, 血中總 V. C(酸化, 還元) 定量は藤田, 海老原法によつた. 又血中還元 V. C 定量も行つた.

實驗成績. 1) 血中 V. C は健康人, 準胃潰瘍患者及び胃潰瘍患者の何れに於ても還元型としては證明されず酸化型で存在している. 2) 尿中V. C は健康人, 準胃潰瘍患者及び胃潰瘍患者の何れに於ても還元酸化兩型が證明され且つ此等の量は略ゞ等しい, 3) 準胃潰瘍患者の尿中, 血中 V. C は正常値よりも大にして尿中 V. C は40%多く其の內還元 V. C が50%, 酸化 V-C が31%の增加率で, 血中 V. C は38%の增加を示している. 4) 準胃潰瘍患者をX線治療するに尿中, 血中 V.C. が著明に減少する. 尿中 V. C は81%減少し其內還元 V. C が70%酸化 V. C が92%の減少率を示している. 又血中 V. C. の減少率は73%となる. 5) 胃潰瘍患者の尿中, 血中 V. C は正常値よりも少なく, 尿中 V. C は59%の減少であり其內還元 V. C が50%, 酸化 V. C が66%の減少率を示し血中 V. C は 48%の減少を來たした. 6) 胃潰瘍患者をX線治療するも尿中, 血中V.C量には認むべき變化がない.

第6節 X線を治療の主體とした余の胃・十二指腸潰瘍症の療法.

余の胃・十二指腸潰瘍症治療の目標は苦痛の消退病巢の治癒は勿論であるが其治癒が恒久性である事換言すれば胃潰瘍體質を考えこれの完全なる改善を意味する原因療法たる事にある. 此目的で上述のX線照射法を行い併せて胃潰瘍症には本質的に缺損しているビタミンCを充分に補給した. 尙お治癒の促進や苦痛消退の意味で對照療法としてイスウルクスの注射や消化藥の投與も時に行つた. 又體質改善の目的で近頃では適當の時期に紫外線照射をも加味している. 一般に胃・十二指腸潰瘍症の治療に緊要なるは安靜と食餌の問題であり其の大要は先哲にならつた. 余の療法は昭和15年本研究の態勢を整えて患者を觀察して以來昭和23年此宿題報告を行う迄に取扱つた潰瘍患者總數385例の成績を基礎としたのである. 而して入院して充分加療したるものゝ一部を表示するに次表の樣である(表及び附圖8 A. B. C. D參照).

安靜は本療法には絕對必要な條件である. 從つて現在のような交通狀況では外來治療は無理で入院加療すべきである. 余は安靜を缺いた爲め治癒せず入院安靜を保たしめて速かに治癒したる幾多の症例を經驗している.

食餌は吐血直後とか堪え難き劇痛ある場合は絕食乃至流動食にする, 其他は榮養を昂める意味で嚴食に失せざる樣にすべきである. 蓋し充分のカロリー攝取は全身の榮養を高め自律神經機能を調整し局所的にも潰瘍治療に好影響を與えるものと思惟する. 但し煙草, 酒, トウガラシ, コショウ等一切の刺戟物は避くべきで殊に煙草は神經毒で本疾患には惡影響する事甚大である. 又過脂肪食特にテンプラ類並に不消化物は攝取すべきでない.

第1項 本療法による治癒經過の觀察

A) 自發痛並に疼痛は最も早期に退散し, 早きは治療開始後1週間目, 大多數は2乃至3週間目頃.

B) 壓痛卽ち小野寺, ボアス其他上腹部の壓痛は前者に比し治癒し難く又屢ゞ再發するが一般には壁龕の治癒に先んじて消退する. 余は小野寺壓痛點の消失と壁龕の縮小消退の狀態とを詳細に研究して興味ある結果を得て小野寺の壓痛點が胃・十二指腸潰瘍と極めて密接の關係にある事を知つた. 上腹部壓痛の成因は單純ではない從つてなかなか治癒し難く頑固のものも少くない

C) 呑酸嘈囃は疼痛に次で割合早期に退散する. 胃酸度は胃酸過多の場合は減少し胃酸過少ではむしろ增加する傾向にある.

D) 潛血反應は加療3週後に陰性になるのが通例であり, 長期に亙つて陽性の場合は癌性變性を考慮すべきである.

第2項 X線所見と臨床所見とを對比して其の經過を觀察するにほゞ一致し機能的症狀が先ず消



附圖 1　胼胝性胃潰瘍の粘膜襞斂集中像



2　穿孔性胃潰瘍壁龕の3層形成像

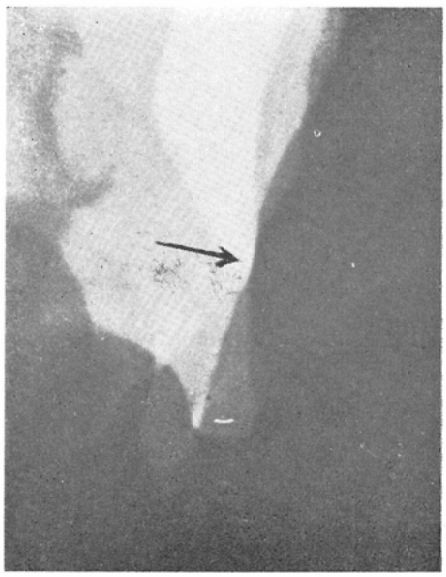

3．胃潰瘍の鬥症状
（重複撮影）

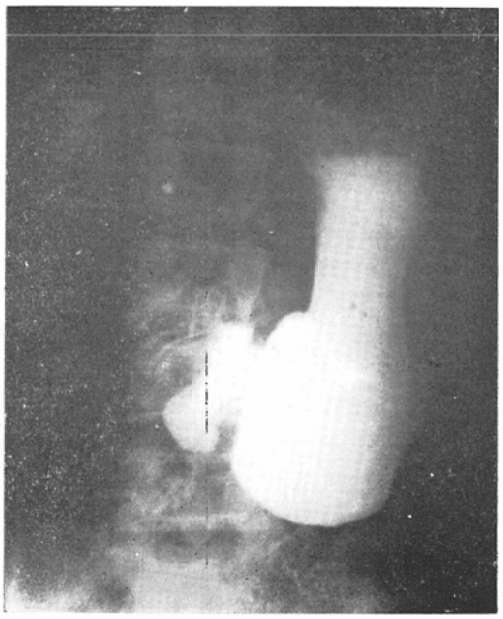

4．機能的蝸牛殻狀內側翻轉胃
（潰瘍剥載による）

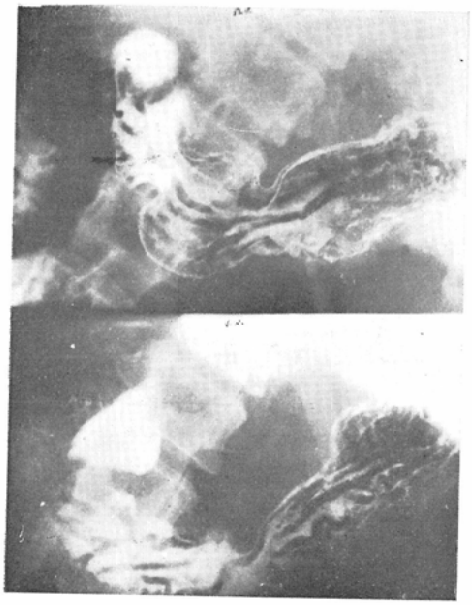

5A.　正常胃の前後壁粘膜皺襞像

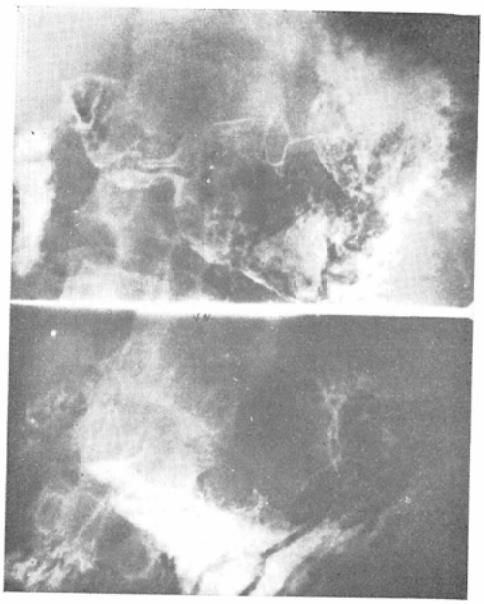

5B.　慢性胃炎の胃前後壁粘膜皺襞像

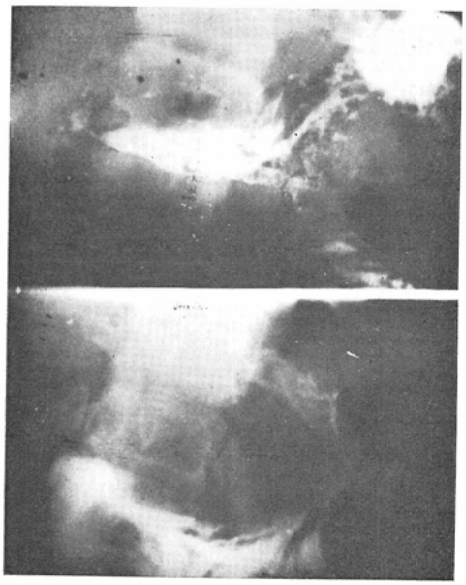

5C.　胃潰瘍の胃前後壁粘膜皺襞像
（後壁に防護壁明瞭）

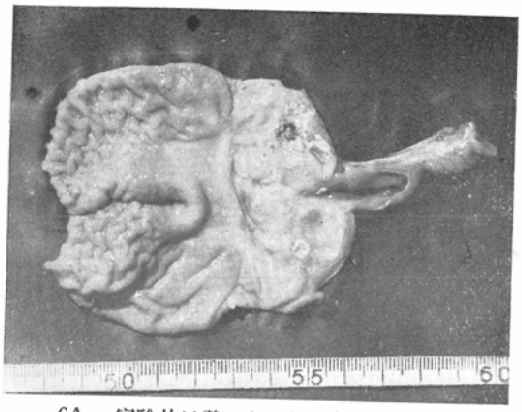

6A. 實驗的に發せしめたる家兎の慢性圓形胃潰瘍

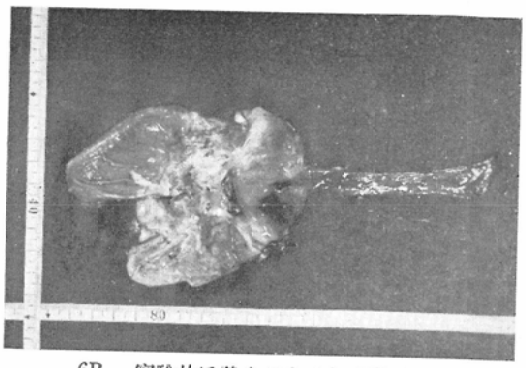

6B. 實驗的に發生せしめたる家兎の穿孔性慢性胃潰瘍

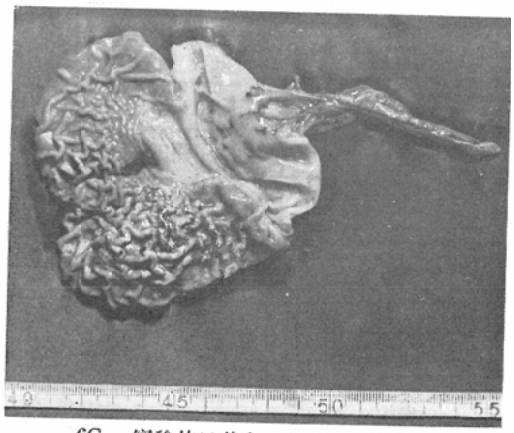

6C. 實驗的に發生せしめたる家兎の多發性慢性胃潰瘍

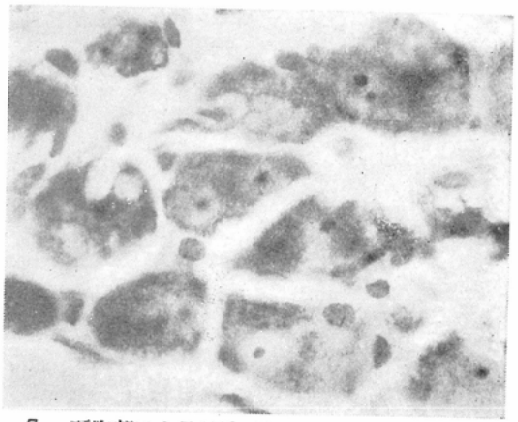

7. 頸胸部に大量X線照射をし胃潰瘍を發生せしめたる時の頸部交感神經下節神經細胞の顯著なる空胞變性(1000倍擴大)

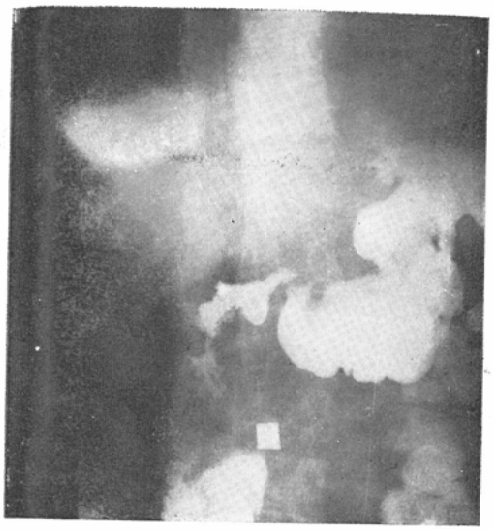

8A. 小彎側の拇指頭大胃潰瘍を余の療法で全治せしめた治癒經過のX線像，治療前

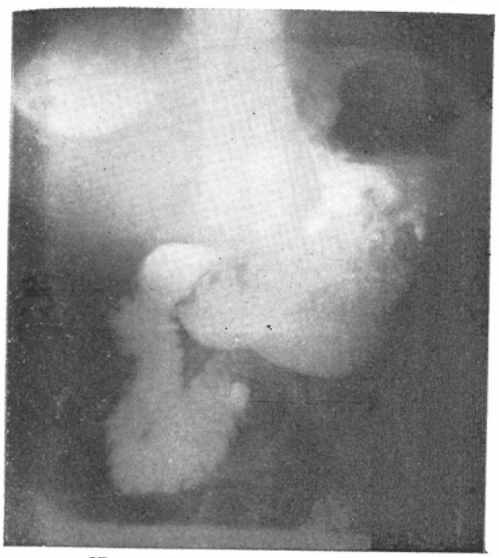

8B. 治療1.5ヵ月目(潰瘍縮小す)

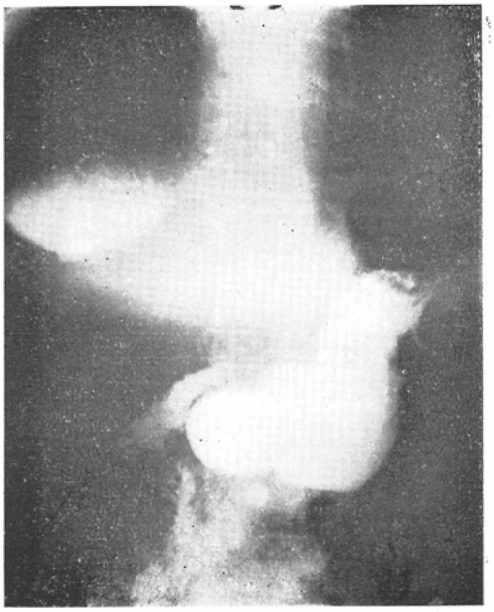

8C. 治療2.5ヵ月目(潰瘍の縮小顯著)

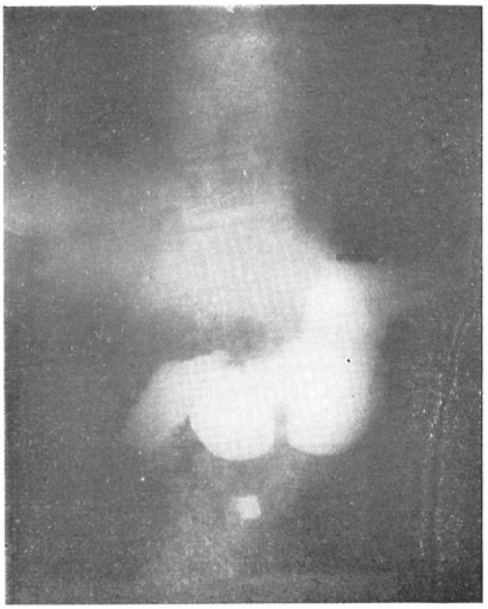

8D. 治療 3.5ヵ月目(潰瘍消失し瘢痕治癒す)

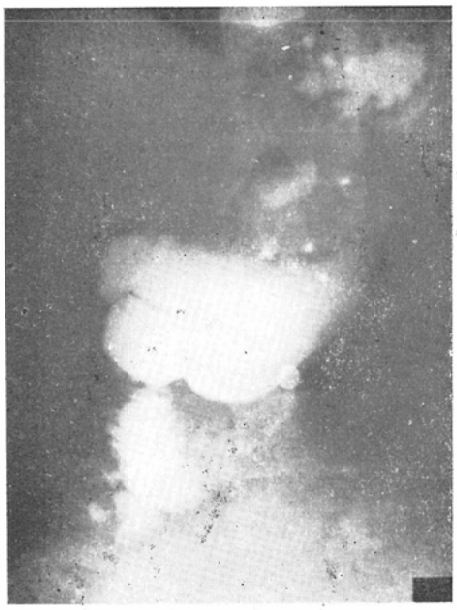

9A. 胃體部拇指頭大の穿孔性潰瘍(3層形成)が余の療法で定形的砂時計胃を殘して治癒した.
其經過中のX線像, 治療前

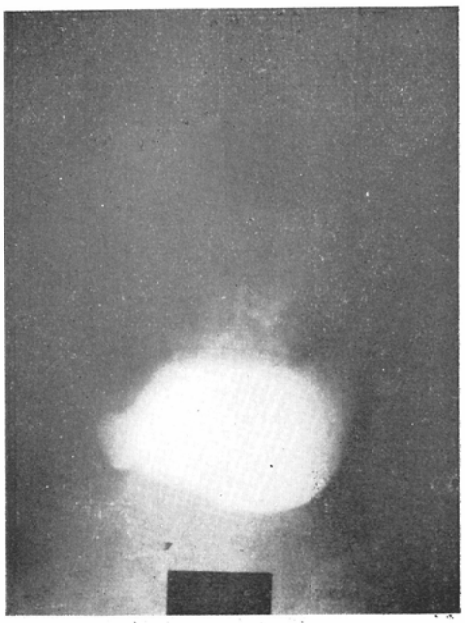

9B. 治療1ヵ月目(潰瘍可成り縮小す)

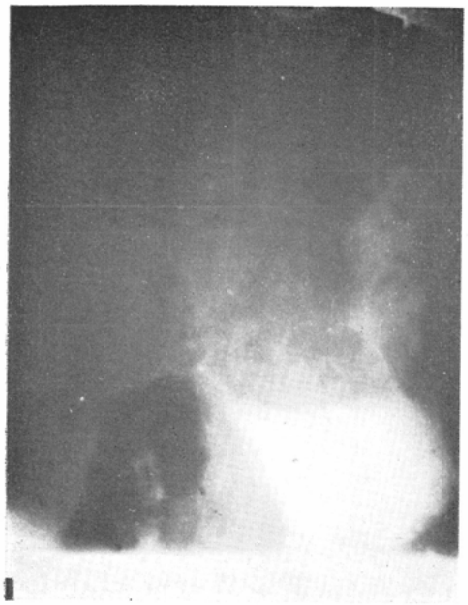

9C. 治療2カ月目(潰瘍非常に縮小す)



9D. 治療3カ月目(胃體部に變形を殘して潰瘍消失す)

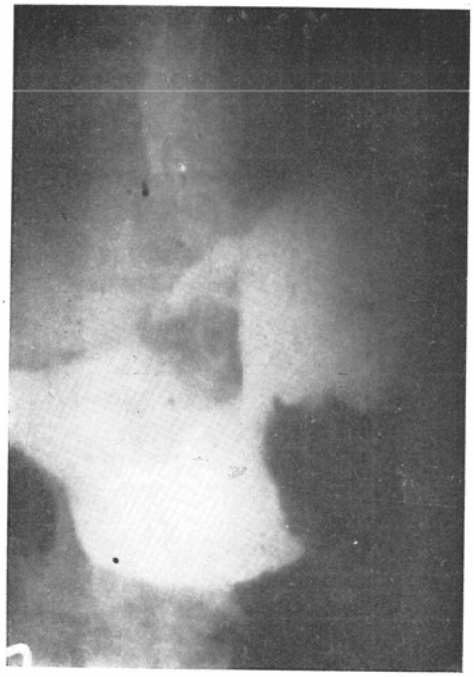

9E. 治療4カ月目(定形的の砂時計胃形成)

入院加療者の一部に就ての病床經過

氏名	性	年齢	主訴	自覺症狀消失期	治療期間	照射回數	轉歸	胃液 治療前	胃液 退院前	潛血 前	潛血 後	其他
船橋　○つ	♀	54	胃痛(卅)	照射2回で胃工合よく6回にて胃痛(−)	59日間入院	胸椎14回 胃部13回	略治	遊 0.065% 總 30°	遊0.036% 總22.5°	(卄)	(−)	小野寺壓痛消失
山田　○郎	♂	41	胃痛激甚．嘔吐	照射6回胃痛激感10回にて胃痛なくなる	54日間入院	胸椎12回 胃部11回	略治	遊 0.17% 總 67.5°	遊0.08% 總33°	(卄)	(−)	壁龕並に小野寺壓痛消失
川瀨　○と	♀	65	胃痛(卄)	照射3回で胃痛消失	28日間入院	胸椎8回 胃部6回	輕快	遊 0.14% 總 52°	遊).09% 總40°	(卅)	(+)	同上
岡○　秀子	♀	43	自殺したい程の胃痛	照射3回で胃痛全くなし	21日間入院	胸椎5回 胃部5回	略治	檢査不能		(卅)	(±)	同上
金○清○郎	♂	67	胃痛／潰瘍？＼癌腫？	照射2回にて自覺症狀なし	28日間入院	胸椎4回 胃部3回	不變	遊 0% 總 30	遊0 % 總34°	(卅)	(卅)	胃癌
川村　○三	♂	61	胃痛	外來にて加療中は自覺症狀消退せざるも入院加療照射4回頃より胃痛消失	19/XII—26/II 外來，其後29日間入院	胸椎15回 胃部13回	略治	遊0.1168% 總 46°	外來	(+)	(−)	イスウルクス併用 拇指頭大壁龕著明なる縮小小野寺壓痛(卅)→(+)に變る．壁龕消失小野寺壓痛ー となる
						胸椎5回 胃部4回		遊 0.12% 總 51	遊0.08% 總42°	(+)	ー	
新田　○夫	♂	40	胃痛激甚	照射3回で痛み緩解するも再び胃痛(+)	18日間入院	頸胸椎4回 胃部4回	輕快	遊 0.21% 總 112°	遊 0.17% 總 66.5°	(卄)	(+)	胃痛尚ほありたるも事故退院．小野寺壓痛殆ど消失
鵜池　○三	♂	46	胃痛，嘈囃	照射4回にて輕快し7回にして疼痛なし	51日間入院	頸胸椎12回 胃部11回	全治	遊 0.21% 總 74.5°	遊 0.22% 總 75.0°	(+)	(−)	退院後著明に肥えたり壁龕並に小野寺壓痛消失
柴田○太郎	♂	60	上腹部痛激甚 呑酸 嘈囃	照射5回にて輕快するも時々上腹部痛あり	61日間入院	頸胸椎11回 胃部9回	輕快	遊 0.18% 總 63°	遊 0.12% 總 54°	(±)	(±)	小彎側の壁龕縮小狀態にて退院小野寺壓痛殆ど消失．
關根○一郎	♂	46	胃痛激甚	照射3回胃痛著減其後次第に消失	20日間入院	頸胸椎5回 胃部4回	輕快	遊 70.1% 總 69°	遊 0.15% 總 51.5°	(卄)	(±)	壁龕並に小野寺壓痛殆ど消失
鮎澤○八郎	♂	32	輕度胃痛 膨滿感	照射2回胃痛(−)	16日間入院	頸胸椎4回 胃部3回	輕快	遊 0.054% 總 32°	遊 0.094% 總 37°	(+)	(−)	同上
人　○　泰	♂	30	腹痛激甚	照射2回胃痛(±) 5回胃痛(−)	20日間入院	頸胸椎6回 胃部6回	輕快	遊 0.31% 總 99°	遊 0.25% 總 81°	(+)	(±)	同上
神田○太郎	♂	60	胃痛呑酸	照射7回工合よく15回にて無痛となる	67日間入院	頸胸椎16回 胃部16回	略治	遊 0.22% 總 85°	遊 0.18% 總 57°	(卄)	(−)	同上 退院後引續き外來にて加療
星野○子雄	♂	28	上腹部痛．呑酸	照射6回にて疼痛減少す	11日間入院	頸胸椎4回 胃部4回	輕快	遊 0.26% 總 90°	遊 0.21% 總 80°	(卅)	(−)	壁龕並に小野寺壓痛消失
若松　○哉	♂	31	胃痛	照射6回にて胃痛消失す	42日間入院	頸胸椎6回 胃部8回	全治	遊 0.188% 總 83°	遊 0.18% 總 66° 遊 0.208% 總 70.5°	(卄)	(−)	壁龕並に小野寺壓痛消失
中島　○や	♀	48	胃痛惡心	照射3回疼痛(±) 8回にて全く無痛	36日間入院	頸胸椎8回 胃部8回	略治	遊0.0675% 總 41°	遊 0.16% 總 61°	(−)	(−)	胃振水音は遂に消失せず 小野寺壓痛消失．退院後約半年にして再び胃痛を訴う
瀧澤　○綱	♂	34	胃痛	照射2回にて已に胃痛消失	16日間入院	頸胸椎3回 胃部2回	略治	遊 0.18% 總 62°	遊 0.16% 總 56°	(−)	(−)	退院後も時々通院小野寺壓痛消失

小澤 ○一	♂	34	上腹部痛	照射4回にて胃痛消失	28日間入院	頸胸椎 8回 胃 部 3回	略治	遊 0.15% 總 56°	0.15% 53°	(+)	(−)	壁龕並に小野寺壓痛消失退院後時々胃部不快感あり
市川○以子	♀	38	胃痛惡心	照射3回にして工合よく次第に自覺症なくなる	16日間入院	頸胸椎 4回 胃 部 2回	略治	遊 0.15% 總 61°	0.13% 60°	(±)	(−)	壁龕並に小野寺壓痛消失
中村 ○吉	♂	59	胃 痛	照射4回にして胃痛消失	33日間入院	頸胸椎 7回 胃 部 7回	輕快	遊 0.13% 總 66°	0.17% 68°	(±)	(−)	壁龕痕跡小野寺壓痛消失. 退院後約2カ月して時々胃痛ありと
二上 ○助	♂	51	上腹部痛	照射2回著變なし	22日間入院	頸胸椎 2回 胃 部 0回	輕快?	遊 0 總 7°	0 6°	(卄)	(卄)	胃 癌
安藤 ○雄	♂	22	呑酸嘈囃	主 訴 消 退	23日間入院	頸胸椎 4回 胃 部 3回	輕快	遊 0.26% 總 75°	0.182% 66°	(−)	(−)	壁龕小なるも殘存. 小野寺陰性
中西○三郎	♂	25	胃 痛	照射2回にして胃痛消失	6日間入院	頸胸椎 2回 胃 部 2回	略治	遊 0.15% 總 74°	0.14% 72°	(−)	(−)	壁龕並に小野寺壓痛消失
黒田○治○	♂	35	胃痛胃痙攣	照射2回にして良好次第に自覺症消失	9日間入院	頸胸椎 3回 胃 部 3回	略治	遊 0.15% 總 56°	0.267% 84°	(−)	(−)	同 上
衣笠 ○作	♂	48	胃 痛	照射3回にして胃好くなり次第に自覺症消失	19日間入院（その後2週間入院）	頸胸椎 5回 胃 部 3回	全治	遊 0 總 15°	0 28°	(−)	(−)	同 上
北田 ○子	♀	30	呑酸嘈囃	主 訴 消 退	18日間入院	頸胸椎 3回 胃 部 1回	全治	遊 0.18% 總108°	0.09% 73°	(卄)	(−)	退院後約5カ月間時々來院
新井○十○	♂	46	胃痛嘈囃	主 訴 消 退	24日間入院	頸胸椎 5回 胃 部 6回	全治	遊 0.21% 總 83°	0.17% 70°	(卄)	(−)	壁龕痕跡小野寺壓痛消失
鹽澤 ○香	♀	43	胃 痛	照射3回にして胃痛(±)4回にして胃痛消失	18日間入院	頸胸椎 4回 胃 部 4回	全治	遊 0.113% 總 51·5°	0.098% 34°	(+)	(−)	壁龕並に小野寺壓痛消失
落 ○ 郁	♂	26	食後胃痛	頸胸部胃部各1回照射で胃痛激減既に工合よし	16日間入院	頸胸椎 4回 胃 部 4回	全治	遊 0.116% 總 48°	0.1679% 63°	(−)	(−)	同 上
神尾 ○み	♀	24	胃部 重壓感充滿感	經過良好なるも尙自覺症あり	14日間入院	頸胸椎 4回 胃 部 4回	略治	遊 0.056% 總 39.5°	0.11315% 42°	(+)	(±)	同 上

氏名	性	年齢	主訴	前史	現症	治療期間（初診日）	照射回數	轉歸	檢査所見：抵抗腫瘍	野寺壓痛 照前	野寺壓痛 照後	血壓	血沈	X線所見 照前	X線所見 照後	胃液所見 照前	胃液所見 照後	潛血 照前	潛血 照後	其他	經過
安藤○太郎	♂	59	胃痛呑酸嘈囃唾液分泌亢進呼吸困難腿のレ大面シビ前感	20年前腎炎，痔核あり共に治癒す	今年始めより主訴の症狀あり，次第に惡化す	36日間入院 (21·5·25)	頸胸椎12回 胃部12回	全治	(−)	(卄)	(−)	(前) R85-68 L78-64 3/VI R80-59 L79-58 17/VI R90-70 L80-67	(前) 1st. 9 2st.25 (後) 1st. 3 2st. 9	胃體部小彎側に小壁龕あり	壁龕消失す	總酸度 40 遊離酸 0.09 %	總 36 遊 0.0803 %	(卄)	(−)	尿蛋白(−) 糖(−) 蛔蟲卵(−)	全治退院後主訴の症候全くなく現在に至る

上○　清○	♂	61	胃痛	胃酸過多乃至潰瘍として長年療さる	約1カ月來食後2時間位で胃痛あり，多くは鈍痛，最近體重が急に減少す.	8日間入院 (21・7・12)	頸胸椎7回 胃部7回	全治	(−)	(++)	(−)	(前) 103−70 (後) 112−66	前 1st.12 2st.28 後 1st. 6 2st.14	張動緊蠕弱，型し過彎部壁認着呈泌小央小を無胃減巾を分多中に龕む	消龕と，及動増様わ龕と張蠕分た思る壁失緊び幾しにれ	總 38 遊 0.12%	總 40 遊 0.15%	(++)	(−)	尿 蛋白 (−) 糖 (−) 蛔蟲卵 (−)	極めて順調で短時日內に胃痛緩解す爾後主訴の症候なく現在に至る
西村○ヱ子	♀	40	胃痙攣 胃痛 吐血	年齢1昨胃障あり，胃酸過多とし療て治さる	9月26日頃胃痛强く吐血あり連日ナルコ注射を受け，夕食後胃痛伴う嘔氣あり，眼蒼白，結膜甚しく收縮，心尖部に著明の收縮期雜音あり，第二音上腹部に肺呼吸に伴う腸音亢進し，盲腸部に鈍痛を訴う	47日間入院 (21・10・19)	頸胸椎5回 胃部5回	全治	(−)	(+++)	(−)	(前) 80−62 (後) 92−64	(前) 1st.50 2st.76 (後) 1st.26 2st.42	胃體部側小彎に龕あり	壁龕消失す	總 32 遊 0.0824%	總 44 遊 0.1204%	(+++)	(−)	尿 蛋白 (−) 糖 (−) (前) 白血球 6600 ザー反 39% (後) 白血球 6200 ザー反 48% 蛔蟲卵 (−)	21・10・19日入院イスウルクス+V.B+V.C 注射6回 21・10・21日胃痛3回血塊を吐出す. 21・10・24〜25〜26胃痛强くパントポンを使用す. 21・10・29日よりX線治療開始4回より小野寺，ボアス壓痛並に潛血反應陰性となる. 退院後引續き主訴症候全くなく現在に至る
平居○圭子	♀	25	胃部重壓感，壓痛	熱テ腎經過紅ザフリー炎を	今夏來胃部に重壓感あり攝食甚だしく，食後胃膨滿感あり，9月20日頃より時々黃色胃液を吐く病症重くなる	28日間入院 (21・11・12)	頸胸椎6回 胃部6回	全治	(−)	(++)	(−)	98−60	1st. 3 2st.15	過泌稍張二球形分多擴十腸變明	分泌やゝ減少	總 68 遊 0.876%	總 52 遊 0.072%	(−)	(−)	蛔蟲卵 (−) 尿に異常 (−) 胃ツルリ プレチエ音あり	全治退院後今日に至る迄主訴の症候なし
梶井　○ツ	♀	48	吐血	胃下垂として5年來加療された	2週間前より輕き胃痛あり，呑酸嚊(−)，昨日小量の吐血ありしが今日約2合吐血直に入院す食慾不振睡眠不良便通2〜3日に1行	24日間入院 (21・11・25)	頸胸椎4回 胃部4回	全治	(−)	(+++)	(−)	115−68	1st. 7 2st.20	胃體部側小彎に小壁龕あり	壁龕消失す	總 46 遊 0.1314%	總 42 遊 0.13%	(+++)	(−)	尿 蛋白 (+) 糖 (−) 蛔蟲卵 (−)	全治退院後現在まで異常なし

笠井	○二	♂	58	時々空腹に動作後の腹痛	生來胃弱	2～3年前より働いた後右側腹部に強い疼痛あり之が次第に全腹部に擴がる嘔氣嘔吐(一)，食慾一般に不振	44日間入院 (21・12・19)	頸胸椎7回 胃部7回	全治	(一)	(卅)	(一)	116-62	1st.12 2st.28	胃體部に拇指頭大の壁龕あり	壁龕は極く小さくつた未だ跡をとゞむ	總 36 遊 0.123 %	總 32 遊 0.1 %	(卅)	(一)	結膜や瞼や白眼膜蒼白をして蠕動くるめるのを認め 蛔蟲卵(一)	頸胸椎4回．胃部4回にて潛血陰性となり．5回で小野寺壓痛消失．其後主訴全く消失して現在に至る
岩渕	○良	♀	67	上腹部疼痛，下痢	前より5年屢疼痛あり	2カ月前より胃殊に強く又下痢あり，1日2～3回，夜間腹痛と共に起る事が多い	36日間入院 (22・1・7)	頸胸椎9回 胃部10回	治せず	(一)	(卅)	(一)	150-94	前1st.57 2st.90	體壁小彎部にあり壁龕	壁龕は餘り縮小せず	乳酸(一) 總 70 遊 0	乳酸(一) 總 62 遊 0	(卅)	(一)	白血球5740 赤血球376萬 ヂリー64% 蛔蟲卵(一)	胃部疼痛尙ほ强く主訴不變のまゝ退院す．其後當分外來を訪れたが結局疼痛を治する事が出來なかつた
曾我	○思	♂	37	上腹部疼痛	生來胃弱	6～7年前より食後2～3時間に胃痛甚し，呑酸，嘈囃共に强く時に噯氣嘔吐あり	37日間入院 (22・1・8)	頸胸椎8回 胃部9回	全治	(一)	(卅)	(一)	96-56	1st.10 2st.18	胃蠕動共に強く緊張に分泌過多	蠕動緊張殆んど正常	總 82 遊 0.1282 %	總 64 遊 0.10485 %	(十)	(一)	蛔蟲卵(一)	主訴の症候消失．現在に至る
平野	○三郎	♂	37	胃痛	生來胃弱	20・11・11頃より胃部に疼痛あり引續き現在に至る時に疼痛激甚だ睡眠不能の事あり又時々下痢あり呑酸嘈囃顯著	36日間入院 (22・1・14)	頸胸椎6回 胃部6回	全治	(一)	(十)	(一)	110-60	1st. 6 2st.20	分多胃ニ度過度ト輕度擴張側壁高泌輕度アー彎小に龕	壁龕消失す	總 32 遊 0.0822 %	總 38 遊 0.0962 %	(十)	(一)	蛔蟲卵(一)	主訴の症候消失現在に至る
吉田	○江	♀	31	胃痛	前胃と3年より3よ潰瘍治され2さ血療し吐回	食後胃痛强く呑酸，嘈囃，嘔吐，何れも(十)食慾良睡眠不良，便通2～3日に1行	50日間入院 (22・1・20)	頸胸椎9回 胃部9回	全治	(一)	(卄)	(一)	100-60	1st.24 2st.38	頭龕に拇指壁彎大小彎あり	壁龕消失	總 68 遊 0.1720 %	總 66 遊 0.1572 %	(十)	(一)	蛔蟲卵(一)	主訴の症候全く消失して今日に至る
岩崎	○平	♂	46	時々起る胃痛	胃潰瘍と加れがあ	最近强度の胃痛2回同弱度のもの數回あり呑酸，嘈囃(十)嘔吐(一)食慾不振睡眠不良便通3日に1回位	38日間入院 (22・1・22)	頸胸椎10回 胃部10回 紫外線30回	全治	(一)	(十)	(一)	80-52	(前)1st. 8 2st.19 (後)1st. 2 2st.10	胃は高位形で多く分泌過多	輕度の瀑狀胃瓦斯減少す	總 112 遊 0.2774 %	總 104 遊 0.1832 %	(一)	(一)	蛔蟲卵(一)	身體肥大し元氣がよくなつて主訴症候全く消失し現在に至る
早川	○作	♂	44	胃痛	患なし著	2カ月前より胃痛あり食後3～4時間甚し，噯氣，嘔吐なし	21日間入院 (22・1・23)	頸胸椎3回 胃部3回	全治	(一)	(十)	(一)	110-55	1st.10 2st.20	側小彎部小體壁龕	壁龕消失			(一)	(一)	白血球5100 尿蛋白(一) 糖(一) 蛔蟲卵(一)	主訴の症候全くなく現在に至る

失し次で器質的變化即ち壁龕が縮小し次第に瘢痕化して遂に消退する．此場合潛血反應も歩調を合せて漸次陰性化する．斯くて自律神經系の機能が整調されるにつれ胃酸の態度も割合正常値に歸復する傾向にある．

胃潰瘍の治癒は新鮮のもの程成績がよい，小彎側潰瘍には最も效果的で幽門部や十二指腸のものは治癒成績が遙に劣る．蓋し此等部位は運動が强く安靜を缺く事並に生理的に刺戟を受け易い個所なるによると信ずる．

第3項 潰瘍癌なりや胼胝性潰瘍なりやの鑑別は時に困難であるが余の臨床經驗からして本治療を1カ月繼續して何等輕快の徵候がなければ癌腫を疑つて速かに手術すべきであり，胃潰瘍なれば必ず快方に向うものと確信する．

第4項 吐血後の處置は本治療法として最も注意すべきで，直後は絕對安靜を命じ止血1週間後に照射を開始するがよい．此場合小線量から行う．效を急いではならない．

第5項 本療法の最適應症．他に重大なる合併症があるか又は衰弱甚しく手術に堪え得ない場合，潰瘍が噴門部とか穹窿部とかにあつて，切除困難の場合其他高血壓症，心臟瓣膜症，出血性素因等と合併した場合が擧げられる．

第6項 本治療法の不適應症．胃・十二指腸が瘢痕收縮や癒着の爲め狹窄したり高度變形した場合が擧げられる．一般に幽門潰瘍では充分注意して治療するを要す．治癒後瘢痕狹窄を起す事がある．余は胃體部壁にある巨大なる壁龕を治療し定形的の砂時計胃や瀑狀胃を形成せしめた經驗がある．(附圖9 A. B. C. D. E參照)．從つて巨大壁龕でしかも比較的陳舊性のものをX線治療する場合は充分注意すべきである．

第IV章 結 論

診斷篇に於て，余は胃潰瘍症のX線所見を直接症候，準直接症候，間接症候並に器質的續發症候に分類して屢々說明し，併せて潰瘍巢の癌性變性の徵候や穿孔所見を記述した．次にX線檢査法即ち充盈法，粘膜皺襞法，重複撮影法，キモ撮影法，胃壁撮影法等に就き余の修得したる手技を詳述し殊に余等の胃前後壁粘膜皺襞分離撮影法の胃潰瘍症への應用を附記した．斯くして胃潰瘍症のX線診斷は上記症候を熟知して熟鍊したる檢査手技を以てすれば輕微なる病巢をも發見し得る事を確信した．

治療篇に於ては胃潰瘍症の原因療法乃至根治療法として，これはと思われるものは未だ見當らない．玆に余は胃潰瘍の成因を究明すべく努力して局所性のものと全身性のものとがあり得る事を知つた．後者は自律神經系機能失調にVitamin Cの缺乏や其他の因子が加わつて惹起されたものであり，多くの胃潰瘍は之に屬する事を明かにした．斯して385人の該患者の治癒狀況や動物實驗による胃潰瘍發生の病理解剖學的組織學的檢索からX線照射部位並に照射條件を詳細に檢討してX線治療術式を創定し，之にVitamin C其他を加味して原因療法なるものを考案した．依つて多數患者に利用し其治癒經過を觀察して良成績を擧げ得る事を確信した．尙お本法によれば潰瘍癌と胼胝性潰瘍との鑑別が比較的容易である事並に潰瘍巢の治癒と小野寺壓點の消退狀況とが極めて密接の關係にある事實等を知り得た．

文 獻

1) 樋口助弘：臨床醫學，19年3號354頁，昭6.— 2) 村松篤治：グレンツゲビート，5年9號，昭6.— 3) 眞鍋嘉一郎，田川重三郎：日本內科學會雜誌，20卷5號，740頁，昭7.—4) 田川重三郎：日本レ學會雜誌，10卷3號，262頁，昭7.—5) 鈴木元晴，山中英一：日新治療，182～183號，昭7.—6) 樋口助弘：日本レ學會雜誌，11卷1號，昭8.—7) 山田豐治：日本レ學會雜誌，11卷1號，昭8.—8) 田宮知耻夫：日本レ學會雜誌，13卷3號，昭10.—9) 山田豐治：日本レ學會雜誌，13卷4號，昭10.—10) 樋口助弘，谷口孝雄．日醫放10卷3·4號．—11) Berg. H. H. Verhdlg 38 Kongress dtsch Ges f. Jnn. Med. S 384, 1926.— 12) Bergmann. G. und H.H. Berg. Zit u Fortschr Röntgenstr. Bd. 36, S. 900, 1927.—13) Berg H.H. Fortschr Röntgenstr. Bd. 37, S. 921, 1928.—14) Chaoul H. Fortschr Röntgenstr. Bd. 39, S. 505.1929.—15) Bernstein Fortschr Röntgenstr. Bd. 39. —16) Schindler R. u. H. Sielmann M. M. W. Nr. 47, S. 1989, 1931, —17) 木塚新：福岡醫科大學雜誌，第21卷7號，昭3.—18) 鈴木榮：神經學會雜誌，第31卷，昭5.—19)

鈴木榮：東京醫學會雜誌第49卷，昭10.—20) 石川久三郎：東京醫學會雜誌，46卷，昭7.—21) 吳建：自律神經系，昭9.—22) 松熊勝：熊本醫科大學雜誌，11卷，昭10.—23) 東陽一：診斷と治療，24卷，昭12.—24) 樋口助弘：日本醫學放射線學會雜誌，1卷第1號，昭15.—25) 松本秀雄：日本醫學放射線學會雜誌，1卷，昭15.—26) 繩田千郎：日醫放，1卷，昭15.—27) 中島良眞：日本內科學會雜誌，29卷，昭16.—28) 樋口助弘，常川武：日醫放，2卷8號，昭16.—29) 樋口助弘，松本秀雄：日醫放，3卷9號，昭17.—30) 樋口助弘，岩村義行：日醫放，4卷7，8，9號，昭18.—31) 楠五郎雄：日本醫學及び健康保險，No. 3315，昭18.—32) 佐々木宏：日醫放，4卷7，8，9號，昭18.—33) 谷口孝雄，中原一臣：日醫放．7卷1號 昭22.—34) 樋口助弘：X線手技．35) W. Van Yzeren: Zeitschr f. klin. med. Bd. 43, 1901.—36) V. Bergmann: M. M. W. Nr. 4, 1913.—37) Westphal: Arch. f. klin. med. Bd.114 1914.—38) Ghilarducci: policlino Bd. 23, 1916.—39) Gunderfinger: Mittlg. an. d. Grenzgeb, d. Med. u. d. Chirg. Bd. 30, 1918.—40) Tsukamoto,: Strahlenther, Bd. 18, 1924.—41) Stahnke: Arch. f. kl. Chirng. Bd. 132, 1924.—42) Wolfer: proc. Soc. exper. Biol. and med. Bd. 22, 1925.—43) V. Bergman: Hbch. d. inner Med Bd. III1926.—44) G. Donati. Zentralbl. f. allg. pathologu. patholog. Anatomie Bd. 56. 1932.—45) Cushing, Surg. etc. Bd. 55, 1932.—46) Bonanno A. M. e. G. Virano: Zentralbl. f.g. Radiolog. Bd. 14, S. 750.—47) Engelstad: Strahlenther. Bd. 53, 1935.—48) Nemenow M. Strahlenthér: Bd. 53, 1935.—49) Peazell: Virchow's Arch. f. path. Anat. u. physiol. u. f. kl. med. Bd. 22, 1936.—50) Glauner: Strahlenther. Bd. 62. 1938.