The University of Osaka
Institutional Knowledge Archive

Title	リンパ系造影法による悪性腫瘍の診断
Author(s)	石田, 修; 打田, 日出夫; 田路, 良博 他
Citation	日本医学放射線学会雑誌. 1964, 24(7), p. 966-981
Version Type	VoR
URL	https://hdl.handle.net/11094/15213
rights	
Note	

The University of Osaka Institutional Knowledge Archive : OUKA

https://ir.library.osaka-u.ac.jp/

The University of Osaka

リンパ系造影法による悪性腫瘍の診断

大阪大学医学部放射線医学教室（主任　立入弘教授）
石田　修　打田日出夫　田路良博
国立呉病院放射線科
森　茂

（昭和39年8月17日受付）

Lymphographic Diagnosis of Malignant Tumors

By

Osamu Ishida, Hideo Uchida, Yoshihiro Taji
Deparment of Radiology, Osaka University Medical School
(Director: Prof. H. Tachiiri)

and Shigeru Mori
Department of Radiology, National Kure Hospital

Lymphographic study has been made in 156 cases of malignant tumors through the lower or upper extremities.

In malgnant cases lymph nodes reveal filling defect, irregular contour and inhomogeneous or irregular architecture. Beside above findings an increase in size and number, which may be found also in begnign cases, are noticed. Passage disturbance or blockade of lymphatic system is often observed with changes of lymph vessels such as dilatation, tortuousity, back flow, collateral, detour, oozing, and incresase or decrease in number.

In benign cases only displacements of lymphatics are usually shown without blockade.

Each kind of lymphatic tumors may have certain specific features, but it is sometimes very difficult to differentiate each other.

Lymphography is to be said a necessary procedure to examine malignant tumors, although it has a limited value to detect an early small lesion of lymphatic system.

緒　言

Kinmonth 氏が1952年に水性造影剤による直接的リンパ管造影法 Lymphangiography[31,32] を報告して以来，主として浮腫を示す四肢のリンパ管の病変の診断に利用され，[5,7,9,14,25,26,27,36] 次いで1928年Prokopec氏等[41]によつて広範囲に造影が可能である油性造影剤が用いられるに到つて，盛に各国で骨盤部，腹部等深部のリンパ系の造影Lymphangioadenogrophy，Lymphography）[12,16,43,44,46,49,50,53]が行なわれるようになつてきている．

われわれも1959年より水性造影剤[21]によるリンパ管造影を試み，1961年より油性剤を使用して種々の悪性腫瘍[23,51]の場合のリンパ系の変化を追及し，興味ある知見が得られたので報告する．

方　法

原則として Kinmonth[31,32,53] 氏法に従つているが，色素には鎮痛の目的で2％の Benzyl Alcohol を添加した11％の Patent Blue Violet 水

Cases of lymphography

Diseases	Extremities	
	Lower	Upper
Uterine cancer	56	
Vesical cancer	7	
Rectal cancer	10	
Penile cancer	3	
Seminoma	1	
Vulvar cancer	2	
Testicular cancer	3	
Prostatic cancer	1	
Gastric cancer	8	
Abdominal tumor (histologically not proved)	3	
Epipharyngeal cancer	2	
Esophageal cancer	3	
Reticulosarcoma	8	3
Lymphosarcoma	2	4
Leucaemia	1	
Lymphogranuloma	2	1
Liposarcoma	1	
Osteosarcoma	4	
Fibrosarcoma	1	
Lymphangiosarcoma	1	
Thyroid cancer		2
Breast cancer	1	13
Parotid cancer		1
Lung cancer	5	2
Maxillary cancer		1
Gervical metastasis	3	1
Malignant cases	128	28
Lymphadenitis		1
Cihyural	1	
Protein losing enteropathy	2	
Hygrom	1	
Edema of lower extremities	4	
Normal	5	4
Benign cases	13	5
Total	141	33

溶液の 0.5ccを第1及び第Ⅱ趾間の皮下に注射する．上肢に行なう場合にも同様の部位に注射してよいが，前腕屈側部で末梢から1/3位の処に色素を注射する方が，美容上からも手技上からも好ましい．

15分から30分後には足背（あるいは手背，前腕屈側）部のリンパ管の数本が青く染つてきて皮膚の上から透見できるようになる．そのうちで比較的真直で太いリンパ管を選び，これと平行な約2cmの長さの皮切を加へ，損傷しないように注意深くリンパ管を約1cmにわたつて分離する．その分離したリンパ管の両端に糸をかけて軽い結び目を作つておく．[21)22)]次いでその中心側の糸を持ち上げてリンパの流れをとめ，末梢部をマツサージして色素を鬱滞させてリンパ管を拡張させる．

あらかじめ約30cmの長さのビニール管で20〜30ccの注射筒に連結したツ反応針を拡張させたリンパ管に挿入し，両方の糸を結んで針を固定する．

リンパ管は壁が薄くて強圧を加えると破綻を生じ易いし，また一方では粘稠な造影剤を細い針を通じてリンパ管内へ注入するにはかなり強い圧を比較的長い時間にわたつて持続的に注射筒に加えなければならない．これは特に粘稠な油性造影剤

(A)



(B)

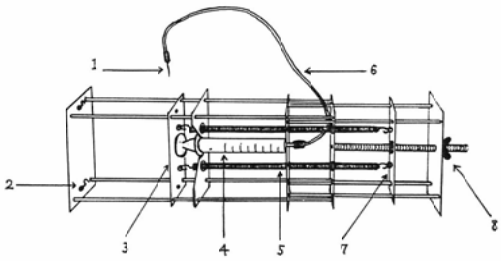

Fig. 1. Our Automatic injector(A) and its scheme (B).
1. Needle 2. Stopper 3. Pressure plate 4. Syringe 5. Spring 6. Polyethyl tube 7. Prespure control plate 8. Pressure control screw and stop-cock

使用の場合には不可欠である．われわれは直径約1cm，長さ約15cmのバネを2本使用して自動注入装置[2),22]を自作しているが，これではネジによつてバネの強さを調節し注射筒に対して1～6kgの加圧が出来る（Fig. A B）．針を固定したらこれに接続した注射器を自動注入器に設置し，水性造影剤の場合には約3～4kg，油性造影剤の場合には2kgの圧で注入する．

造影剤

用いた造影剤は水性では Urografin, Per-Abrodil-M, Endografin, Biligrafin 等[21)]で，油性造影剤 Lipiodol としては Ultrafluide (Ethiodol) Popiodol (DR-47), Moljodol, Myodil である．

使用量は下肢では7～10cc，上肢では5～7ccで，両側で15～20ccを用いたのが殆どである．

注入速度は水性造影剤ではおよそ0.5～1cc/min（約2kgの加圧），油性造影剤の Lipiodol, Popiodol, Myodil では10cc/45～60min（約3～4kgの加圧），Moljodol では10cc/60～90min（約4～5kgの加圧），である．

撮影

末梢部リンパ管の撮影は造影剤注入中に行ない，中心側部は注入終了直後に行なう．18～24時間後に主としてリンパ節像をみるために再度撮影する．撮影部位はそけい部を含めた骨盤部，腰椎を中心とした腹部，それに胸管，鎖骨上窩リンパ節更に肺の変化をみるための胸部である．撮影方向は主として腹背方向で，その他に斜位像，側面像を加え，必要に応じて立体撮影，拡大撮影，断層撮影，映画撮影を行なつている．

症例

水性造影剤によるものを除いて症例数は174で，そのうち下肢から施行したものは153，上肢からは21である．

悪性腫瘍は156，その他は18で，これらの詳細は症例表の通りである．

正常像

足背部のリンパ管は趾より足背動脈部に扇状に集り，脛骨内側を膝内側に向つて上行し，途中で次第に分岐して4～5本となり，ほゞ大伏在静脈系の径路に従い，大腿内側皮下を経てそけい部リンパ節に入る時には10数本になつている[21,24,27,31)]．

足踵部より行なう時には深部リンパ系が造影され，小伏在静脈系の走行に一致して上行し，膝部では足背部よりくる浅在性リンパ系と連絡しているが，膝窩リンパ節がみられることもある[36)]．

そけい部ではよく発達した浅下そけい部リンパ節が深そけい部リンパ節と共によく造影されるが，浅上そけい部リンパ節が必ずしもすべて造影されない．

骨盤部[6,8,12,17,18)]ではやゝ外側にみられる浅外腸骨リンパ系とやゝ内側にみられる深外腸骨リンパ系と更にこの内側深部にみられる内側外腸骨リンパ系にわかれている．これらの間には著明なリンパ管叢が形成されている（Fig. 2）．骨盤部リンパ系の位置的関係を把握するには立体撮影が最もよいが，普通には斜位や側面撮影の追加である程度は理解しうる．

上のような外腸骨リンパ系は腰椎体部のほゞ左右縁部を上進して，旁腹部大動脈リンパ系を作り，左右のリンパ系間には複雑な交通を示しながら，第2あるいは第1腰椎部で乳糜槽を形成して，直径数mmの胸管に移行している．

リンパ節の形状にはかなりの変異があり，楕円形，卵円形，円形，腎形，鎌形等を呈し，輸入管の集るリンパ節門部は陥没を示すものが多い（Fig. 2, 5）．しかし輪郭は滑らかで均等な粒子状構造を示す．大きさも種々であり，そけい部リンパ節及び浅外腸骨リンパ節は比較的大きくて直径2cm位のものもみられる．造影されるリンパ節の数にも変異が大きい．

X線テレビあるいは映画で観察すると，乳糜管から胸管にかけて完全に連続的な造影をみることに少く，リンパ管と同じ，胸管にも弁があつて（Fig. 3），食道にみられるような蠕動運動と痙攣的収縮運動をおこし，造影剤は區域的に急造に移行している[40)]．従つて診断に役立つような充分な胸管造影像を得るには，通常20cc以上の造影剤が必要で，注入中に撮影する方がよく，しかも根気よく観察しながら撮影しなければなかなか満足すべ

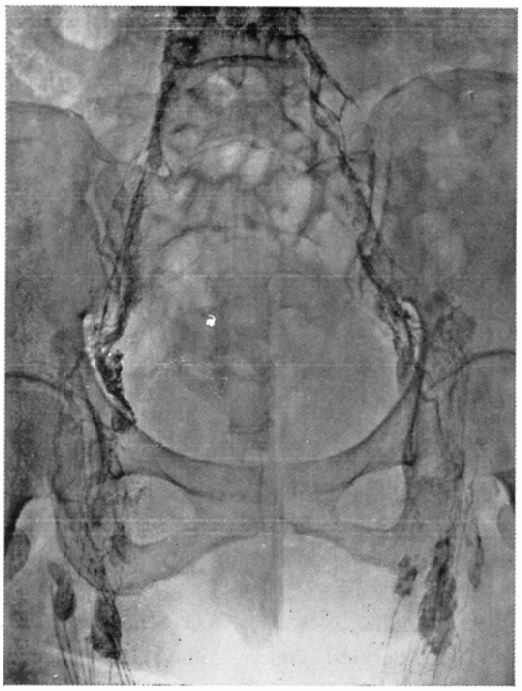

Fig. 2. Normal lymphogram immediately after the injection of 16 c.c. of 20% Moljodol.

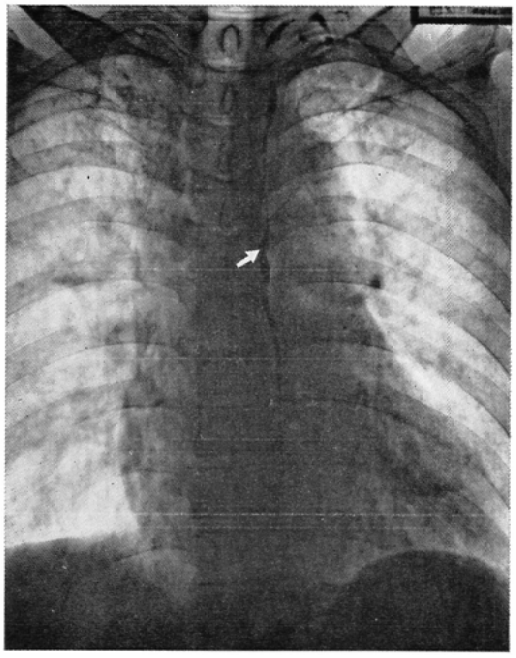

Fig. 3. Normal thoracic duct with several valves are well demonstrated, using 20 c.c. of Lipiodol ultrafluide.

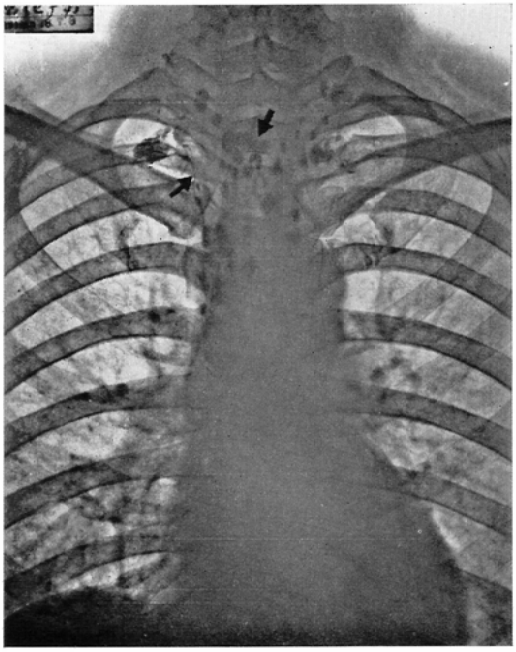

Fig. 4. Many paratracheal or mediastinal lymph nodes are well demonstrated with a lymphatic channel draining into the right supraclavicular nodes.

Fig. 5. Syphilitic inflammation. Enlargement of lymph nodes with homogeneous architecture consist of slightly coarse stippled patterns.

Fig. 6. Cervical cancer (Stage III). Complete blockage of right pelvic lymphatics with metastasized lymphnodes, showing ghost-like appearance with filling defects and irregular contour, and with collateral channels and dermal back flow.

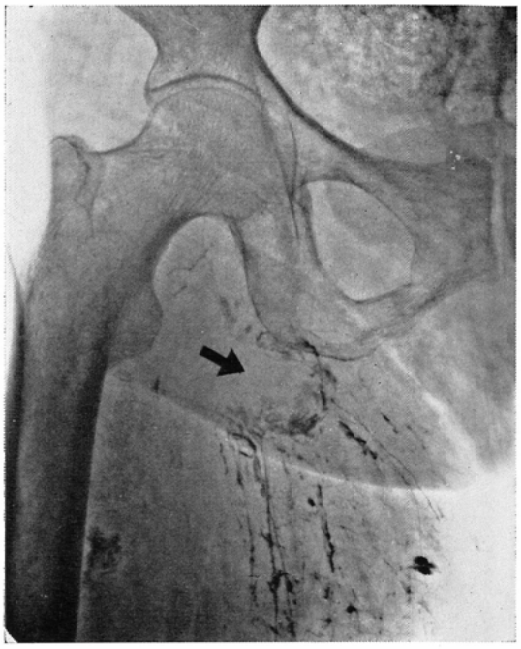

Fig. 7. Cervical Cancer (Stage III). Enlarged lymph nodes with filling defect, dermal back flow and irregular lymphatic channels.

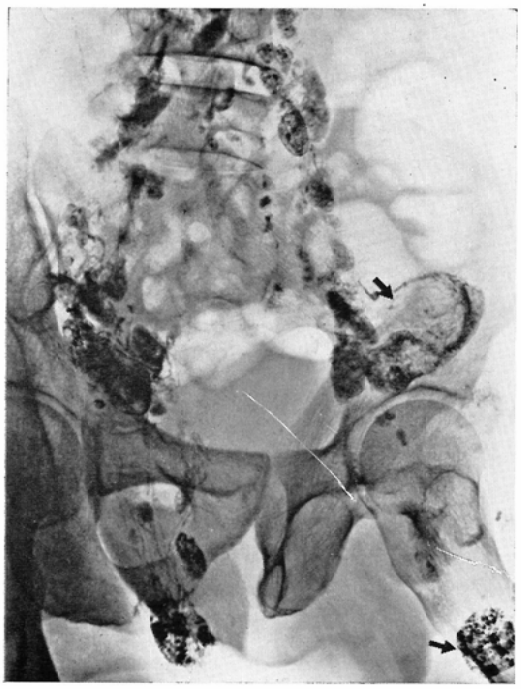

Fig. 8. Reticulosarcoma. Markedly enlarged lymph nodes with filling defeots and irregular structure. Contour of lymph nodes are relatively smoothly delineated.

Fig. 9. Reticulosarcoma. Infraclavicular lymph nodes are poorly stained in ghost-like appearance. axillary lymphatic system is normal.

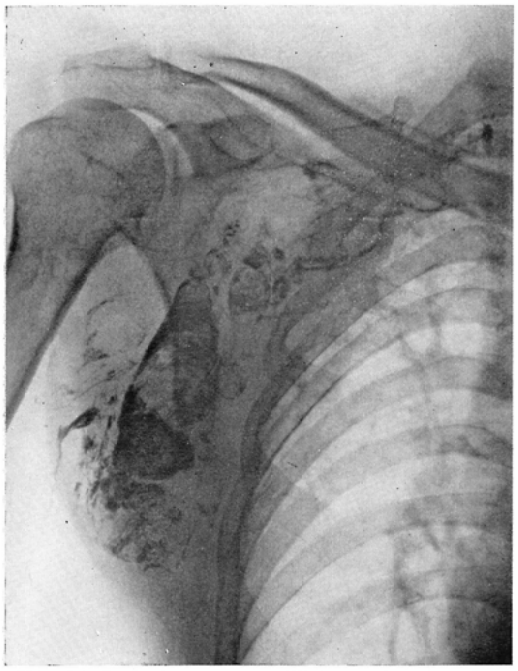

Fig. 10. Lymphosarcoma. A) Immediately after injection. Markedly enlarged lymph nodes in long elipsoid form with transverse streaky shadows.

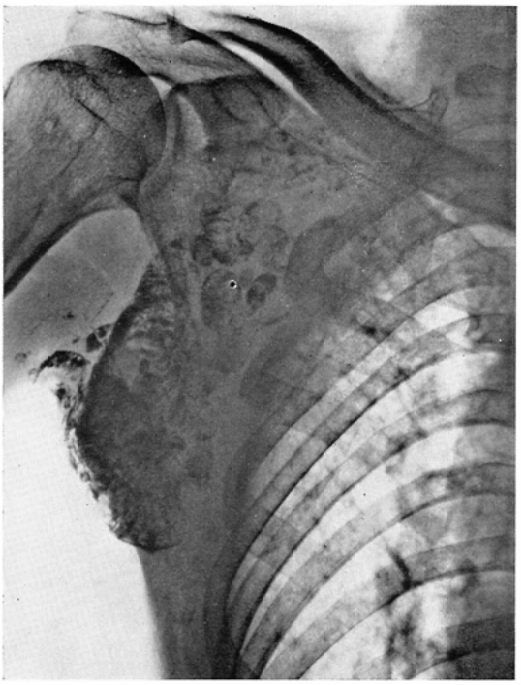

Fig. 10 B) 18 hours after injection More numerous nodes are visualized with filling defects and lacy pattern.

Fig. 10. C)Lymph nodes decreased in size and increased in density after radiation therapy.

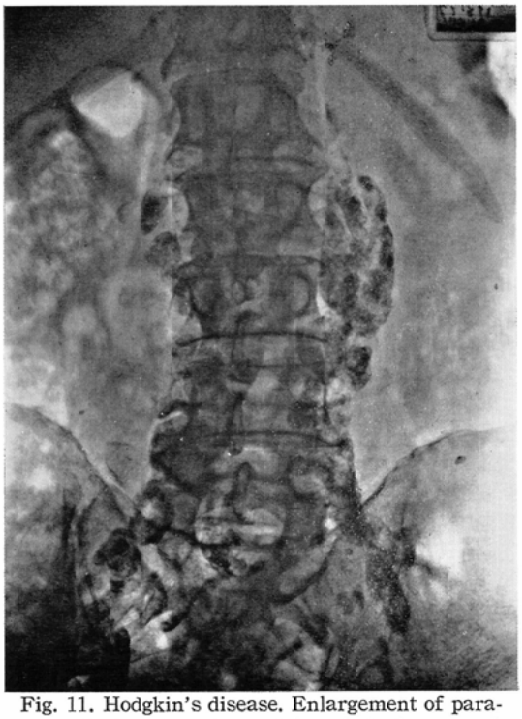

Fig. 11. Hodgkin's disease. Enlargement of paraaortic lymph nodes with relatively smooth ontline and slightly irregular structure.

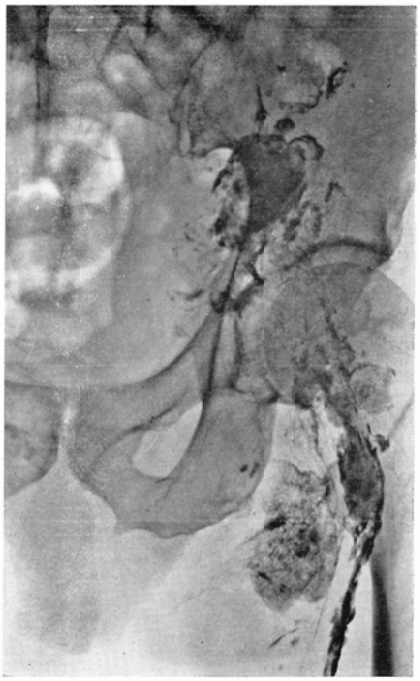

Fig. 12. Reticulosarcoma. Perfect obstruction of the pelvic lymphatic System. Enlarged lymph nodes with irregular contour and structure.

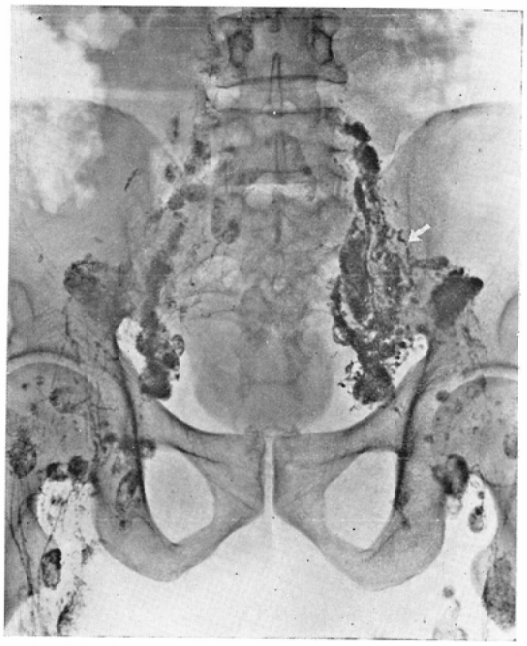

Fig. 13. Gastric cancer. Passage disturbances of both iliolumbar lymphatic systems with tortuously dilated lymphatic vessels in broken line.

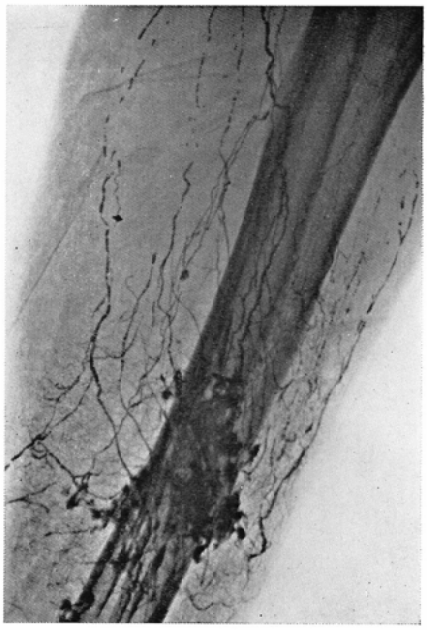

Fig. 14. The same case in Fig. 7. Dermal back flow and an increase in nnmber of tortuously dilated lymph vessels with oozing of contrast medium.

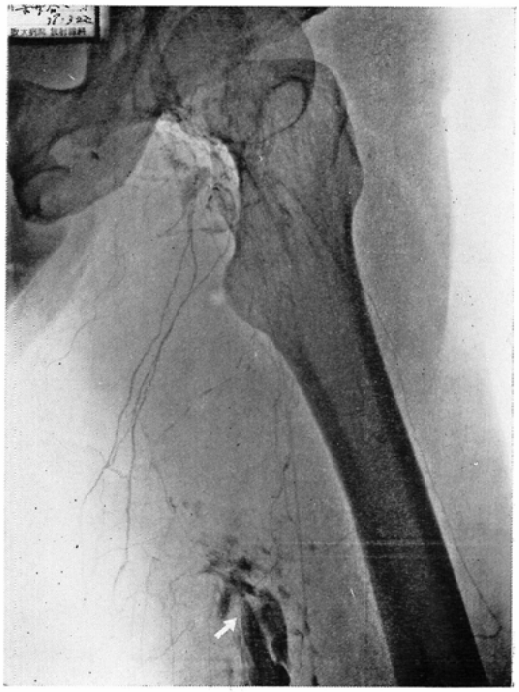

Fig. 15 Liposarcoma in upper thigh. Irregularly coursed lymph vessels and blockade of lymphatics with oozing of contrast medium

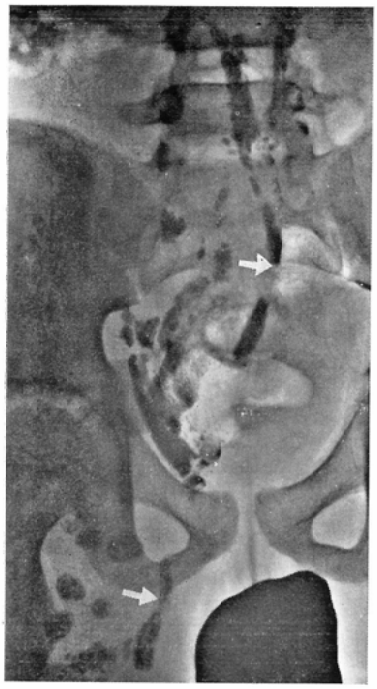

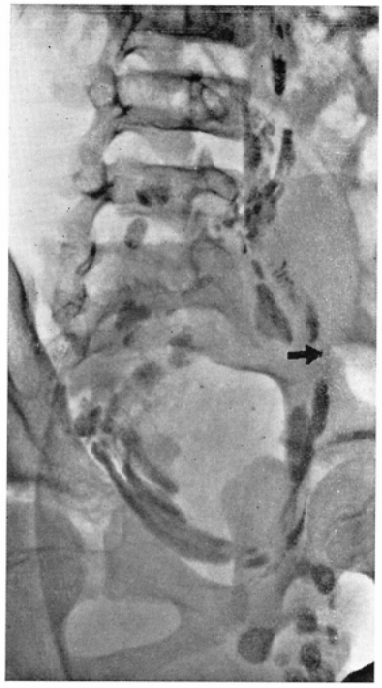

Fig. 16. Lipoma in pelvic and inguinal region.
A) A-P view. Superficial inguinoiliacal lymphatics are extremely anteromedially displaced. B) Oblique view.

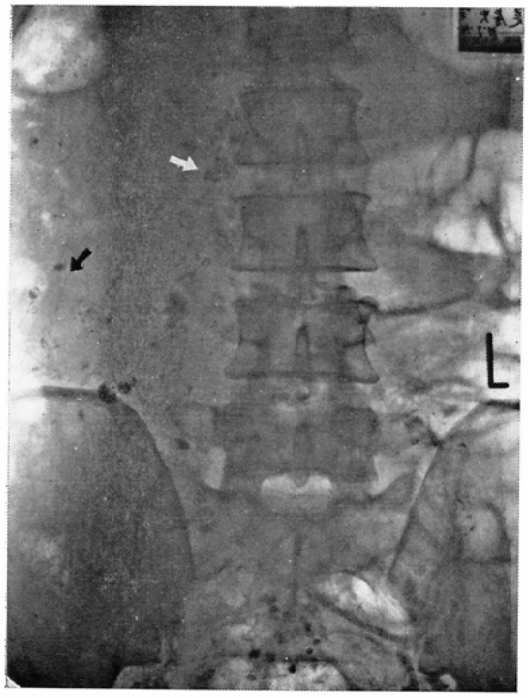

Fig. 17. Reticulosarcoma. A) Abdominal area. Numerous fleckwise para-aortic and mesenteric lymph nodes.

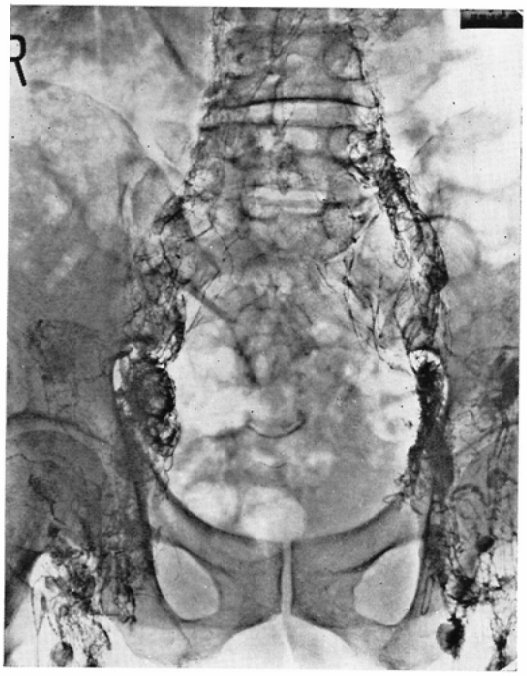

Fig. 17. B) Pelvic area Pelvic lymphatics shows tortuosity, dilatation and an increase in number.

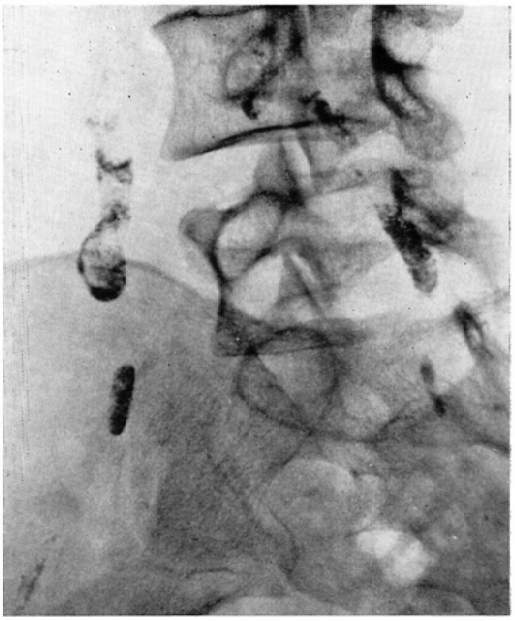

Fig. 18. A) A→P view B) LAOP
Normal false positive lymph nodes showing central filling defects.

Fig. 19. Reticulosarcoma
A) 18 hours after injection. Very poorly filled lymph nodes.
B) About 50 days later. Remarkably enlarged lymph nodes with the similar appearance within.

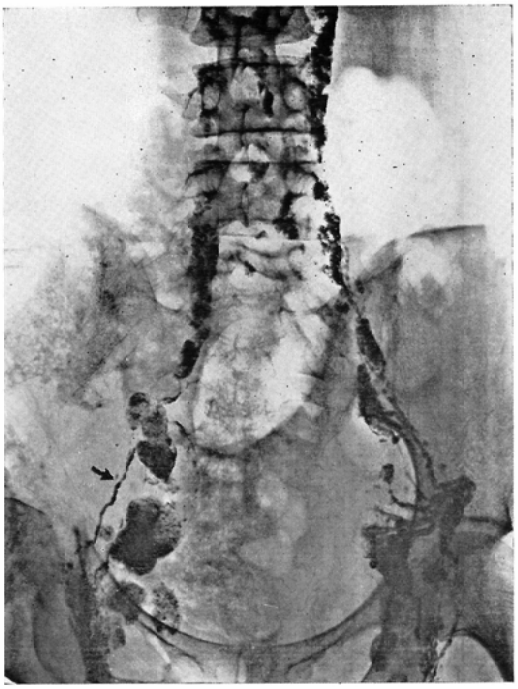

Fig. 20. Osteosarcoma of right ilium. Anteromedial displacement of right iliac lymphatics with enlarged lymph nodes.

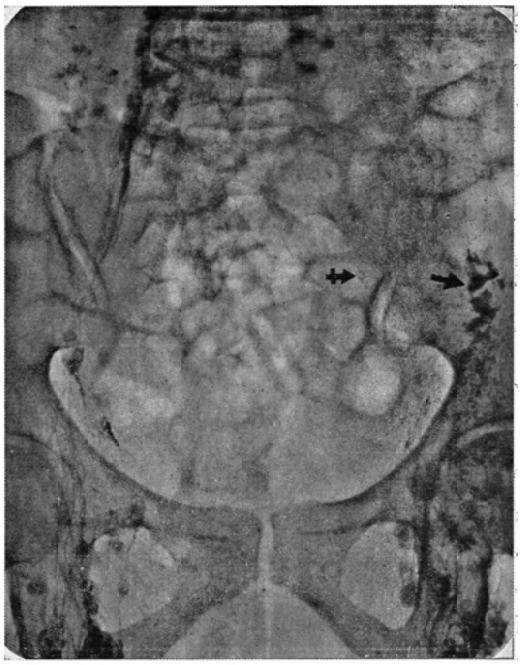

Fig. 21. Recurrence of operated uterine cancer. A) Lymphogram. Complete obstruction of left pelvic lymphatics with lateral displacement and oozing of contrast medium. Poor pelvic lymphatics of right side.

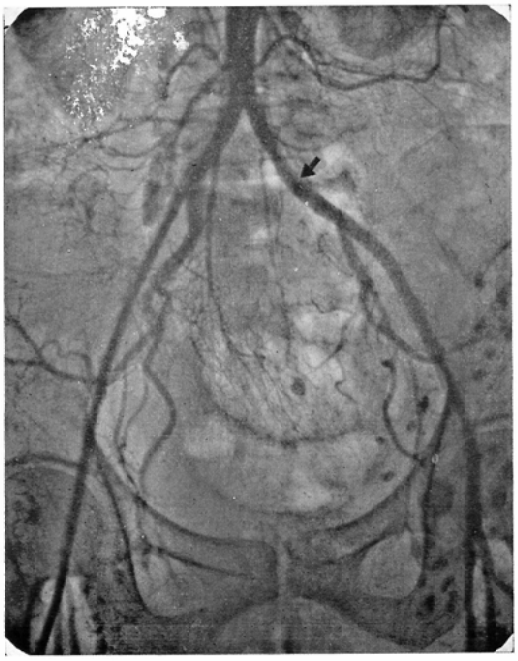

Fig. 21. B) Arteriogram with Seldinger's method. Slight displacement of left common iliac artery.

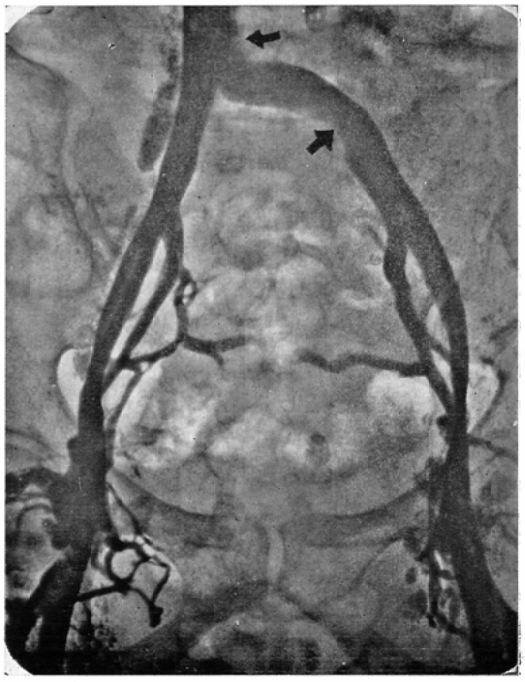

Fig. 21 C) Transtrochanteric Venogram. Filling defects at the left Common iliac vein with leftcranial shifting.

き像が得られない．胸管は胸椎のやゝ左側を右方に凸な緩いカーブを画きながら左鎖骨上窩リンパ節に入るが，これに入る少し前の部分は造影が濃くて太いことが多く，造影剤の一時停滞を示す（Fig.3, 9）．稀に胸管は上部縦隔洞で別れて右鎖骨上窩リンパ節にも造影剤が入ることがある（4）．

鎖骨上窩リンパ節は通常1コ造影されるが，数コあるいはそれ以上の多数のリンパ節がみられる例も多い．数例には傍気管リンパ節が多数造影された（Fig. 4）．

上肢ではリンパ管は手背より前膊屈側部に向つて1～2本が腋窩部へ走り，腋窩部から鎖骨下窩部にかけて屈折蛇行した網状の交通（Fig. 9）を示している．一部のリンパ管は頭静脈の経路をとる．リンパ管は下肢よりも少し細くて多少脆く，リンパ節と共にしみ出し易い傾向にある．リンパ管の太さは一般に末梢と中心部とでは余り差がみられない．左右何れからでも頸部リンパ節が広範囲に造影されることがあるし[51]，また右から施行した場合には右鎖骨上窩部より左鎖骨下窩部へ連絡するリンパ管がみられることがある．

病　的　像

I．　リンパ節の変化

リンパ節の変化には陰影欠損，辺縁不整，構造不整等の悪性をみなされる所見と，腫大，数の増加等のように良性でも悪性でもおこりうる所見とがある．

a　陰影欠損

癌の転移[29]のある場合には，その部分が造影されないので陰影欠損（Fig. 6）を示す．主として辺縁部に虫がくつたような，あるいは鼠がかじつたような像[38,52,53]としてみられる．転移も高度になると外郭の辺縁洞部が造影されるのみで，殆ど全体が欠損として脱落するようになる．このような際には注入直後や翌日の写真では充分に描出されないで，数日後の写真によつて発見されることがある（Fig.7,10）．陰影欠損が中央部にあるかのようにみえる場合でも種々の方向からとれば，辺縁にあることがわかる．細網肉腫，リンパ肉腫，ホジキン氏病[53]等では中心部に欠損像を示すことがある（Fig.8, 10, 11, 17, 19）．

b　辺縁不整

陰影欠損が周辺部に複数で存在する時は辺縁が著しく不整になるが，明らかな欠損像は示さないで，辺縁が著しい凹凸を示したり，不鮮鋭な辺縁を示すことがある．前者は所謂 ghost-like appearance[38] で転移の場合に主としてみられる（Fig. 6）が，後者と同じように細網肉腫の場合（Fig. 12, 17）にみられることがある．

c　構造不整

リンパ節の構造が正常の網状あるいは微粒子状の先実した像を示さないで，不規則な粗な網状（Fig. 8），小斑点の不規則な集合像（Fig. 9），泡沫像，レース状横走索状影（Fig.10）等を見せることがある．[42,43,51,53] これらは主として細網肉腫，リンパ肉腫，ホジキン氏病等のリンパ系腫瘍にみとめられる．

d　腫大

リンパ節の大きさは部位によつて変異が大きいから，軽い場合には腫大ととり難い場合があるが，正常側と比較して大きい場合や2cm以上の直径のものは腫大していると云えよう．また腫大[53]のある場合には後述のように附近のリンパ節の数の増加，リンパ管の拡張や数の増加を伴なうことが多い．癌の転移のある時には炎症にみられるような単なる腫大（Fig. 5）であることは少く，多くは前記の悪性所見をそなえている（Fig. 6, 7）．リンパ系の悪性腫瘍では著しく腫大しているのが普通であるが辺縁は比較的平滑（Fig. 8, 10, 11, 19）である．

e　数の増加

リンパ節の数が病的な場合に増えるのか，もとからあるものが大きくなつて造影され易くなるのか，あるいは両者が関係するのかは明らかではないが，リンパ節が多数に造影[53]されてみえることがある．これは炎症のある場合でも転移のある場合にでも起る（Fig. 13）が，前者に多い．リンパ系腫瘍（Fig. 10, 11）では節の腫大と共に著しく増加している．

II．　リンパ管の変化

リンパ管の変化には，一応明らかな悪性所見としてリンパ管の断絶と通過障害があげられ，その他に拡張及び蛇行，逆流または皮膚逆流，副行枝形成あるいは迂回，変位，リンパ管の変化，しみ出し，管腔の狭小化等がある．

a　リンパ系の断絶または通過障碍

腫瘍のリンパ管への直接的侵襲があれば断絶をおこす（Fig.15）し，リンパ節に転移があつてもリンパ系の通過障碍（Fig.6, 7），がおこる．リンパ系腫瘍では比較的通過は良好であるが，正常よりはかなり遅くて，注入終了後には骨盤部しか造影されていないことがある．細網肉腫では通過障碍が強い場合がある（Fig.12）．リンパ節に明らかな悪性像をみなくても通過障碍があれば(Fig.13)後述するような所見とも併せて，悪性病変の存在を一応疑う必要がある．

b　リンパ管の拡張及び蛇行

通過障碍のある部位よりも末梢では，リンパ管は拡張し，内圧亢進のために静脈と同じく著しい蛇行を示すようになるし（Fig.13, 14, 17），高度になればリンパ瘤になり，これが破れて乳糜腹水や乳糜尿，乳糜胸水等をおこす．リンパ管は拡張すると弁があるために珠数状にみえる（Fig.13）．そけい部リンパ節と外腸骨リンパ節との間は，正常でもリンパ管が比較的太くみえることが多い（Fig. 2）．

c　逆流あるいは皮膚逆流

断絶や通過障害があれば，当然のことであるが，逆流や皮膚逆流 Dermal Back Flow[32,51,53]）がみられる．皮膚逆流とは一定の限局した皮膚領域に向つて細かい網状のリンパ管叢がみられる（Fig.6, 9, 14）もので，色素を注入すれば，皮膚がその領域だけ染つてみえるものである．通過障碍が甚しい時には，大斑点状に細網構造を示しながら処々の皮膚に逆流しているのがみられる．

d　副行枝形成または迂回

逆流からさらに程度がすゝむと，逆流したリンパ管と他のリンパ管との吻合枝を通じて副行枝が発達したりするし（Fig. 6），遠くの分枝の場合には大きな迂回像（Fig.15）としてみられたりする．

e　リンパ管の変位

リンパ管の近くに腫瘍があれば，そのために圧排されて正常の経過をとらなくなる．これは主として良性腫瘍にみられる（Fig.16）ようで，悪性腫瘍ではリンパ管自体が損傷をうけるのが普通で，断絶やしみ出し像が観察される（Fig.15）．悪性腫瘍でも主として変位しか示さない場合には周囲への侵襲が少いと考えてよい（Fig.20）．

f.　リンパ管数の増加あるいは減少

リンパ系に通過障害があれば，逆流，副行枝形成などとともにリンパ管の数が多くみられる（Fig. 14, 17B）．これはリンパ節の場合と同じように，造影されるリンパ管の範囲が広くなるということもあるだろうが，矢張りリンパ管が発達して造影されるようになつたものと考えられる．

通過障碍が高度になり，リンパ性浮腫が顕著になれば，リンパ管は細くなり，遂には損傷されて（Fig. 7），組織間の網状リンパ像をみるようになると推察される．

g.　しみ出し

リンパ管自体が器質的な損傷を蒙るか，あるいは通過障碍のために末梢リンパ管に負担がかゝつて機能不全をおこすかすると，リンパ管から造影剤が漏出した像がみられる（Fig.7, 12, 14, 15）．通常の圧による注入ではしみ出さないのが普通であるが，Myodil では他の油性造影剤よりもしみ出し易い．前に述べたように水性造影剤では早期にしみ出して，リンパ管は羽毛状の像を示す．上肢のリンパ系は下肢のそれよりもしみ出し易い．しみ出しはリンパ節にもみられる（Fig.19）ことがあり[51]，矢張り異常なものと考えられる．

副作用及び合併症

副作用や合併症については別に[24]詳細に述べるので略述する．

一般臨床症状としてみられるのは発熱，疲労或は倦怠，食慾不振，悪心，咳嗽，喀痰，胸内不快感でこのうちでは発熱が最も高率におこる．しかし発熱は本人が自覚しないことが多く，37.5℃以下の微熱であることが少くない．それでも時には悪感戦慄を伴なつて38℃をこえるとこがある．3例の重篤例[13]を経験した．

局所的には皮膚の着色が数週間みられ，全身的にも施行当日は青白い顔色を示す．リンパ管炎はみられないが，創傷治癒が不良なことがある．手技の不良によりリンパ管の損傷が多ければリンパ瘻を作るおそれがある．造影剤を注入し始める時には，リンパ管に沿つて軽い疼痛があり，特に水性造影剤の場合に多少強いようである．これはリンパ管を拡張させること及び造影剤の刺戟性によると解せられる．

胸部レ線検査では，油性造影剤を15cc以上使用した場合には殆ど 100%に多かれ少かれ微細な肺栓塞[4,10,13,24]が見出される．18時間後の写真で最も強くみられる．水性造影剤ではもちろん栓塞はおこらない．油性造影剤でもその種類や量によりその像や頻度に差がみられる．

癌の転移を促進することがありうるのではないかと危惧する人も[43,53]あるが，われわれは経験していない．またリンパ節に造影剤が長く貯溜して反応性の肉芽腫を作る[53]という報告もあるが，本検査をはじめてからの年数の関係もあつてか未だこれも経験していない．

考 按

I 造影剤に関して

水性造影剤は一般にしみ出し易くて，造影範囲もほゞ第一次リンパ節までに限られるために，リンパ節の造影には不適当であるが，油性造影剤のような副作用は殆どないし，注入時間も短くてすみ早く消失するのでリンパ浮腫などの場合のリンパ管の検査に適している．

リンパ節の造影には油性造影剤が必須であるが，油性造影剤にも造影能に多少の差がある．すなわち，Myodil は比較的しみ出し易く，リンパ節からの消失も早くて1ケ月で殆ど認められなくなる．このことは長期の観察には不向きであるが，上記のようなリンパ管造影によく，また他の油性造影剤のように永い間残留して，他のX線的検査の邪魔をするという点からみれば長所とも云える．Lipiodol, Popiodol, Moljodol 等は3～6ケ月間もかなりの量が残つているので，細網肉腫等長期間にわたつて観察する必要のある場合には非常に好都合で，リンパ節の放射線や薬剤を以てする治療による縮少 (Fig. 19)，再発による腫大 (Fig. 10) などが容易に把握される．

Moljodol (20%) は非常に粘稠で，注入に長時間を要し，造影濃度も最もうすい．Myodil もやゝうすくて像の鮮鋭度が Lipiodol, Popiodol よりも劣る．

Lipiodol, Popiodol は粘稠度，造影濃度，生体内滞留期間等から，現在のところ最もリンパ系造影に適した造影剤であるが，多少の発熱と肺栓塞をみることが欠点といえよう．Myodil は栓塞像は弱いのであるが，発熱は同じようにみられ，時に肺炎様の症状が強くおこるようで注意が必要である[24]．

II. リンパ系造影像に関して

リンパ節は正常でも相当の偏差があることは前にもふれたが，悪性腫瘍がなくても欠損，辺縁不整，構造不整(不均等造影)などの悪性所見と紛わらしい像を呈することがある．これは線維性変化[11]があつたり脂肪変性[8,53]があるためとされている．脂肪変性の時には陰影欠損はリンパ節の中心部に辺縁が明かな限局した像としてみられる (Fig. 8) という．注入直後の像ではリンパ洞やリンパ管が主として造影され，リンパ節は十分に造影されないのが普通であり，必ず翌日に撮影しなければならない．転移やリンパ系腫瘍では，数日後の撮影が必要なことがある．上記のようなことから，早期の病変を診断するのにはある程度の限界がみられるようで，一応これらの像がみられた時には，多方向撮影，断層撮影，立体撮影，拡大撮影を試みるなどで，注意深い観察が必要となる．

更に診断が困難なのは，リンパ節に手術的侵襲が加えられている症例である．リンパ系の造影は不良なところがあり，部分的には逆流や副行枝がみられて，あたかも転移があるかのようにみえる．しかし注意深く観察すれば，Rüttiman 氏[43]が述べているように，術後の変化としては逆流，拡張，蛇行などの鬱滞症状が比較的軽いか欠如していること，小さな副行枝がみられること，リンパ管の圧排像がないこと，リンパ管からの漏出像があること等が転移とは少々異つた所見であろう．それでもこれに明らかな陰影欠損等の再発像

があれば，どの範囲までが実際におかされていると考えてよいのかの判断が困難となるであろう．これについては更に検討中であるが，このような時には静脈や動脈の造影を併用する[1,2]ことによつてある程度糾明できることもある．特に静脈は周囲の病変の影響をうけ易いので，静脈造影法は是非併用しなければならない検査法である．われわれは骨盤部の場合には，通常大転移より経骨的に腸骨静脈の造影[20]を行なつている (Fig.21).

リンパ系腫瘍は[43,51,53,54]個々の間で移行型があるために，それらを鑑別することは非常に難しいが，多少の特徴がみられるようである．すなわち細網肉腫は辺縁不整で欠損像を示すことが多く，内部構造も不整で小斑点状を呈するものもある．リンパ肉腫は長楕円形をとるものが多く横走索状影がみとめられるのが特徴で，白血病ではこの程度が軽い[43]．ホジキン氏病では辺縁がやゝ不整で，内部の微細な網状構造はみだれていて部分的欠損像を示すこともある．これらの診断については更に検討中である．

結　語

悪性腫瘍 156例に下肢或は上肢よりリンパ系造影を施行して，リンパ節及び管の病変について検討してみた．

リンパ節の悪性所見には，陰影欠損，辺縁不整，構造不整があげられ，その他に良性でもみられる腫大及び数の増加が認められた．

リンパ管の変化では，リンパ系の断絶及び通過障碍が悪性所見と考えられ，拡張，蛇行，逆流，皮膚逆流，副行枝形成，迂回等も悪性変化を示唆するものである．リンパ管の変位は主として良性腫瘍に発見された．リンパ管数の増加及びリンパ管からのしみ出しも異常であるが，必ずしも悪性病変の場合のみとは限らない．

リンパ系腫瘍はそれぞれ多少の特徴を示すようであるが，鑑別が難しい場合もあり，さらに検討中である．

リンパ系造影法は早期のリンパ系病変の診断にはある程度の限界があるが，悪性腫瘍の診断には欠くことの出来ない検査と云える．

稿を終えるにあたり，御指導と御校閲を賜つた立入弘教授に深甚なる謝意を表し，厚意ある協力を戴いた教室各員及び技術員に対して厚く感謝する．

（本論文の要旨は昭和38年4月4日第22回日本医学放射線学会総会，38年10月18日第22回日本癌学会総会，38年11月17日，第4回日本脈管学会総会に於て報告した）．

References

1) Battezzati, M., Donini, P., Belardi, P., Becchi, G. und Muggiati, L.: Phlebolymphographie der Leisten-Becken-region. Fortschr. Röntgenstr. 98 : 705, 1963.
2) Baum, S., Bron, K.M.. Wexler, L. and Abrams, H.L.: Lymphangiography, cavography, urography. Comparative accuracy in the diagnosis of pelvic and abdominal metastases. Radiology 81 : 207, 1963.
3) Belán, A., Málek, P. und Kolc, J.: Röntgenkinematographische Nachweis lymphovenöser Vervindungen im Versuch in Vivo. Fortschr. Röntgenstr. 99 : 168, 1963.
4) Bron, K.M., Baum, S. and Abrams, H.L.: Oil embolism in lymphangiography. Radiology 80 : 194, 1963.
5) Bruun, S. and Engeset, A.: Lymphadenography: A new method for the visualization of enlarged lymph nodes and lymph vessels. Acta rad. 45 : 389, 1956.
6) Cherry, C.P., Glücksmann, A., Dearing, R. and Way, S.: Observation of lymphatic node involvement in carcinoma of cervix. J. Gynce. 368, 1963.
7) Colette, J.M.: Envahissement ganglionnaires inguino-ilio-pelviens. Acta Rad. 49 : 154, 1958.
8) Ditchek, T., Blahut, R.J. and Kittleson, A. C.: Lymphadenography in normal subjects. Rdiology. 80 : 175, 1963.
9) Fischer, H.W. and Zimmermann, C.R.: Roentgenographic visualization of lymph nodes and lymphatic channels. Am. J. Roentg. 81 : 517, 1959.
10) Fischer, H.W., Montague, L.S. and Thornbury, J.R.: Lymphography of the normal adult male. Observations and their relation to the diagnosis of metastatic neoplasm. Radiology 78 : 399, 1962.
11) Fuchs, W.A., Rüttimann, A. und Buono, M. S.: Zur Lymphographie bei chronischen sekundären Lymphödemen. Fortschr. Röntgenstr. 92 : 608, 1960.
12) Fuchs, W.A. and Böök-hederström, G.: In-

guinal and pelvic lymphography. Acta Rad. 56 : 340, 1961.
13) Fuchs, W.A.: Complications in lymphangiography with oily contrast media. Acta rad. 57 : 427, 1962.
14) Gergely, R.: Die diagnostischen Anwendungs-möglichkeiten. Fortschr. Röntgenstr. 85 : 175, 1956.
15) Gergely, R.: The roentgen examination of lymphatics in man. Radiology 71 : 59, 1958.
16) Gould, R.J. and Schaffer, B.: The surgical application of lymphography. Surg. Gynec. Obst. 114 : 683, 1962.
17) Hahn, G.A., Wallace, S., Laird, J. and Gerald, D.: Lymphangiography in gynecology. Am. J. Obst. Gynec. 85 : 754, 1963.
18) Herman, P.G., Benninghoff, D.L., Nelson, J.H. and Mellins, H.Z.: Roentgen anatomy of the ilio-pelvic-aortic lymphatic system. Radiology 80 : 182, 1963.
19) Hervy, E.A. and Richard, C.H.: Lymphangioadenography in the study of female genital cancer. Cancer 15 : 769, 1961.
20) 石田修，小塚隆引，川本溢雄，野崎公敏，猪原和之，松田一：各種血管造影剤の臨床使用経験，綜合臨床，9：1341，1960.
21) 石田修，野公敏，打田日出夫，宮地町子，井原慶子，田路良博：水性造影剤によるリンパ管造影法，日独医報，8：556，1963.
22) Ishida, O. Taji, Y., Mori, S. and Uchida, H.: Chest radiograms following lymphography with special reference to oil embolism. Med. J. Csaka Univ, 14 : 275, 1964.
23) 石田修，田路良博，打田日出夫，森茂：264，日本癌学会記事，第22回総会，日本癌学会，東京，1964.
24) 石田修，田路良博，打田日出夫，森茂：リンパ系造影後の副作用，日医放，24：982，1964.
25) Jacobsson, S. and Johansson, S.: Normal roentgen anatomy of the lymph vessels of upper and lower extremities. Acta Rad. 51 : 321, 1959.
26) Jacobsson, S. and Johansson, S.: Lymphographic changes in lower limbs with varicose veins. Acta chir. Scandinav. 117 : 346, 1959.
27) Kaindl, F.: Lymphangiographie und Lymphadenographie der Extremitäten. Georg Thieme Verlag, Stutrgart, 1960.
28) 加藤俊男：Lymphographie. 医学のあゆみ，39：251，1961.
29) Keiser, D.V. uud Frischbier,H.J.: Der Wert der Lymphographie bei der Metastasensuche. Fortschr. Röntgenstr. 100 : 299, 1963.
30) Kenyon, N.M., Soto, M., Viamonte, M., Parks, R.E. and Farrel, J.J.: Improved techniques and results of lymphography. Surg. Gynec. Obst. 114 : 677, 1962.
31) Kinmonth, J.B., Taylor, G.W. and Harper, R.K.: A technique for the clinical use in the lower limb. Brit. Med. J. 1 : 940, 1955.
32) Kinmonth, J.B., Taylor, G.W., Tracer, G.D. and March, J.D.: Brit. J. Surg. 45 : 1, 1957.
33) 小林隆，坂元正一，鈴木重男，岡垣敬，小菅庸二，益山栄良：リンパ系造影法 Lymphography—その臨床的価値，産科と婦人科，30：511，1963.
34) 草野治，西下正義，金崎美樹：リンパ系造影法の研究：特に後腹膜リンパ系造影について，日医放，22：1353，1963.
35) Malamos, B., Moulopoulos, S.D. and Sarkas, A.: Lymphadenography: lts use in hematology. Brit. Med. J. 5162 : 1360, 1959.
36) Málek, P., Kolc, J. and Belán, A.: Lymphography of the deep lymphatic system of the thigh. Acta Rad. 51 : 422, 1959.
37) Málek, P., Belán, A. and Kolc, J.: Der Ductus thoracicus in der Röntgenkinematographie. Fortschr. Röntgenstr.93 : 723, 1960.
38) May, R.E. and Bogash, M.: Lymphangiography as a diagnostic adjunct in urology. J. Urol. 87 : 208, 1962.
39) 百瀬剛一，朝倉茂夫：リンパ系造影法について，臨放，8：563，1963.
40) Picard, J.D. et Arvay, N.: Lymphographie par produit de contrast liposoluble. Opacification des voies abdomino-aortiques et du canal thoracique. Presse Médicale 69 : Atlas 144, 1961.
41) Prokopec, J. und Klinova, E.: Die Lymphadenographie in der klinischen Praxis. Fortschr. Röntgenstr. 89 : 417, 1958.
42) Rüttiman, A., Buono, M.S. und Cocchi, U.: Neue Fortschritte in der Lymphographie. Schw. Med. Wschr. 91 : 1, 1961.
43) Rüttiman, A. und Buono, M.S.: Die Lymphographie mit öligem Kontrastmittel. Fortschr. Röntgenstr. 97 : 551, 1962.
44) Schaffer, B., Gould, R.J., Wallace, S., Jackson, L. Ivker, M., Leserman, P.R. and Fetter, T.R.: Urologic application of lymphangiograhy. J. Urol. 87 : 91, 1962.
45) Shanbrom, E. and Zheutlin, N.: Radiographic studies of the lymphatic system. Arch. Int. Med. 104 : 589, 1959.
46) Sheehan, R., Hreshchyshyn, M., Lin, R.K. and Lessmann, F.P.: The use of lympho-

graphy as a diagnostic method. Radiology 76 : 47, 1961.
47) Swanson, G.E.: Lymphangiographyin chyluria. Radiology 81 : 473, 1963.
48) 高島力：リンパ管造影に関する研究—特にその造影剤について，金沢医理叢書，68 : 1, 1962.
49) 高島力，平松博，小敏雄：リンパ管造影法の現状，臨放，8 : 554, 1963.
50) 高安久雄，佐藤昭太郎，河路清，千葉栄一：リンパ撮影の泌尿器科領域における応用，臨放，8 : 547, 1963.
51) 立入弘，石田修，田路良博，打田日出夫，森茂：DR-47 (Popiodol) によるリンフォグラフィー，綜合臨床，13 : 印刷中，1964.
52) Viamonte, M. Jr., Meyers, M.B., Soto, M., Kenyon, N.M. and Parks, R.E.: Lymphography: Its role in detection and therapeutic evaluation of carcinoma and neoplastic conditions of the genitourinary system. J. Urol. 87 : 85, 1962.
53) Wallace, S., Jackson, L., Schaffer, B., Gould, J., Greening, R., Weiss, A.and Kramer, S.: Lymphangiograms : their diagnostic and therapeutic potential. Radiology 76 : 179, 1961.
54) Weissleder, H. und Obrecht, P.: Diagnostische Probleme bei der Lymphangioadenographie. Fortschr. Röntgenstr. 100 : 81, 1963.
55) Yoffey, J.M. and Courtice, F.C.: Lymphatics, lymph and lymphoid tissue. Cambridge, Mass., Harvard University Press, 1956.
56) Zheutlin, N. and Shanbrom, E.: Contrast visualization of lymph nodes. Radiology. 71 : 702, 1958.