The University of Osaka
Institutional Knowledge Archive

Title	胃レ線検査法の改善に関する研究 特に胃高圧撮影法の意義
Author(s)	真保, 禎二
Citation	日本医学放射線学会雑誌. 1959, 19(4), p. 736-752
Version Type	VoR
URL	https://hdl.handle.net/11094/15219
rights	
Note	

The University of Osaka Institutional Knowledge Archive : OUKA

https://ir.library.osaka-u.ac.jp/

The University of Osaka

胃レ線検査法の改善に関する研究
特に胃高圧撮影法の意義

新潟大学医学部放射線医学教室（指導　野崎秀英教授）
真　保　禎　二

（昭和34年4月2日受付）

I. 緒　言

1895年 Röntgen 教授のX線発見直後，既に消化管のレ線検査が試みられたが，その可能性の端緒は Cannon (1897) が に蒼鉛剤を服用せしめ消化管の検査に成功せるに始まる．人体に於ては Rieder (1904) が初めて次硝酸蒼鉛を用いることで，劃期的な生体に於ける消化管のレ線的観察の方法を確立したといえよう．爾来今日に至る迄，装置や，造影剤，更に検査法の改善が弛ゆまず行われ，今日の著しい発達を来し，消化管疾患の検査に欠く事の出来ない地位を占めるに至つた．しかも尙消化管のレ線的診断能力には自ら限界があり，その効果を挙げる為には相当の熟練をも必要とする．吾々は常にこの様な限界を広め，或いは診断をより容易とする方法へと努力を重ねているのであるが，最近特に注目され，胸部レ線検査にも応用され，その利点が認められてきた高圧撮影技術が消化管の検査にも極めて有利なものをもたらした．此処に特に胃レ線検査に試みて，従来用いられて来た低管電圧による成績と比べ如何程の実用的価値を高め得るかを検討してみた．多少の基礎的実験に加え，こゝ数年間に於ける臨床的成績を集約して報告せんとするものである．本研究の内容は次の3つを含む．

1. 先づ教室で慣用されて来た胃レ線検査法（低圧像）の成績について，特に胃癌 100例を選び，その示す像について再検討を加えてみた．

2. 次に胃高圧撮影法としての基礎的実験として，胃模型を用いて，色々の管電圧や造影剤の濃度等による像示現の良否等の問題を検討した．

3. 最後に臨床上，胃レ線検査に高圧撮影法を併せ行い，特に胃癌に重点をおいて高低両像の成績を比較検討した．

尙教室に於ける胃レ線検査順序及撮影条件等の凡そは次の如くである．

1) 前処置．禁朝食，幽門狭窄による大量食物残渣存在には胃洗滌を，便秘による著しい大腸内ガス膨満には灌腸等を施行することもある．

2) 胸部及腹部の単純透視検査．

3) 粘膜皺襞像検査．造影食10～20ccにより，食道，次いで胃粘膜皺襞検査，必要に応じ撮影．

4) 胃充盈像の検査．造影食 250～ 300ccにより，立位→仰臥位→腹臥位→再び立位充盈像による胃並十二指腸の検査．必要に応じ瞬間撮影，重複撮影，連続撮影，圧迫撮影，斜位撮影等を施行．

5) 1時間半～2時間後胃排出状況並小腸の観察～撮影，尙胃噴門部の精査には必要に応じ沸騰酸による人工胃胞を形成せしめて検査する．

6) 撮影条件．管電圧 65～75 KVP，20～30 mA 秒，管球焦点～フイルム距離60cm，ブレンデ（－）．

II　胃癌 100例の従来慣用低圧像の再検討

目的並方法　胃のレ線診断は透視及び撮影の両検査を併用し，その結果を綜合考察して行うのが原則である．特に透視検査を欠く事は出来ない．透視を伴わぬ撮影像の異常所見は屢々意義がないからでをるし，撮影像のみによる判断は誤診を招

く危険を藏するからである．しかし透視検査には自から限界があり，応々微細な所見の識別が困難で病変を見逃がす恐れがある．然も尙且つ重要だとされる所以は，刻々変化を示す胃の形態の変化中に恒存する所見をとらえ，或は限局性圧痛とか，腫瘍，抵抗との関連等，更に例えば胃の形の変化からそれを将来すべき病変やその部位等を推知して，適切な撮影部位，方法を選び，撮影像上に確たる所見を示現せしめる基礎をなすからである．他方透視所見はいはば検査に当る人だけの主観的なもので，如何に熟練者が行つた結果といえど，之を信ずる以外に殆ど客観的証拠を提供してはくれない．従つて一般的に正確な結論～診断に達する為には透視検査を行いつゝ，適切の撮影を行う必要があるのである．長時間に亘る透視による患者の放射線障害の問題もあるが，徒らなる透視は別として，現在透視を避けるべきとする程重大な意味を認めない．然しこの透視の問題を検討することはこゝでは一応さけ，胃レ線検査の為の撮影像のみについてみた場合，夫々の撮影像でどの程度病変が示現され，判読しうるかを胃癌患者の従来慣用撮影像で検討を試みた．

胃癌のレ線所見は周知の如く，充盈欠損，胃縁硬直（蠕動の欠如），胃辺縁の形態異常，胃粘膜皺襞像の変化（悪性皺襞像等），更に胃機能障碍，胃全体としての形の変化，觸知腫瘤との関連等々が挙げられる．然して癌の発生部位，性状，大きさ等によりその所見も又多岐である．現在胃レ線検査法として常に行われているのは，Rieder 以来の充盈法，Berg の提唱の粘膜皺襞検査法，田宮一野崎の重複撮影法等があり，特に重複撮影法の

第1表　胃癌症例の発生部位

幽門部（幽門癌を含む）	57
胃底部（Sinus）	13
体　部	14
噴門部	2
胃下半（幽門部及胃下部）	7
胃上半（幽門部及胃体上部）	4
全　胃	3
計	100

価値については野崎[23]の実験的及び臨床的研究から，胃癌の早期診断にも用うべき方法であると強調されて来た．検討に用いた資料は昭和27年から31年に亘る約4年間の，教室でレ線検査上胃癌又はその疑と診断し，且手術的確認ある 100例を用いた．症例の癌発生部位を第1表に示した．

検討成績　以上 100例の胃癌レ線像中，立位充盈像，重複撮影像，仰臥位像等について，各々別個に手術所見と対比して胃癌のレ線断診上有効適確な資料となりうるやを検討した．その成績は第2表の如くである．

第2表　胃癌撮影像の検討成績

	位位充盈像	重複撮影像	仰臥位像
(－)	5 (5%)	0 (0%)	7 (11%)
(±)	37 (37%)	10 (14%)	22 (34%)
(＋)	23 (23%)	18 (25%)	20 (31%)
(＋＋)	35 (35%)	44 (61%)	16 (24%)
計	100(100%)	72(100%)	65(100%)

(－)…全く胃癌を疑わしめる所見を欠くもの
(±)…疑わしい所見を有するが断定し難いもの．
(＋)…胃癌の所見を確認しうるも癌浸襲範囲の一部のみを示視するもの．
(＋＋)…胃癌のレ線症状明かで且浸襲範囲の全貌を推知せしめるもの．

表中の成績更に第8図症例の如く，明かな胃癌が存在していても，一枚の立位充盈像のみでは全くその異常所見を示しえず，正常とさえ判断し兼ねぬ像を示す場合がある．この様な症例を 100例中5例（5%）にみた．更に胃の形の変化や拡張等の異常所見を示すが癌と診断し難い症例は37%も存在した．重複撮影法では，全症例に癌が疑われる所見を示し，只不確実なもの14%あつたに過ぎない．即ち単純な立位充盈像に比べて重複撮影像は胃癌所見の指摘～陽性率は非常に高いといえる．次に仰臥位像では癌所見陽性率は，立位像より更に低くなつている．然も時には立位充盈像で癌所見の示現されぬ様な症例で，しばしば仰臥位像で癌所見が明かとなる場合を見る．即ちこの体位像でも特に胃後壁に存在する癌，噴門部癌，更に幽門部の粘膜皺襞像の良好な示現に基く所見指

摘の向上等の利点を挙げる事が出来る．調査例中立位充盈像より仰臥位像の方が癌所見の指摘に有効であつたもの15例存在した．腹臥位での成績は装置の関係上成績の検討に適せず除外したが，恐らく幽門並びに幽門部の病変や胃前壁限局性の変化については同様のことがいえるかと考える．最後に胃粘膜皺襞像についてであるが，Berg等のいう小量の造影剤による固有粘膜皺襞検査法は野崎[15]の報告にもみる如く，比較的進展せる胃癌を対象とした場合には，胃内腔狭窄による胃の二次的拡張や胃内容の残存，胃粘膜皺襞の萎縮消失，胃の萎縮挙上等により検査上不利の条件を伴うこと少くなく，診断的価値のある像をうることは必しも容易でない．調査100例中粘膜皺襞撮影像は24例にのみ実施されていたに過ぎない（透視による粘膜皺襞検査上）．中18例（75%）が効果的であつた．これに比べて充盈像検査中適宜圧迫操作を加えての撮影像は胃癌の診断に寧ろ有効の場合が多く，48例施行中38例（約80%）に効果が認められた．しかし何れにせよこれ等成績は透視者の技術や知識の反映であり，更に撮影像の良否に左右されるということが出来る．

小括並考按

以上従来の胃レ線撮影像を再検討する目的で，三つの撮影像で夫々の胃癌のレ線所見がどの程度陽性に示されていたかを調査検討してみた．その結果，単純充盈像では60%以下，重複撮影像で86%を示すことを知り，既に野崎[15]の充盈法70%重複撮影法90%との報告成績に於ける重複撮影法の重さを再認識した訳である．最近山中等[27]は胃潰瘍，胃癌のレ線診断と撮影枚数について論じ，各体位に於ける胃潰瘍及胃癌所見の陽性率を挙ているが，それによると胃癌60例の成績では，粘膜像11例（18%），立位像37例（62%），仰臥位像19例（32%），腹臥位像37例（62%）に陽性であり，何れか二つの組合せでは，立位像と腹臥位の組合せが最高87%の診断率を示し，且撮影枚数の多い程診断率を高めうるとしていることは当然の帰結であろう．胃癌に於ける粘膜皺襞像は，前述もせる如く，比較的進んだ胃癌を対象とすると，レ線診断上必しも有効のものとはいい難く，野崎[15]は47.8%，山中等[15]は僅か18%の適中率と報告している．しかし今対象を初期の胃癌の診断に限局したとすると，この検査法を完全に実施することの意義は大きく，未だ粘膜に限局せる如き胃癌の如きも診断可能の場合があろう．

以上比較的近年での教室の胃癌100例のレ線検査成績を検討し，戦前の教室での野崎の成績と比較し，亦一～二文献を参照して，胃癌レ線診断上に於ける重複撮影法の価値を改めて再確認したし，各種の胃レ線検査の方法の診断適中率といつたものが何れも戦前のそれに比し著しい向上を示していないことを知つた．即ち成績の向上～更に検査方法の単純化を満足させる為には従来の低圧による慣用の方法では望み薄であるとの一応の結論に達した．

さてその原因は何であろうか．低圧像による胃レ線充盈像の大きな欠点は，胃の辺縁の状態を観察するに止まり，胃内腔は一様に造影剤の陰影に占められ，内腔に於ける凹凸起伏等の形態的の異常は殆ど示現されず，為に胃後壁に隆起せる相当大きな腫瘍の如きが陰影欠損として認めえないことがおきてくる．多少の造影剤の厚さの差がフイルム上の濃度差となつて示されない為である．調査胃癌症例で充盈像上所見陰性症例の大部分は，圧迫操作を行うとか，体位の変換等で充盈欠損を指摘しえた症例であつた．この様な事実は又癌以外の，例えば良性腫瘍とか，胃潰瘍の場合にも同様である．即直経2cm以下のポリープ10例，後壁の胃潰瘍20例についてみても，いづれも立位充盈像では造影剤陰影中にかくれ，異常所見として指摘しえなかつた．

此処に胃レ線検査特に撮影像の診断的価値を高める為には，従来造影剤陰影の占めた部の示現の向上こそ望ましい所である．造影剤の厚さの差によるレ線透過度の差がフイルム上に示現されないものであろうか．高圧撮影技術の特徴を取入れての検討を行つた所以である．

III. 胃高圧撮影法の基礎的実験

目的　前章に於て従来の低電圧による胃撮影像

が，可成煩雑な操作や検査技術を加えても必しも充分の成果を修め難い場合の少くないことを指摘し，この欠点を打開し，診断能を高める為には造影剤自体のレ線透過性を増し，且軟部組織とのコントラストを保たしめるような像をうる撮影条件があれば，胃レ線撮影像の像判読能の向上がえられ，一枚の充盈像の示す所見が改善されて胃レ線検査成績が向上する一つの方法となるのであろうと述べた．この目的に沿う為に管電圧・造影剤濃度とフイルム濃度等の関連性について次の如き基礎的実験を行つた．

1) 管電圧の差による造影剤（$BaSo_4$ 水浮游液～以下 $BaSo_4$ 液と称す）のレ線透過度及コントラストとの関連．

実験方法 第1図の如き厚さ約 1.0mmのプラスチツク容器の底に，高さ0.25, 0.5, 0.75, 1.0, 1.5, 2.0cm の 6本のパラフイン角柱（1.0×

第1図 実験用ファントーム

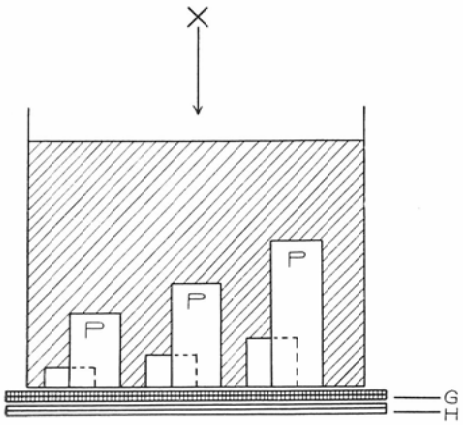

P ……パラフィン柱
G ……交叉格子
F ……フイルム
斜線部……造影剤

1.0cm²）を夫々約 1.0cm の間隔で立てたものを用い，この中に $BaSo_4$ 液（30%重量比）を 2.0cm, 3.0cm, 4.0cm, 5.0cm, 6.0cm等の高さ迄満して撮影の用に供した．撮影管電圧は第3表の如きを用い，且夫々異つた mA 秒を与えて濃度をそろえた（凡そ厚さ10.0cmの水を透過した場合

第3表 使用管電圧とmA秒

KV	180	145	100	80	60
mA 秒	3	4.4	13	28	160

に示されるフイルム濃度 1.0と同一濃度）．使用装置はKXC－18定電圧装置，濾過板2mmAl，増感紙DHA，焦点・フイルム距離 160cm，16：1交叉格子使用，同時標準現象を行つた．

かくて撮影せるフイルム像（一例を第2図に示した）につき，1) 電圧の差によるパラフイン柱陰影の識別可能の差，2) パラフイン柱部と造影剤部のコントラスト等を検討した（黒化度は島津製山部式濃度計を用いた）．

第 2 図

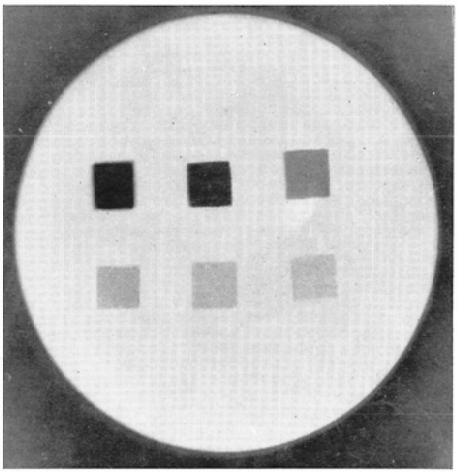

$BaSo_4$ 溶液の厚さ3cm，14KVの場合
0.25cm の厚さの差も明に識別出来る．

実験成績 i) パラフイン柱の存在が識別されるパラフイン柱の最小の高さは，第3図 a～e 曲線の左端がそれに相当する．即ち管電圧 180KVでは $BaSo_4$ 液の厚さ2～6cm迄，いづれも高さ0.25cmのパラフイン柱迄識別可能であつた．145KVでは $BaSo_4$ 層2～5cm迄は0.25cm迄識別しえたが，厚さ6cmでは判読しえなかつた．100KVでは $BaSo_4$ 層2～3cmで0.25cm以上を，4cmで 1.0cm以上，5cmでは 1.5cm以上のものが識別しえたが，6cmではすべて何れも識別出来なかつた．更に管電圧80KV及60KVでは，2cm $BaSo_4$

第3図　a～e

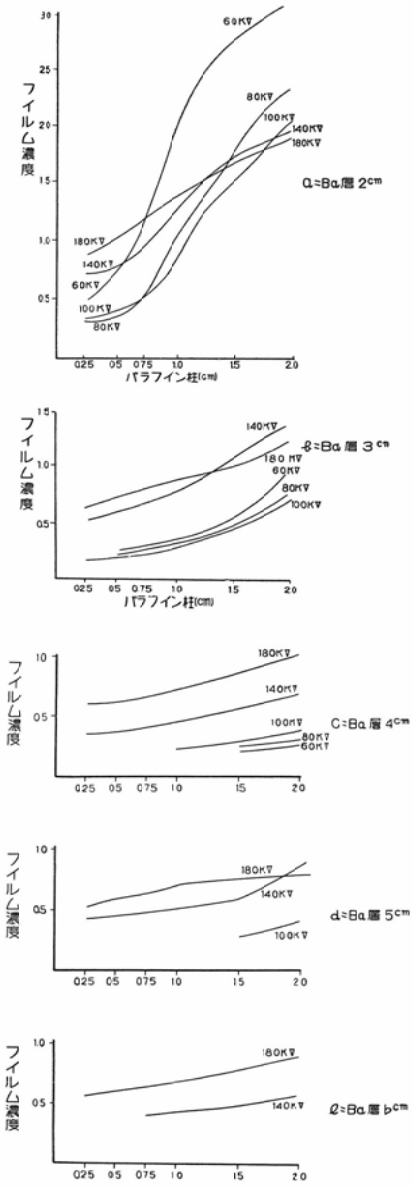

層で0.25cm，3cmで0.5cm，4cmで1.5cm迄のパラフイン柱が識別出来たが，5cm及6cmの $BaSo_4$ 層では全く識別不能であつた．

ii）　パラフイン柱陰影部と $BaSo_4$ 陰影部のコントラストも第3図a～e曲線で示される．即ち1）$BaSo_4$ 層が薄い時は低電圧ではコントラストが良いが，管電圧が高くなると共にコントラストは悪くなる．2）$BaSo_4$ 層が厚いと低管電圧ではコントラストが低下するが，高電圧では尙コントラストが保たれ，$BaSo_4$ 層の比較的厚い場合は低電圧より高電圧の方がむしろコントラストが良好であるということが出来る．

以上実験結果から，1）$BaSo_4$ 液のレ線透過度は管電圧の高くなるに従つて大となる．2）且同一濃度の $BaSo_4$ 液では造影剤の厚さの差によるパラフイン柱陰影とのコントラストは，造影剤の厚ささが薄い時は低電圧で良好，造影剤の厚さが厚くなると高電圧の方が良好となる．このことは造影剤陰影中の構造等を示現させ，これを識別する目的には高管電圧のレ線が有利であることを示すものである．例えば人体での胃の充盈像を撮影する時，造影剤陰影の占める部の細部を，従来の充盈像よりも，より良く示現せしめる為には高圧撮影の有利性が考えられるのである．しかし実際人体胃の撮影に当つては，胃の前後周囲には厚い軟部組織があり，それ等の因子との関連性が加わつて来るので，更に実験を一歩進め，人体胃の実際上の撮影に最も適した管電圧，造影剤の濃度等について検討を進めてみたのが次に述べる所である．

2）　胃模型による実験

実験方法　水フアントーム中に種々の濃度の造影剤を満した胃模型を沈め，種々の管電圧に於て撮影し，胃模型像のデテールの示現の様相を検討し，最適の撮影条件を求めんとした．

水フアントームの厚さ．実験に用いる水フアントームの厚さを決定する為に，先づ外来患者81名（男52，女29，年齢16～64才）の立位，剣状突起・臍窩中間の腹部前後径を測定してみたところ，その値は18cmを中心とした正規分布に近い分布曲線を示した．これにより一応標準腹部前後径を18cmとして，これに相当する水フアントームの厚さを求める為，腹部前後径夫々17，19，22cmの3名，他方水槽（縦35cm，横20cmで水の層の深さ夫々14，16，18cm）を管電圧夫々100，140，200KVで撮影し，同時現象で互の濃度を比較してみると，腹部前後径17，19，22cmの濃度は夫々水約

18，19，20cmの厚さの濃度に一致した．かくて実験に用いる標準水ファントームを縦35cm，横20cm，厚さ19cmにとつた．

胃の前後径．松田[14]は横断廻転撮影法により健康成人の胃内腔前後径を測定し，胃体中央部から下部では3cm前後であつたと報告している．本実験ではこの成績をとり胃模型内腔を3cmとした．

使用胃模型．胃模型の作製にはアクリル樹脂（レ線吸収率水とほぼ同じ）を用いた．その構造を第4図に示した．図に於ける突起及穴は胃壁に隆起せる腫瘍及び壁龕（陰影欠損及び陰影添加）に相当せしめたもので，高さ及び深さは夫々2，4，6，8，10mmとした．

第4図　胃模型の構造

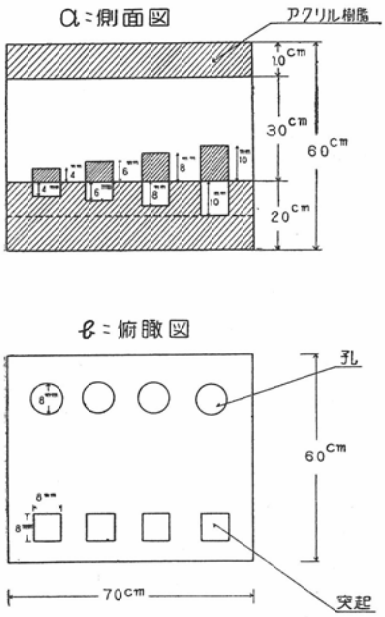

撮影管電圧と $BaSo_4$ の濃度．実験に使用せる管電圧は 100KV，140KV，200KV（定電圧）の3つをとり，造影剤濃度は $BaSo_4$ と水の重量比で30%，20%，10%，5%の4種類を使用した．

撮影条件の決定．上記の如き種々の電圧や造影剤濃度を組合せて用いた場合ほゞ一定の濃度をうる為には，夫々如何程のmA秒が必要かを，実験状態下の胃模型を入れた水槽の下に，増感紙のフロントとバックを夫々半分づつ並べて置き，その輝度を二次電子増倍管法で測定し，同一輝度をうるに要する夫々の管電流を求めて決定した（第5図）．その結果を表示すると第4表の如くである．

第4表　管電圧造影剤濃度mA秒の関係

濃度（%）	管電圧		
	100KV	140KV	200KV
30	200mAS	25	6
20	100	20	4
10	50	10	3
5	50	10	2

実験成績　以上の如き条件下で撮影せる模型像での検討成績は次の如くである．

i）　管電圧と識別可能な造影剤の厚さ差．今フイルム上で識別しえた造影剤の厚さと，管電圧並びに造影剤濃度との関係をみると第6図の如く，(a) 管電圧 100KV，140KV，200KV

第5図　露出の決定に用いた方法

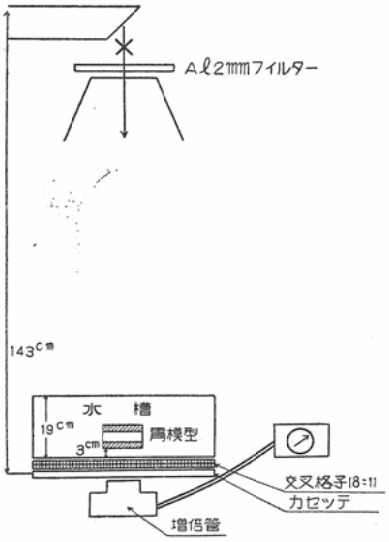

の三者の中で 100KVによる撮影像が最も薄い造影剤の厚さの差を示し，200KVが最も悪い．100KVと 140KVの成績を比べると，その差は140KVと 200KV程大きくなく比較的わづかで

第6図管電圧造影剤濃度と識別可能造影剤の厚さ差

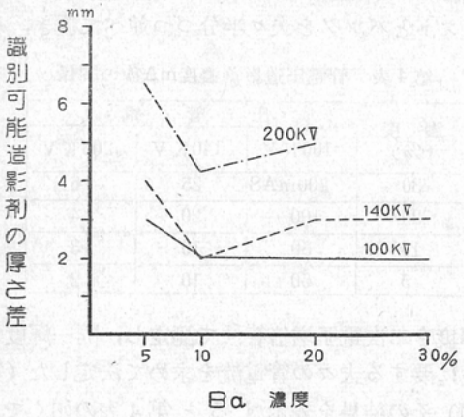

第7図　胃模型実験でのコントラスト

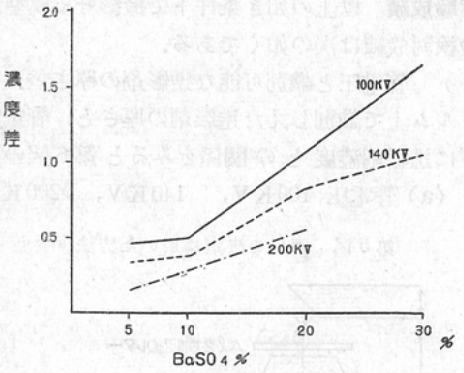

ある．(b)　造影剤の濃度の側から見ると，結果からは一応10%の場合が最も識別上有利といえるが，10～30%の間では著しい差は認められない．

ii)　コントラストの問題．胃模型陰影と水槽陰影両者間のコントラストをみる為，胃模型型中央部（凹凸の無い部）と胃模型外の部（即ち19cmの水槽部）とのフイルム濃度を測定してみると第7図の如くなつた．即ちコントラストは100KVが三者中最も良好で，200KVでは非常に悪い．造影剤濃度との関係は濃度が淡くなると共に何れもコントラストの低下を示し，造影剤濃度が10%位になると濃度差が非常に小さくなり判読上困難さが加わる．

考　按

以上の胃模型による高管電圧撮影の実験成績から凡そ次のことがいえると思う．即ち1)　管電圧100KV，140KV，200KVの三者の成績を比較するに，100KVの像が最も示現が良好である．2)　管電圧100KVと140KVとの差は比較的少い．只100KVの場合は140KVに比し，$BaSo_4$濃度30%の時は8倍，20%以下の場合でも5倍のmA秒が必要である（第4表）．従つて実用上はこの点をも考慮する必要があろう．管電圧200KVは，このような実験条件下では成績が悪く，一応実用上の使用に不適当と考えられた．3)造影剤の濃度は10%前後が示現能に於いて最良ではあつた．しかし10～30%の濃度差の間には著しい差がなく，且10%以下でのコントラストの著しい低下は写真像判読の上から，更に透視検査併用の見地から推賞出来兼ねるものがある．

小　括

以上二つの基礎的実験から胃レ線撮影に当つて，造影剤の透過性を高めて，その内部構造のデテールを識別せしめる為には，高管電圧の使用が一つの効果的な手段であることを知る事が出来たし，高圧撮影を胃撮影に実用化するに当つては先づ140KV前後の管電圧が適当であろう事が推察出来た．更に又造影剤（$BaSo_4$）の濃度は重量比10%のものが一応最良ではあつたが，コントラストその他の点から，寧ろ30%位の方が適当であろうという結論をえた．

高圧撮影技術を論ずるに当つて先づ問題となるのは各種の物質間のコントラストが管電圧の差によりどの様に変るかという点である．これに関しては既に多くの基礎的実験や理論的考察が加えられている[2)8)9)36)38)42)44)]．教室の小柳[11)]もこの点に詳しい検討を加えている．胸部高圧撮影の場合は，空気，血管，骨，病巣等の関係が主をなすが，消化管検査での高圧撮影の場合は主として造影剤の示す陰影間，造影剤と軟部組織間のコントラストが重要な問題となる．造影剤のコントラストについては Uhl[43)]，Mattoson[37)]，木村等[10)]の実験的研究，神田[8)]の理論的考察等があり，管電圧，造影剤の濃度及びその厚さ等により影響されること大で，この問題は複雑したものがある．Uhl[43)]

は実験的に Ba 粥でのレ線減弱係数は管電圧80KVで最大となり，周囲組織とのコントラストが最も強くなるといい，更に3mm厚さの層では管電圧を80KVから 125KVに上げることによりコントラストは約1/2に，Ba 層6mmでは2/3減ずるという．一般に厚い Ba 層では原則としてコントラストは大であることは当然である．又木村等[10]の胃模型での実験では，造影剤の示す陰影内でのコントラストは造影剤の層の比較的薄い時は，最高コントラストは100～120KVの管電圧にあるが，層が厚くなるに従つてコントラストの山は高管電圧側へと移行するのがみられるという．吾々の模型実験（管電圧60～180KV，$BaSo_4$ 濃度30%）でも，Ba 層2cmでは60～80KV，3cmでは140KV，4～6cmでは 140～ 180KVに於てフイルムのコントラスト最高となり，Ba 層が厚くなるに従つてコントラストの山が高管電圧側へと移行するのを認めた．これは Ba 層が厚くなるに従つて低管電圧ではフイルムに達する透過線量が減少し，濃度差を示現するに必要な線量が不足するという点が主因をなすものと思われる．しかしこの成績は造影剤濃度，撮影管電流（mA 秒）等の実験条件によつても影響されるものである．Mattoson[37] は Ba, Jod 等の陰影は高管電圧使用で写真像上，周囲との相対的コントラスト低下の為，造影剤としての効果，価値が失われるのではないかと述べている．しかるに神田[8]は理論的に Ba, Jod 等についてレ線の吸収及び散亂等を論じ，管電圧 140KV 位迄は造影剤陰影が適当に消褪稀薄化することがむしろ利点であり，不都合はないとしている．但管電圧 200KV位では造影効果が著しく減退するのがみられるという．これ等の点は吾々も同意見である．野辺地[19][20]も高圧撮影による造影レ線写真は，造影剤の影が淡くなり，透過して見える様になることが一つの特徴で，造影効果の充分現れうる部位では寧ろ好都合であるが，造影剤濃度が淡く陰影コントラストの充分でない場合は，高圧像で判読の困難を来すことがあり，胆嚢の造影撮影とか，経静脈腎盂造影撮影には高圧撮影は推賞し難いと述べている．その他本邦での胃高圧撮影の基礎的実験に門田等[7]，島等[25]，浜田等[4]の報告がある．いづれも高圧撮影法の有利性を強調している．造影剤の濃度について門田等[7]は，充盈像で造影剤陰影中に粘膜レリーフ像を示現させようとの目的には50% $BaSo_4$ 含有の造影剤を4～6倍に稀釈したものが最も適当であつたという．浜田等[4]は，陰影中の濃度識別は30～40%濃度の造影剤が最良であつたという．島等[25]は造影剤にパラフイン球を入れて実験し，Ba 対水の比が1：1，1：1.5，1：2の三つの濃度での成績では，濃度の淡い1：2のパラフイン球の識別能が最も良かつたと述べた．

以上の如く，高圧撮影技術を用いた造影レ線写真の問題は複雑で，未だ必しも一定の見解に達していないが，高圧撮影を用いた多くの人の意見は，造影効果は減少するが，このことはむしろ高圧撮影像の一つの利点で，造影剤の透過性が高められ，従来一つの陰影として現わされた造影剤陰影の内部構造の示現能を高め，診断価値を向上せしめるに役立つていると集約される．吾々の成績も亦同様の結論であり，以上の実験成績から実際臨床上への応用には 140KV前後の管電圧で，30%造影剤を用いることが適正であろうとの結果をえた訳である．

IV. 胃高圧撮影法の臨床的応用成績

以上の一応の基礎的実験の成績の検討から，高圧撮影技術の臨床上胃レ線撮影への導入は，従来必しも満足しえなかつた低圧胃レ線像の質を向上せしめるものがあるとの推論がえられた．これを基として臨床例についてその成績に検討を加えてみた．

検討資料．主として外来胃検査患者で，同一人につき低圧及び高圧の両撮影を併せ行い，その像

第5表　検討資料

正　　常	30例
胃　　癌	30例
胃　潰　瘍（後壁）	8例
胃ポリープ	4例
計	72例

第6表　各種撮影条件

	F.F.A.	Fokus	KV	mA	Sek.	mAS	Blende	Foli	Filter	Hautdosis
高	60cm	2×2mm	140	20	0.2	4	8：1（交叉）	DH	2.0Al	0.28r
低	60	4.5×4.5	70	150	0.2	30	（—）	FS	0.5Al	0.94r
低	60	4.5×4.5	70	150	0.3	45	4：1（平行）	FS	0.5Al	1.7 r

の示す性状や診断的価値につき検討した．特に透視中，立位充盈像で所見の判然としない症例とか，圧迫操作，体位変換等で漸く明かな所見を示現しえた様な胃癌，胃ポーリプ，胃後壁の潰瘍等の症例を選んで，高圧撮影像がどの程度確実性や指摘の容易さを示すかを検討した．検討に使用せる症例は第5表の如くである．

撮影方法及び撮影条件．先づ型の如く患者を立位で透視，当初はレリーフ用バリウム小量を飲ませ食道並びに胃粘膜皺襞の検査を行い，次いで充盈用バリウム 250～ 300cc($BaSo_4$ 30～40%溶液)を服用せしめ充盈像の検査を施行した．この際適宜立位背腹方位充盈像の低圧並びに高圧両撮影を相次いで行つた．尚一部症例には造影剤胃排出空虚後再び高稀釈バリウム溶液（$BaSo_4$ 10～15%）を服用せしめて立位背腹方位像を撮影し参考資料とした．使用した高圧撮影装置は東芝KXO－14 300mA，15OKV，20mA を用いた．標準体格（腹厚18cm）での撮影条件を第6表に示した．

臨床成績

先づ胃高圧充盈像の一般的特徴を正常胃30例及び病的胃42例について，胃充盈像の高低両撮影像の質的比較検討を行つてみると，次の諸事項を挙げることが出来た．即ち

1）造影剤のコントラストの低下．一見両撮影像を比較しても，高圧像が低圧像に比べ周囲軟部組織陰影と造影剤とのコントラストが著しく低下し，造影剤自体がある黒化を示しているのをみる．従つて従来の低圧像にみる様な高いコントラストで造影剤陰影を區別出来ない．この事実は測定した成績（第7表）によつても明かである．

2）胃粘膜皺襞像の出現．従来の低圧胃充盈像では造影剤陰影中に殆ど胃粘膜皺襞像を區別しえなかつた．高圧像ではその走行がしばしば造影剤陰影中の殆ど全般に亘つてさえ観察出来る（第8表）．特に胃前後径の小さい胃部，或は痩せた人，胃粘膜皺襞の肥厚を来たせる症例ではその示現が著しくよい．

第7表　胃部，胃周囲及椎骨部のフイルム黒化度（正常例10例の平均）

	胃体部	胃周囲	椎骨部（XIBW）
高圧	0.65	1.65	1.0
低圧	0.35	2.0	0.6

胃周囲は胃体部と脊柱の中間をとつた．

第8表　造影剤陰影中の粘膜皺襞像及小腸陰影の示現（正常例30例に於ける検討成績）

		粘膜皺襞像	小腸陰影
高圧	(＋)	20	17
	(—)	10	13
低圧	(＋)	2	0
	(—)	28	30

粘膜皺襞像は主として胃体部全体に亘り示視されたものを（＋）とした．
小腸陰影は胃陰影と重畳せる部で十二指腸・空腸陰影として識別可能なものを（＋）とした．

3）胃と重畳せる腸管の示現．十二指腸，空腸の造影像は通例胃陰影と重つた部は，低圧像では全く両者を判別する事が出来ない．高圧像をみると胃陰影を透して腸管陰影を識別出来る場合が多い（第8表）．

4）椎骨陰影の消褪．高圧像に於ける骨陰影の消褪は一つの一般的特徴である（第7表）．消化管検査に於てもこのことは，脊椎と重なる胃・小腸部位，例えば幽門部・十二指腸領の病変の確認や誤認を避ける為に有利と思われるが，本検討例中特にこの点から診断上著しい効果が認めた症例には遭遇しなかつた．

5）病的所見での成績．本検討には特に圧迫等の特別操作を加えることで初めて異常所見を明か

にしえた如き症例，胃癌30例，胃ポリープ4例，後壁潰瘍8例，計42例を用いた．

胃癌での成績．30症例での癌発生部位は体部9例，幽門部21例である．これ等中13例は潰瘍形成を示した所謂平皿状癌であつた．症例の年齢別及び性別は第9表に示した．今これ等30例の立位背腹方位充盈像を高低両像についてみるに，示された癌性所見の示現の程度は高低両撮影像で可成の懸隔を示した．その成績の概要は第10表の如くである．今少しく説明を加えると，同一人についての比較で高圧像が示現が悪かつたという例は全くなく，両者同程度のもの5例，更に高圧像の所見

第9表　胃癌症例の年令及性

年令＼性	男	女	計
35～39	1	2	3
40～49	5	2	7
50～59	6	1	7
60～69	5	7	12
70～75	1	0	1
計	18	12	30

第10表　胃癌高低両像の比較成績

	低　圧	高　圧
(－)	5 (16.6%)	0 (0%)
(±)	11 (36.6%)	1 (3.3%)
(＋)	14 (46.6%)	10 (33.3%)
(＋＋)	0 (0%)	19 (63.3%)
計	30	30

が優れていたものは25例ということである．即ち低圧撮影像で癌所見の示現され難い症例でも，高圧撮影法によるとその大部分の症例に明確な癌所見を指摘しうるに至るのである．特に潰瘍形成を伴つた平皿状癌13例では，特異な形態のレ線所見を充盈像に指摘しえたものは，低圧像では全くなく，わづか3例に疑われる所見を認めたに過ぎない．これに反し高圧像では13例中12例に明かな特徴的所見を認め，これを確認出来たのである．

胃ポリープでの成績（第11表）．4例の胃ポリープの高低両撮影像を見るに立位低圧背腹方位像では，4例共全く陰影欠損像を指摘する事が出来なかつた．これに反し高圧像では全例に示現されたのである．それ等ポリープの大いさは夫々 0.5cm，0.8cm，1.5cm，2.0cmであつた．尚吾々は実験的に経約 0.5cmの錠剤を造影剤に混じて内服せしめた所，低圧像では示現されず，高圧撮影像では識別しうる陰影欠損を示した．

第11表　胃ポリープ及後壁潰瘍の成績

		ポリープ	後壁潰瘍
高　圧	(＋)	4	6
	(－)	0	2
低　圧	(＋)	0	0
	(－)	4	8

胃後壁潰瘍での成績（第11表）．8例共胃体部後壁の潰瘍で，第Ⅰ斜位で Profilnische として指摘しえたもので，全例共立位背腹方位低圧充盈像では Enfacenische を証明することが出来なかつた．高圧像では6例に潰瘍を Enfacenishe として指摘しえた．同様のことは十二指腸球部潰瘍にも当てはまることで，十二指腸は胃に比較して前後径が薄く，為に高圧撮影法による Enfacenishe の証明は容易である．この検討資料中には

第8図　立位充盈像（低圧）で陰性所見を示した胃癌の一例

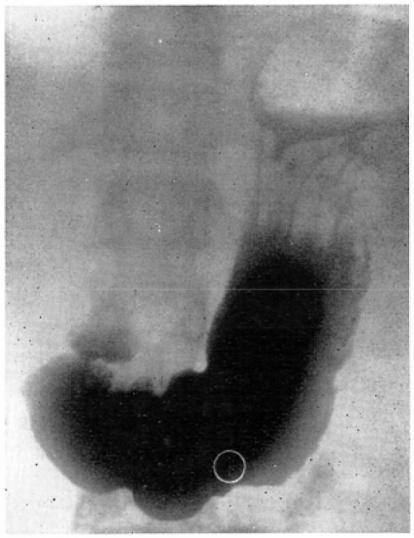

30才♀立位背腹方位充盈像，殆と正常と判断される像を示す．圧迫検査で胃下極部部（丸で示した部）に拇指頭大の陰影欠損を認め且重複撮影像で該部大彎に一致し2cm余に亘る胃緑硬直像をみた（手術確認）．

第9図　高・低圧胃充盈像の比較
i）正常胃

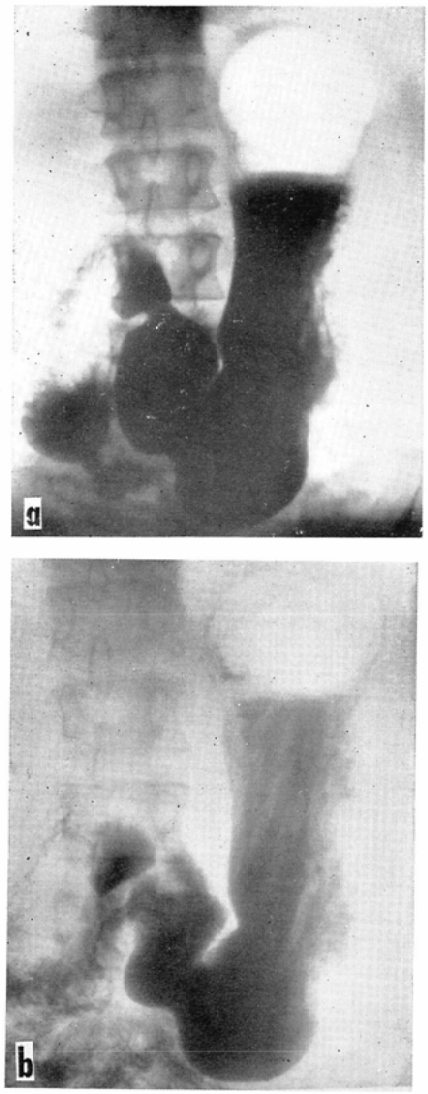

31才♂．胃及十二指腸に器質的変化の認められない症例で，低圧像（a）に比し高圧像（b）では造影剤並背柱陰影のコントラストの低下が明である．然も胃辺縁の観察に不都合はなく，胃粘膜皺襞の示現及十二指腸・空腸の走行等が明に観察しうる．

第10図　高・低圧胃充盈像の比較
ii）胃　癌

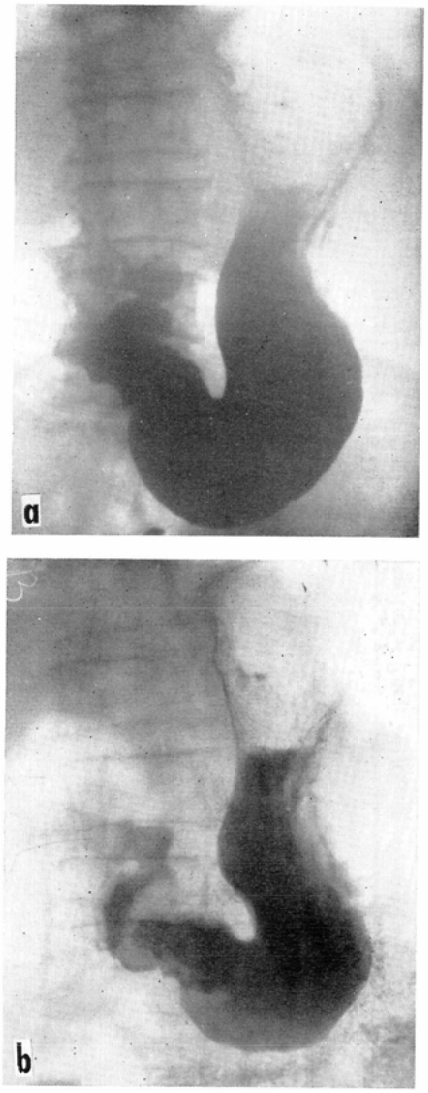

64才♂．平皿状幽門部癌．低圧立位像（a）では幽門部に多少内腔狭窄等の疑わしい所見を認める程度であるが，高圧像（b）では明らかに超鶏卵大の陰影欠損と潰瘍形所の成見を指摘する事が出来る．

含めなかつたが吾々もかゝる2～3症例を経験した．

従来の低圧胃充盈像の欠点を改善せんとの試みは，例えば Rigler 等[41]（1936）はポリープ等の良性腫瘍がレ線検査上見逃され易い可能性を指摘し，この目的の為には露出を寧ろ過度に与える必要があるとし，又 Rendich 及び Poppel[40]（1942）は極めて淡い濃度の造影剤を用いると充盈像でも胃内壁の様相を観察しうるとした如きがある．然しこれ等を総ゆる胃レ線検査の場合に行うことは必しも容易でないし，当をえたものともい

第11 図 高・低圧胃充盈像の比較
iii) 胃ポリープ

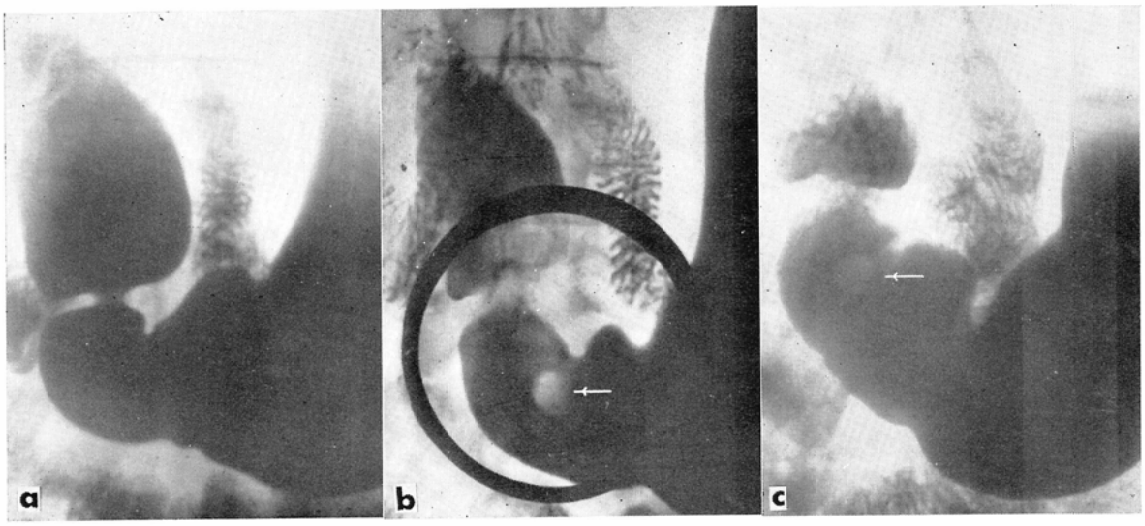

70才♀，幽門部ポリープ（径約8㎜）．低圧像（a）では圧迫（b）に依らねば示現不能の陰影欠損像（←）も高圧像（c）では単純撮影で示現している（←）．

第12図 高・低圧胃充盈像の比較
iv) 後壁潰瘍

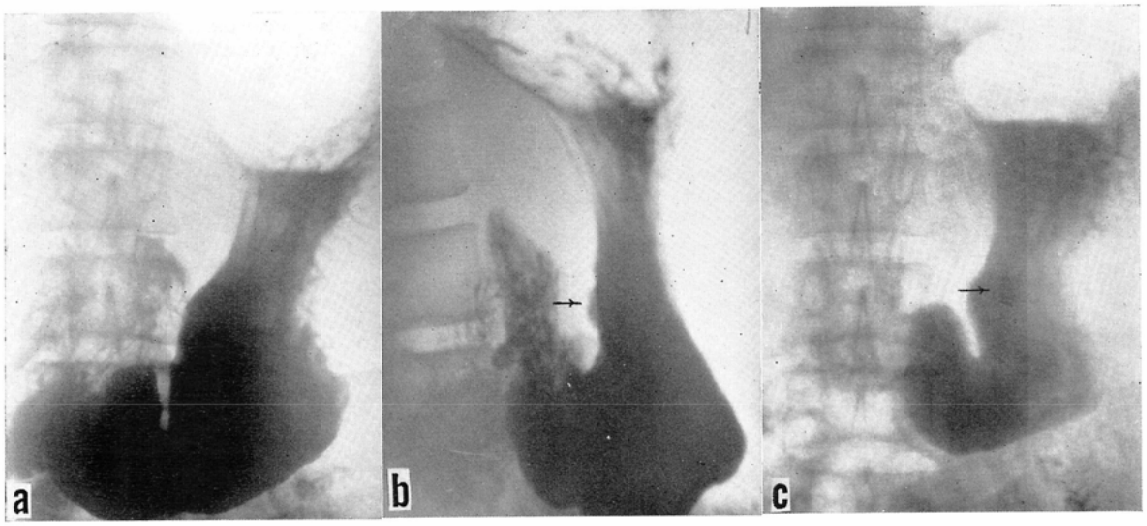

50才♂．胃体部後壁に於ける潰瘍．低圧背腹方位像（a）では壁龕を認めえない．第Ⅰ斜位（b）で始めて Profilnische（→）として現われる．高圧像（c）では背腹方位像で明かな Enfacenische（→）がみられる（附図cは15% $BaSO_4$ を用いたが30%でも同様に認められた）．

えない．然るに高管電圧を用いると，上述の臨床的成績からみて，在来の低圧充盈像の欠点の殆どを一挙に解決しうるといえよう．即ち，従来の低圧像の成績を改善するに役立つ高圧像の特性としては，造影剤の透過性が増し，低圧像では識別出なかつた濃度差が示現され，病的所見の指摘を格段と向上させうることである．従来低圧充盈像検来査で圧迫操作や斜位の検査により漸く識別可能

であつた陰影欠損や添加陰影を一枚の背腹充盈像上に示現可能とし，更に粘膜皺襞像，胃陰影と重畳せる腸管像をも判読しうるに至つたことは大きい進歩といわねばならぬ．

その他に胃高圧撮影法でも一般高圧撮影～胸部高圧撮影の場合と同様，1）小焦点の使用による鮮鋭度の向上，2）撮影時間の短縮，3）患者被曝線量の軽減，4）骨陰影の消褪等の利点を挙げることが出来る．

小焦点の使用は，高圧撮影による必要 mA 秒の著しい減少により，管球負荷の軽減が期しえられるからで，その為の幾何学的のボケの減少は鮮鋭な像をうる原因となる．胃撮影の如く透視台上で直ちに撮影に移る如き場合，一般に焦点～フイルム間距離が短いので，小焦点管球の使用は鮮鋭な像をうる為にも甚だ有効である．更に高圧撮影での必要 mA 秒の著しい軽減は撮影時間の短縮を可能とする．小焦点管の使用に加えて鮮鋭度の向上に役立つ．今一つ mA 秒の減少は近来問題となつている患者の被曝線量の軽減にも役立つ．第6表にも示される如く，胃高圧撮影では低圧撮影に比して患者の被曝線量が軽減される．骨陰影の消褪は骨所見を必要とする場合を除くと，一般に像判読上の障碍が寧ろ軽減されるという特徴となるわけである．

かく推論し来れば胃高圧撮影法は先づ総ゆる点で低圧撮影法に優れているということが出来る．強いて高圧撮影法の欠点を求むれば，コントラストの低下であり，増加二次線の対策の必要な点である．胃高圧像は前述の如く低圧像に比して造影剤と周囲軟部組織間コントラストは低下する．之に加えて二次散亂線の発生の増加は遮光格子の使用なしでは充分判読しうる像をえがたい．然し8：1位の高圧用交叉格子を使うことで，コントラストは上り且診断上の不利は認められない．

之を要するに診断的価値の見地に立てば，胃高圧撮影法は，従来の低圧撮影法に総ゆる点で優れ，取立てゝ言う程の欠点はなく，寧ろ加わる利点が多いといえる．要は装置を完備する経済的の問題と必要性の大小にかゝるといえよう．

附　実用に際しての2～3の問題

1）造影剤の濃度．以上の臨床的検討では使用造影剤（$BaSo_4$）濃度を低高両撮影法共同一（30～40%）のものを用いた．今10～15%の高稀釈の造影剤を用いた場合の成績を検討してみると，凡そ次の結果をえた．即ち（a）造影剤濃度が淡くなると胃周囲とのコントラストは更に低下し，胃辺縁の所見の把握にも困難を来す様になる．（b）更に胃内腔の構造を示現せしめる目的にも必しも効果的でない．例えば40%造影剤使用の場合示現不能であつた胃後壁の潰瘍2例では，15%造影剤使用でも同様示現されなかつた．又胃粘膜皺襞像の示現状況も，10例の正常胃について両者を比較せるも大差を認めることが出来なかつた．只胃癌の1例で示現良好の症例があつた程度にすぎない．（c）これに加えて，透視実施上，造影剤陰影の濃度低下は肉眼による識別能を悪くする（凡そ20%位の濃度が限度であろう）．造影剤の稀釈を高くする為に将来する $BaSo_4$ 粒子の沈降の促進も検査上不利をもたらすものがある．ただ淡い濃度の造影剤を用いることの利点は，濃い造影剤に比して同一の黒化度をうる為の mA 秒が少いこと，更に単に胃内腔の状態をのみ示現せしめる目的には時に有利といえるが，実用上の見地からはむしろ上述の如き不利の点が少くなく，結局管電圧 140KV程度の高圧を胃検査に使用する場合，前述の基礎的実験の結果にもみる如く，造影剤の濃度は通常使用されている30～40%の濃度が良いということが出来る．

2）遮光格子と露出．高圧撮影により診断に適した像をうる為には，散亂線の除去対策が是非とも必要である．リスホルムブレンデの如き遮光格子の使用は，胸部像ではその縞目が多小共読影上の障碍となる為に，縞目の除去とか，グレーデル氏法による撮影等が考えられるのであるが，消化管検査では縞目は多く判読上のさしたる障碍とならない．只遮光格子の使用による露出の増加がある．今管電圧 140KVの場合にみると，18cmのパラフインフアントームを透過して同一の黒化を与える為の mA 秒は，遮光格子を用いない場合に

比べて，格子比4：1（平行）では2倍，8：1（交叉）では6倍，12：1（交叉）で8倍，16：1（交叉）では実に9倍のmA秒が必要となつてくる．この遮光格子使用による露出の増加も尙且低圧撮影の場合のmA秒よりは小であるが，実用上診断の支障とならない限度迄格子比の小さい遮光格子の使用が望ましいと考える．吾々は前述の如く，140KV程度の胃高圧撮影に8：1の高圧用交叉リスホルムを使用し，著しいカブリヤ診断上不利の結果は認められなかつた．即ち，実用上高格子比の遮光格子の必要性は認められない．尙高圧用として製作した4：1平行リスホルムのみでは散亂線除去が不十分で，カブリが多く診断的価値が劣つた．

露出に必要なmA秒は第6表に示した如く，一般に低圧撮影の$^1/_8$～$^1/_{10}$（4～5mA秒）で充分且適切であつた．しかし太つた患者，胃前後径の厚い場合，濃い造影剤濃度の場合等には勿論mA秒を増す必要がある．亦比較的小さい胃ポーリプとか胃後壁の潰瘍等を示現せしめんとする為には，寧ろ充分な露出が必要である．この場合造影剤濃度を淡くすれば，mA秒を増したと同一の効果が期待されるが，前述の欠点を伴い易い．

3）臥位像及び粘膜皺襞像について．以上主として立位充盈像に於ける高圧撮影の場合を述べてきた．此処に臥位像及び粘膜皺襞像の高圧撮影について附言する．もつとも仰臥位及び腹臥位の胃高圧像も特に立位充盈像に於ける成績と大なる差異はなく，同様の利点を認ることが出来た．臥位では胃厚が全般的に薄く均等化する為に，低圧撮影像でも粘膜皺襞の走行の示現が良くなるのであるが，高圧撮影を行うと更に判別し易い像がえられる．且亦仰臥位及び腹臥位による後壁及び前壁の皺襞像の示現も低圧像に於けるより一層良好となる．吾々の経験例には低圧仰臥位及び高圧立位像で示現されず，高圧仰臥位像で明かに出現した胃後壁潰瘍の一例がある．

尙固有粘膜皺襞検査法を高圧撮影で行うと，小焦点使用による鮮鋭度の向上を別とすると，コントラストの低下により低圧像に比し秀れた点を見出しえなかつた．

V. 総括並びに考按

以上高圧胃撮影の基礎的並びに臨床的応用成績並びにそれに附隨した2～3の事項を述べた．そして胃の撮影特に胃充盈像の高圧撮影像が従来の低圧像にまさる事格段であるとの成績ををえた．一応此処に再び成績を要約すると，

1）胃高圧撮影像にみられる最も推賞すべき特徴的な点は，低圧像では殆ど識別出来なかつた造影剤陰影内に於ける濃度差が現われることにより，胃内腔～特に前後壁の異常所見を判読可能とすることである．このことは，一枚の充盈像の診断的価値を著しく高めるものである．レ線診断学の見地からみて最も優れた胃高圧撮影の利点といえよう．

2）その他高圧撮影法の採用で低管電圧を用いての検査に比して，a）患者の被曝線量を軽減しうること，b）小焦点利用が容易となる為の鮮鋭度の向上，c）脊椎骨陰影消褪による判読上の障碍の軽減．等の利点を挙げることができる．

3）只高管電圧を使用する事による発生散亂線の増加や造影剤と周囲軟部組織のコントラストの低下等の多少の欠点が附隨する．この為遮光格子の使用が不可欠となるが，適当な遮光格子，造影剤濃度及びmA秒を撰択することによりこれ等欠点を充分に補いうる．

戰後高圧撮影法の臨床的応用に関しては内外その報告が少くない．特に胸部撮影への応用に関するものが多い．我が国でも胸部の高圧撮影の実用化は近年急速に進んできた．これに反し消化管検査への応用は未だしの感がある．然も胃高圧撮影は胸部高圧撮影以上の利点がみられる．広き普及が望まれる次第である．

少しく文献をひろつてみると，Lindblom[35]（1951）はmA秒（被曝線量）及び撮影時間の短縮を目的とし200KVを胃の撮影に用いている．Bücker[29]（1952）は0.3mm^{2}の微小焦点管球に管電圧125KVを使い胃皺襞の微細構造を撮影し，慢性胃炎のレ線診断上価値ありと述べ，且

8×8㎝の鉛遮光円筒を使用，撮影野を小さくすることで特に遮光格子の必要性はないと述べている．Freye[32]（1953）も微小焦点による胃粘膜皺襞の高圧撮大撮影を施行，胃癌の早期発見上価値ありとしている．Wachsmann, Breuer u. Buchheim[45]（1952），Cocchi[30]（1954）等も高圧撮影法の特徴が特に消化管検査上への応用に適しているとし，Giantruco[33][34]（1950，1953），Potter[39] 1953），Yurcessen[47]（1954），Wietersen[46]（1957）等はこれを大腸の経肛門造影検査に試み，低圧撮影像で示現困難なポリープや早期癌の発見に役立ち，従来の診断限界を著しく向上させるものがありと高圧撮影法を推賞した．造影剤については，かつて1942年 Rendich 及び Poppel[40]が胃低圧撮影に5～6％の濃度の Ba- 造影剤を使つて，胃内腔の状態の示現にすぐれ且辺縁の観察にも不便がないと報じているが，Potter[39]も大腸の経肛門造影に同様低濃度の造影剤を使い，その利点に觸れ，高圧撮影で一層効果的であるとした．我が国での文献をみると，野辺地[19][20]の消化管高圧撮影に関する一連の報告があり，高圧撮影法の特に小腸，大腸の経肛門造影検査での成績を高く評価している．尚胃充盈像のポリープの示現等の利点も認めている．尚遮光格子については吾々と同様8：1程度，管電圧 130KVを用い充分の露出を行うべきであるとしている．亦吉村等[28]は管電圧 140KVと 200KVとの胃高圧撮影像を比較し，200KVの方が多少粘膜皺襞像の現出に有利と思われた症例もあるが，大差を認めず且胃腸の高圧撮影の管電圧は 200KV程度が限度であると述べている．最近も島及び中村[25]の報告での胃・十二指腸の高圧撮影の推賞があるが，他方胃～消化管撮影に高圧撮影が不利であるとする報告は見当らない．

吾々の以上の検査成績からいえば，実用化を目的とすると 200KV胃高圧撮影は現在大きな意義を認め難い．先づ 150KV以内で充分効果を修めうると信ずる．実際臨床に適用する基準としては，管電圧 120～ 140KV位，散亂線除去の為には8：1高圧用交叉格子を用い，管球は回転陽極管ならば最も良い．200KV程度の管電圧を用いる為には管球・発生装置，更に散亂線除去の点にも困難性を伴い，実用・普及といつた点でも難点が多く，その成績にも大なる差異を認めないものがある．以上従来の文献が多く概念的記載に止まるものが多い点を考慮し，此処では臨床的成績を主軸として考察を加えてみた次第である．

今問題を胃癌に限局して考えてみると，胃癌のレ線診断適中率といつたものは凡そ90％前後である．然し之は多くの晩期癌を含んだ成績で，早期癌では甚だ低いのではなかろうか．今 Comfort[31]等（1954）の成績をみるに4㎝以下の胃癌 266でのレ線診断適中率は約30％，1㎝以下では11％にすぎないという．この成績を直ちに肯首するものではないが，この様な低い成績を来す一つの理由は，充盈像での小腫瘍の指摘の困難性にあり，亦他方固有粘膜皺襞検査が常に必しも充分の成果を修めえないことにもよるであろう．此処に高圧撮影像が，胃充盈像に於いてさえ，粘膜皺襞像を識別せしめ，前後壁の小病変を示現し，径1㎝以下のポリープ様腫瘍を陰影欠損として判読せしめることの可能性が高いとしたら，胃高圧撮影法，引いては消化管の高圧撮影法は，レ線検査成績の確実さを一段と向上躍進せしめるものがあることは疑う余地がない．更に亦高圧撮影技術の導入は，胃～消化管レ線検査の方法を単純化する手段となる可能性を含むものなのである．

胃の器質的病変の有無を対象としたレ線検査に当つては，一つは機能的な面から，特に蠕動の変化からの考察が必要である．この目的の為に田宮一野崎等の重複撮影法が大きな意義をもつし，胃癌に於ける成績は野崎の報告を本論文でも再認識した所である．今一つの重要な形態的変化の面は，直接症状，間接症状の何れに拘らず，粘膜皺襞像及び充盈像の二つから考察されねばならぬ．広くは胃の形・辺縁の変化から，胃内壁の様相迄明かにする必要がある．高管電圧を用いることで，一枚の充盈像はこの二つの所見をも併せもつに至つた．高圧撮影法は胃充盈像の価値を著しく高めたものといえる．

VI. 結　論

胃造影レ線検査に高圧撮影を導入することにより，特に胃充盈像の従来の低管電圧像の欠点を著しく改善し，粘膜皺襞検査の利をも兼ね備えた特徴をもたしめ，胃前後壁の小病変をも高率に指摘可能とせしめた．この事は胃レ線検査の成績の向上に貢献するのみならず，胃レ線検査の単純化にも役立つものと考えられる．従つて胃癌の如きを対象とした集団検診[3)6)21)]の場合も是非共高圧撮影によることが望ましい．高圧撮影法は胸部疾患のレ線検査の上にも賞用されるに至つたが，それにもまして消化管レ線検査に利をもたらすものがあり，写真像の診断的価値を高め，レ線診断の適中率，確実さに進歩をもたらすものがある．消化管検査への高圧撮影技術の導入は，最早検討の時期を終り，実用期に入つたといえよう，少くとも検討を加えつゝ実用すべき段階であると考える．

（尚本論文の一部は夫々第16回（昭32，5）第17回（昭33，4）の日本医学放射線学会総会，並第15回（昭32，10）東北，北海道，新潟地方会に報告した）

文　献

1) 江藤一吉村：結核研究の進歩，15：1（昭31）．— 2) 江藤：日本医放会誌，15：617（昭30）．— 3) 藤田他：日本医放会誌，16：339（昭31）．— 4) 浜田他：日本医放会誌，18：719（昭33）．— 5) 入江：日本医放会誌，16：341（昭31），結核研究の進歩，15：17（昭31）．— 6) 門田他：日本医放会誌，17：596（昭32）．— 7) 門田一森：日本医放会誌，17：596（昭32）．— 8) 神田：日本臨床結核，15：235（昭31）．— 9) 神田：日本医放会誌，15：196（昭30）．— 10) 木村，森川：日本医放会誌，18：681（昭33）．日本医放会誌，17：596（昭32）．— 11) 小柳：日本医放会誌，18：1548（昭34）．— 12) 小柳，真保，力石：日本医放会誌，17：599（昭32）．— 13) 小柳，真保：日本医放会誌，18：1206（昭33）．— 14) 松田：日本医放会誌，14：197（昭29）．— 15) 野崎：グレンゲビート，10：546（昭11）．— 16) 野崎：結核研究の進歩，15：17（昭31）．最近医学，12：1920（昭32）新潟医学会誌，70：655（昭31）— 17) 野崎，小柳，真保，：X線特殊診断法研究会（昭31，12，10）．— 18) 野崎，小柳，真保，力石：X線特殊診断法研究会（昭32，2，11）．— 19) 野辺地，本間：日本医放会誌，17：595（昭32）．— 20) 野辺地：結核研究の進歩，15：33（昭31），臨床放射線，1：641（昭31）．— 21) 田北，神田：日本医放会誌，17：167（昭32）．— 22) 田宮：内科レントゲン診断学，2巻（昭12）南山堂．— 23) 田宮，野崎：重複撮影術，（昭29），診断と治療社．— 24) 真保：日本医放会誌，18：620（昭33）．— 25) 島，中村：臨床放射線，3：212（昭33）．— 26) 菅原，中村：さくらXレイ写真研究，16（昭30）．— 27) 山中他：日本医師会誌，39：222（昭33）．— 28) 吉村他：日本医放会誌，16：683（昭31）．— 29) Bcüker: Fortschr. Roentgenstr., 77: 153 (1952). — 30) Cocchi: Fortschr. Roentgenstr., 81: 24(1954). — 31) Comfort et al.: Arch. Int. Med., 94: 513 (1954). — 32) Freye: Fortschr. Roentgenstr., 79: 345 (1953). — 33) Gianturco: Radiol., 55: 27 (1950). — 34) Gianturco and Miller: Radiol., 60: 496 (1953). — 35) Lindblom: Acta Radiol., 36: 162 (1951). — 36) Morgan: Handbook of Radiology 1955. — 37) Mattoson: Acta Radiol. Supp. No. 120: 184(1955). —38) Mattoson: Practical Photographie Problem in Radiography. — 39) Potter: Radiol., 60: 500 (1953). — 40) Rendich and Poppel: Radiol., 38: 602 (1942). — 41) Rigler and Erichsen: Radiol., 26: 6 (1936). — 42) Spiers: Brit. J. Radiol., 19: 52 (1946). — 43) Uhl: Röntgenblatter., 9: 342 (1954). — 44) Wachsmann et al.: Strahlentherapie., 97: 382 (1955). — 45) Wachsmann. Breuer u. Buchheim. Fortschr. Röntgenstr. 76: 147 (1952). — 46) Wiertersen: Am. J. Roentgen., 77: 690 (1957). — 47) Yurcessen: The X-ray Technician. 26: 90 (1954).

Studies on Improvement of X-ray Examination of the Stomach, Especially on Significance of High Kilovoltage Radiography

By

Teizi Shinbo

(From the Depertment of Radiology, Niigata University School of Medicine)

(Director: Prof. Dr. S. Nozaki)

In spite of many disadvantages in X-ray pictures of the stomach taken by usual low tube-voltage, no progress worthy of mention is seen in the present result of X-ray examination of the stomach, in comparison with that before the world war II. The present author tried to remedy the shortcomings, namely insufficiency in demonstrating the structure of lumen of the stomach, and hoped to make progress on the result of X-ray examination of the stomach. Thus the author introduced the high kilovoltage technique and studied on the result of this method of examination of the stomach.

It was concluded from both fundamental and clinical investigations that the most appropriate tube-voltage and concentration of the opaque medium for the high kilovoltage radiography of the stomach were 120-140 KV, and 30% water-suspension of barium sulfate in weight percentage respectively. The high Kilovoltage radiography is particularly useful in examination of gastric cancer, in the sense that it can sometimes demonstrate filling defects which can not be found by the usual low-voltage radiography, the whole aspects of carcinomatous change, or even so small tumors of the size as the ear finger tip. The conclusion was drawn that, high kilovoltage radiography of the stomach was able to cover the weak points of the usual low kilovoltage radiography and go a long way toward the improvement of the result of X-ray diagnosis.