The University of Osaka
Institutional Knowledge Archive

Title	アンギオ・インターベンショナルMRシステム(Angio-I-MR)を利用した頭頸部癌の選択的動注化学療法 : 初期臨床経験
Author(s)	森, 墾; 林, 直人; 青木, 茂樹 他
Citation	日本医学放射線学会雑誌. 2002, 62(1), p. 32-34
Version Type	VoR
URL	https://hdl.handle.net/11094/15311
rights	
Note	

The University of Osaka Institutional Knowledge Archive : OUKA

https://ir.library.osaka-u.ac.jp/

The University of Osaka

アンギオ・インターベンショナルMRシステム(Angio-I-MR)を利用した頭頸部癌の選択的動注化学療法：初期臨床経験

森　墾[1)]　林　直人[1)]　青木　茂樹[1)]　増本　智彦[1)]　國松　聡[1)]
吉川　健啓[1)]　阿部　修[1)]　大友　邦[1)]　弓削　忠[2)]　加我　君孝[2)]

1)東京大学放射線科　2)東京大学耳鼻咽喉科

Selective Intraarterial Infusion Chemotherapy Using a Combined MRI-Angiography System for Head and Neck Cancers

Harushi Mori[1)], Naoto Hayashi[1)], Shigeki Aoki[1)], Tomohiko Masumoto[1)], Takeharu Yoshikawa[1)], Osamu Abe[1)], Kuni Ohtomo[1)], Tadashi Yuge[2)] and Kimitaka Kaga[2)]

We performed selective intraarterial infusion chemotherapy using a combined MRI-angiography system for head and neck cancers. In three patients, three or five infusions of CDDP(100 mg/body)were administered to the feeding arteries selectively. For the evaluation of drug distribution, MRI during arteriography through the infusion pump was performed before CDDP administration. When a distribution mismatch was found, arterial selection was attempted again under a mechanically unstable C-arm system, and further evaluation under an MR system was carried out. Thus, more ideal treatment could be provided. We consider MRI during arteriography to be useful in assessing for distribution during intraarterial chemotherapy.

Research Code No.: 504.9

Key words: *Head and neck cancer, Intraarterial infusion, Combined MRI and angiography system*

Received Sep. 11, 2001; revision accepted Dec. 20, 2001

1) Department of Radiology, Graduate School of Medicine, University of Tokyo
2) Department of Otholaryngology, Graduate School of Medicine, University of Tokyo

別刷請求先
〒113-0033　東京都文京区本郷7-3-1
東京大学医学部附属病院
森　墾

はじめに

頭頸部進行癌の治療では，構音・咀嚼・嚥下・視機能などの重要機能の温存を目指した選択的動注化学療法と放射線療法の併用が注目されている[1),2)]．頭頸部では動脈支配が複雑に入り組んでいるため，動注療法施行時の血管造影像では栄養血管の正確な同定は難しく，カテーテル造影CTなどによって薬剤分布の確認を必要とする．今回，われわれはアンギオ・インターベンショナルMRシステム(Angio-I-MR)を利用した頭頸部癌の選択的動注化学療法を試みたので報告する．

対　象

対象症例は，上咽頭癌の化学療法，照射後右傍咽頭間隙再発1例，右上顎洞癌(T3N0M1)1例，左上顎洞癌術後の右上顎洞再発1例の合計3例である．3例とも男性で，年齢は57，65および61歳である．

方　法

1．Angio-I-MR構成

当施設のAngio-I-MRは，同室にある低磁場オープン型MRI(AIRIS-II；日立メディコ)と外科用X線装置(STENOSCOPE 9000；GE横河メディカルシステム)および隣室の多目的血管造影装置(Advantx LCA；GE横河メディカルシステム)を患者テーブル移動によってそれぞれ便宜使用する構成になっている．特別な手術器具は使用していない．

2．栄養動脈の選択と撮影方法

まず血管造影室で右大腿動脈穿刺によるセルジンガー法でアプローチし，マイクロカテーテルを選択的に腫瘍の栄養動脈に挿入した．この後，MRI室に移動し，100倍希釈のガドリニウム造影剤(マグネビスト；シェーリング)を後述の動注と同じ速度で自動注入しながらhead coilで水・脂肪分離画像(DIXON法)を撮影した(通常の脂肪抑制は撮影できないため)．撮影条件は，460～500/21.2ms(TR/TE)，FOV＝

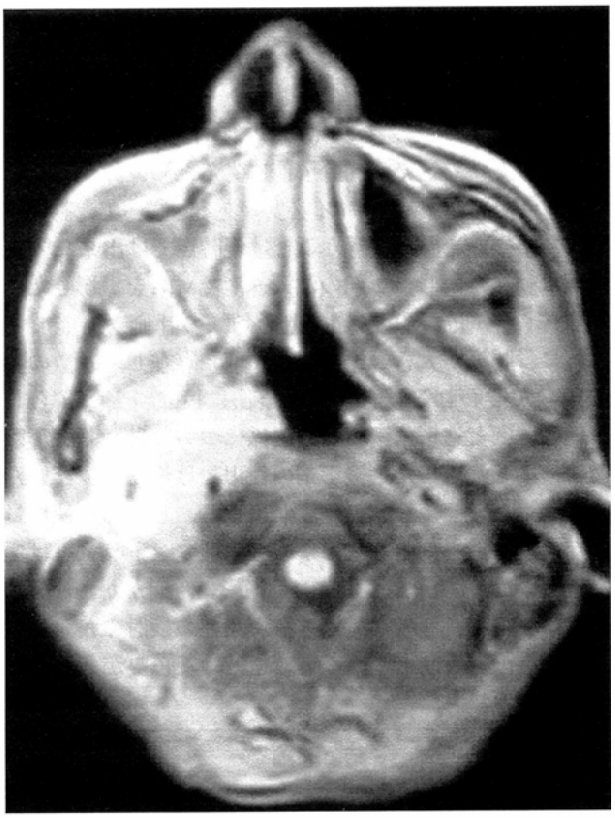
(A)

(C)

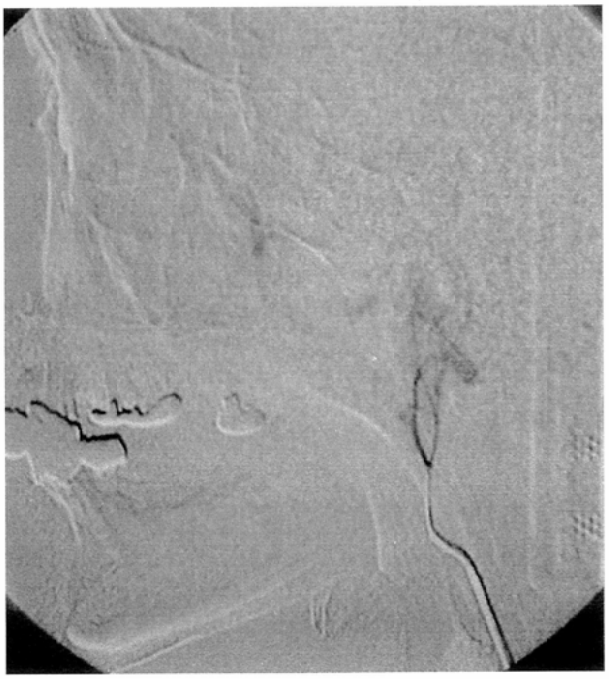
(B)

Fig.1　A 57-year-old man with recurrent nasopharyngeal cancer.
A: MRI during arteriography shows the lateral side of the tumor with contrast enhancement in the right parapharyngeal space.
B: Arteriography after re-attempting arterial selection under a mechanically unstable C-arm system demonstrates the right ascending pharyngeal artery.
C: Repeated MRI during arteriography shows the whole tumor with contrast enhancement in the right parapharyngeal space.

200～250mm, Matrix = 256×160～224，スライス厚7.0mm，スライス間隔1.0mmである．撮影時間は横断像16枚で5分20秒，冠状断像14枚で3分26秒である．薬剤分布が腫瘍の一部である場合は，外科用X線装置の透視下でマイクロカテーテルの先端を変更して再度，水・脂肪分離画像を撮影して薬剤分布を確認した．

3．動注化学療法

抗癌剤はシスプラチン(ランダ；日本化学)を100mg/m^{2}相当量使用し，疼痛・スパズム予防に炭酸水素ナトリウム(メイロン；大塚製薬)を混合した．この混合液をシスプラチン5mg/min相当の注入速度で自動注入した．この際，同時に肘静脈からシスプラチンのモル比200倍のチオ硫酸ナトリウム(デトキソール；萬有製薬)を点滴静注して副作用の軽減を図った．週1回，合計5回この動注療法を行い，症例によっては同時に放射線療法(1回2Gy，合計30Gy)も併用した．

症　例

57歳男性．上咽頭癌の右傍咽頭間隙再発例である．マイクロカテーテルを上行咽頭動脈に挿入して水・脂肪分離画像を撮影したところ，右傍咽頭間隙の再発腫瘤の外側部分のみ増強効果を認めたため，同部からはシスプラチン全投与量のうち1/5を動注した(Fig. 1A)．次いで，外科用X線装置のX線透視下でマイクロカテーテル先端の位置を変更して(Fig. 1B)順次，薬剤分布をMRIで確認しながら(Fig. 1C)動注を繰り返した．シスプラチン投与中に疼痛や悪心・嘔吐は無く，また，術後も腎障害などの副作用の出現は無かった．

考　察

頭頸部悪性腫瘍の治療は放射線療法，外科的療法が主体であり，今回は再発例および転移のある初発進行例の局所コントロールを目的として動注療法を行った．

動注療法での薬剤分布の評価はCTで行われることが多い．これは，血管造影室とMRI室の配置が近接している施設がほとんど無いためと考えられる．今回，われわれはAngio-I-MRを利用して薬剤分布の評価を有効に行えた．

Angio-I-MRは血管造影とMRIの利点を適宜利用できるシステムである．MRIは高コントラスト分解能を持つため，軟部組織の描出能が高い．また，任意の撮影断面が設定でき，薬剤分布を正確に把握しやすい．更に，X線被曝がなく，骨のアーチファクトが見られない利点もある．しかし，リアルタイム性や空間分解能に劣るため，カテーテル操作時にはX線透視を利用する必要がある．従って，動注療法の総ての操作をMRIで行うことは現時点では出来ない．

今回は動注と同じ造影剤の注入速度でMRIを撮影したため，実際の薬剤分布と同等の造影効果の評価が可能である．特に，腫瘍が大きい場合や正中部に存在して多数の動脈の関与が疑われる場合の動注療法に役立つと考えられる．信号強度と造影剤濃度との関係については，基礎実験で至適濃度を決定した．造影剤の使用量は極端に少ないため，繰り返して薬剤分布の確認が出来る．しかし，使用量が少なくても造影剤の蓄積によって画像コントラストは悪くなる．また，CTと比してMRIは撮影に時間がかかる欠点がある．従って，今後も最適な撮影条件の検討や差分画像を作るなど画質を向上させる努力を続ける必要がある．

結　論

Angio-I-MRは薬剤分布を確認しながら動注療法を行うのに役立つ．

文　献

1) Kerber CW, Wong WH, Howell SB, et al: An organ-preserving selective arterial chemotherapy strategy for head and neck cancer. AJNR 19: 935-941, 1998

2) 横山純吉，志賀清人，西條茂，他：二経路投与法の超選択的動注療法による集学的治療．頭頸部腫瘍 24：325-333，1998